This is a digital copy of a book that was preserved for generations on library shelves before it was carefully scanned by Google as part of a project to make the world's books discoverable online.

It has survived long enough for the copyright to expire and the book to enter the public domain. A public domain book is one that was never subject to copyright or whose legal copyright term has expired. Whether a book is in the public domain may vary country to country. Public domain books are our gateways to the past, representing a wealth of history, culture and knowledge that's often difficult to discover.

Marks, notations and other marginalia present in the original volume will appear in this file - a reminder of this book's long journey from the publisher to a library and finally to you.

Usage guidelines

Google is proud to partner with libraries to digitize public domain materials and make them widely accessible. Public domain books belong to the public and we are merely their custodians. Nevertheless, this work is expensive, so in order to keep providing this resource, we have taken steps to prevent abuse by commercial parties, including placing technical restrictions on automated querying.

We also ask that you:

+ *Make non-commercial use of the files* We designed Google Book Search for use by individuals, and we request that you use these files for personal, non-commercial purposes.
+ *Refrain from automated querying* Do not send automated queries of any sort to Google's system: If you are conducting research on machine translation, optical character recognition or other areas where access to a large amount of text is helpful, please contact us. We encourage the use of public domain materials for these purposes and may be able to help.
+ *Maintain attribution* The Google "watermark" you see on each file is essential for informing people about this project and helping them find additional materials through Google Book Search. Please do not remove it.
+ *Keep it legal* Whatever your use, remember that you are responsible for ensuring that what you are doing is legal. Do not assume that just because we believe a book is in the public domain for users in the United States, that the work is also in the public domain for users in other countries. Whether a book is still in copyright varies from country to country, and we can't offer guidance on whether any specific use of any specific book is allowed. Please do not assume that a book's appearance in Google Book Search means it can be used in any manner anywhere in the world. Copyright infringement liability can be quite severe.

About Google Book Search

Google's mission is to organize the world's information and to make it universally accessible and useful. Google Book Search helps readers discover the world's books while helping authors and publishers reach new audiences. You can search through the full text of this book on the web at `http://books.google.com/`

A propos de ce livre

Ceci est une copie numérique d'un ouvrage conservé depuis des générations dans les rayonnages d'une bibliothèque avant d'être numérisé avec précaution par Google dans le cadre d'un projet visant à permettre aux internautes de découvrir l'ensemble du patrimoine littéraire mondial en ligne.

Ce livre étant relativement ancien, il n'est plus protégé par la loi sur les droits d'auteur et appartient à présent au domaine public. L'expression "appartenir au domaine public" signifie que le livre en question n'a jamais été soumis aux droits d'auteur ou que ses droits légaux sont arrivés à expiration. Les conditions requises pour qu'un livre tombe dans le domaine public peuvent varier d'un pays à l'autre. Les livres libres de droit sont autant de liens avec le passé. Ils sont les témoins de la richesse de notre histoire, de notre patrimoine culturel et de la connaissance humaine et sont trop souvent difficilement accessibles au public.

Les notes de bas de page et autres annotations en marge du texte présentes dans le volume original sont reprises dans ce fichier, comme un souvenir du long chemin parcouru par l'ouvrage depuis la maison d'édition en passant par la bibliothèque pour finalement se retrouver entre vos mains.

Consignes d'utilisation

Google est fier de travailler en partenariat avec des bibliothèques à la numérisation des ouvrages appartenant au domaine public et de les rendre ainsi accessibles à tous. Ces livres sont en effet la propriété de tous et de toutes et nous sommes tout simplement les gardiens de ce patrimoine. Il s'agit toutefois d'un projet coûteux. Par conséquent et en vue de poursuivre la diffusion de ces ressources inépuisables, nous avons pris les dispositions nécessaires afin de prévenir les éventuels abus auxquels pourraient se livrer des sites marchands tiers, notamment en instaurant des contraintes techniques relatives aux requêtes automatisées.

Nous vous demandons également de:

+ *Ne pas utiliser les fichiers à des fins commerciales* Nous avons conçu le programme Google Recherche de Livres à l'usage des particuliers. Nous vous demandons donc d'utiliser uniquement ces fichiers à des fins personnelles. Ils ne sauraient en effet être employés dans un quelconque but commercial.

+ *Ne pas procéder à des requêtes automatisées* N'envoyez aucune requête automatisée quelle qu'elle soit au système Google. Si vous effectuez des recherches concernant les logiciels de traduction, la reconnaissance optique de caractères ou tout autre domaine nécessitant de disposer d'importantes quantités de texte, n'hésitez pas à nous contacter. Nous encourageons pour la réalisation de ce type de travaux l'utilisation des ouvrages et documents appartenant au domaine public et serions heureux de vous être utile.

+ *Ne pas supprimer l'attribution* Le filigrane Google contenu dans chaque fichier est indispensable pour informer les internautes de notre projet et leur permettre d'accéder à davantage de documents par l'intermédiaire du Programme Google Recherche de Livres. Ne le supprimez en aucun cas.

+ *Rester dans la légalité* Quelle que soit l'utilisation que vous comptez faire des fichiers, n'oubliez pas qu'il est de votre responsabilité de veiller à respecter la loi. Si un ouvrage appartient au domaine public américain, n'en déduisez pas pour autant qu'il en va de même dans les autres pays. La durée légale des droits d'auteur d'un livre varie d'un pays à l'autre. Nous ne sommes donc pas en mesure de répertorier les ouvrages dont l'utilisation est autorisée et ceux dont elle ne l'est pas. Ne croyez pas que le simple fait d'afficher un livre sur Google Recherche de Livres signifie que celui-ci peut être utilisé de quelque façon que ce soit dans le monde entier. La condamnation à laquelle vous vous exposeriez en cas de violation des droits d'auteur peut être sévère.

À propos du service Google Recherche de Livres

En favorisant la recherche et l'accès à un nombre croissant de livres disponibles dans de nombreuses langues, dont le français, Google souhaite contribuer à promouvoir la diversité culturelle grâce à Google Recherche de Livres. En effet, le Programme Google Recherche de Livres permet aux internautes de découvrir le patrimoine littéraire mondial, tout en aidant les auteurs et les éditeurs à élargir leur public. Vous pouvez effectuer des recherches en ligne dans le texte intégral de cet ouvrage à l'adresse `http://books.google.com`

A.B.

TRAVAUX

DE

NEUROLOGIE CHIRURGICALE

EN VENTE :

TRAVAUX DE NEUROLOGIE CHIRURGICALE

1re Année (1896), 1 vol. in-8° carré, avec 208 figures. . . . . **10** fr.
2e Année (1897), 1 vol. in-8° carré, avec 157 figures. . . . . **15** fr.
3e Année (1898), 1 vol. in-8° carré, avec 141 figures. . . . . **15** fr.

La 4e année et les suivantes paraîtront en quatre fascicules trimestriels, composés exclusivement de mémoires originaux, formant ensemble un volume de même importance que les volumes déjà parus.

Le prix de l'abonnement annuel est fixé à 15 fr.

Les abonnés recevront, à la fin de l'année, un fascicule complémentaire de bibliographie analytique contenant une série, aussi complète que possible, d'analyses des volumes et études de chirurgie neurologique parus dans l'année. Ce fascicule, formant un tout indépendant des quatre fascicules originaux trimestriels, leur sera servi gratuitement. Il sera vendu isolément 5 fr.

Le premier fascicule de la 4e année paraîtra le 1er janvier 1899.

TRAVAUX

DE

NEUROLOGIE CHIRURGICALE

(TROISIÈME ANNÉE)

PAR

A. CHIPAULT

DE PARIS

Abadie, de Paris. — **Barjon**, chef de clinique adjoint de la Faculté de Lyon. — **J.-B. Charcot**, ancien chef de clinique des maladies nerveuses de la Faculté de Paris. — **Contremoulins**, préparateur des travaux de physique de la Faculté de Paris. — **Delcroix**, chef du service orthopédique à l'Institut chirurgical de Bruxelles. — **Doyen**, de Paris. — **H. Dufour**, chef de clinique des maladies mentales de la Faculté de Paris. — **J.-L. Faure**, professeur agrégé, chirurgien des hôpitaux de Paris. — **Feindel**, de Paris. — **G. Gasnes**, chef de clinique des maladies nerveuses de la Faculté de Paris. — **Gilles de la Tourette**, professeur agrégé, médecin des hôpitaux, médecin en chef de l'Exposition. — **J. Glover**, de Paris. — **O. Guelliot**, chirurgien des hôpitaux de Reims. — **Jaboulay**, professeur agrégé, chirurgien des hôpitaux de Lyon. — **Jasinski**, chirurgien des hôpitaux de Varsovie. — **Jonnesco**, professeur de clinique chirurgicale à l'Université de Bucharest. — **Juvara**, chef des travaux anatomiques à l'Université de Bucharest. — **Ch. Levassort**, de Paris. — **Malbot**, ex-médecin-major des hôpitaux militaires de l'Algérie. — **Malherbe**, professeur d'anatomie à l'Ecole de Médecine de Nantes. — **Manouvrier**, professeur à l'Ecole d'anthropologie de Paris. — **Mareau**, professeur de clinique chirurgicale à la Faculté de médecine d'Angers. — **Marty**, d'Aix-les-Bains. — **H. Meige**, de Paris, secrétaire de la *Nouvelle Iconographie* et de la *Revue Neurologique*. — **Ch.-A. Morton**, chirurgien des hôpitaux d'Edimbourg. — **Perrier du Carne**, de Mantes. — **De Quervain**, chirurgien de l'hôpital de La Chaux-de-Fonds. — **Redard**, chirurgien du dispensaire Furtado-Heine, médecin en chef des Chemins de fer de l'Etat. — **Reboul**, chirurgien des hôpitaux de Nîmes. — **F. Regnault**, de Paris. — **Remy**, professeur agrégé de la Faculté de Paris, chirurgien de l'Asile de Vincennes. — **P. Reynier**, professeur agrégé, chirurgien des hôpitaux de Paris. — **Sécheyron**, professeur agrégé de la Faculté de Toulouse. — **Soulié**, chef de clinique chirurgicale de l'Ecole de Médecine de Marseille. — **E. Vincent**, professeur agrégé, chirurgien de la Charité de Lyon.

PARIS

VIGOT FRÈRES, ÉDITEURS

23, PLACE DE L'ÉCOLE DE MÉDECINE, 23

1898

BOSTON MEDICAL
DEC 1903
LIBRARY.

4045

CATALOGUED
DEC 22 1903
E. H. B.

PRÉFACE

Les *Travaux de Neurologie chirurgicale* qui entrent aujourd'hui dans leur troisième année ont reçu, dès leur apparition, un accueil exceptionnellement favorable, qui s'explique par l'absence, en quelque langue que ce soit, de tout périodique consacré à cette branche intéressante et neuve de la science.

Cet accueil, et la multiplication rapide du nombre de mes collaborateurs nécessitent une modification notable dans le mode de publication des *Travaux*. Ils paraîtront désormais, non plus en un volume annuel, mais en quatre fascicules trimestriels : l'ensemble de ces fascicules formera, à la fin de chaque année, un volume de trois cents à quatre cents pages, exclusivement composé de travaux originaux, et de tous points identique aux volumes déjà parus.

Mais désireux que les *Travaux de Neurologie chirurgicale* reflètent, autant qu'il est possible, l'ensemble des acquisitions de cette branche spéciale de la science, je joindrai aux quatre fascicules originaux, un fascicule complémentaire de bibliographie analytique, contenant l'analyse des travaux ou volumes parus, dans le cours de l'année, sur les questions qui s'y rattachent. *Je serai vivement reconnaissant aux auteurs qui me faciliteront la tâche très ardue que représente cette bibliographie annuelle en m'envoyant, si possible avec une analyse faite par eux-mêmes, les travaux dont l'analyse est destinée à y prendre place.*

Je dois ajouter qu'afin de donner à la collection des *Travaux*

de Neurologie chirurgicale le caractère complet que je leur désire, je publierai ultérieurement :

1° La bibliographie simple des études de neurologie chirurgicale parues avant 1896, en un volume.

2° La bibliographie analytique des études de neurologie chirurgicale parues en 1896, 1897 et 1898, en trois fascicules complémentaires destinés à s'annexer aux volumes déjà parus du recueil.

A. Chipault.

BOSTON MEDICAL
DEC 22 1903
LIBRARY.

PREMIÈRE PARTIE

CRANE ET CERVEAU

I. — Remarques sur le T sincipital, mutilation préhistorique (*L. Manouvrier*).

Nous avons déjà étudié à plusieurs reprises une mutilation préhistorique qui mérite peut-être de retenir, au moins quelques instants, au même titre que les trépanations préhistoriques, la curiosité des chirurgiens.

On peut la désigner du nom simplement descriptif, et dès lors ne préjugeant en rien sa cause, de T sincipital.

Nous connaissons actuellement six crânes sur lesquels cette déformation a été trouvée (fig. 1, 2, 3, 4, 5, 6).

*
* *

Disons tout d'abord quelques mots des points d'où proviennent ces crânes.

1° Une première série de trois provient d'une collection de douze crânes trouvés par M. Perrier du Carne au dolmen d'Epone, dit de la Justice, près Mantes (Seine-et-Oise) (1).

(1) Il nous semble important de décrire d'une façon précise la sépulture où ces crânes ont été recueillis. M. Perrier du Carne a rédigé à ce sujet la note suivante. « En 1881, j'obtenais de Mme Piot l'autorisation bienveillante de fouiller ce dolmen. Le monument était depuis longtemps en partie détruit ; 5 piliers du côté droit, 3 du côté gauche (en se plaçant à l'entrée du dolmen) sont seuls restés debout ; ils supportent deux tables énormes de silex meulier ; une troisième table, en poudingue siliceux, est renversée ; le tumulus qui devait recouvrir cette sépulture a été détruit sans doute par les agents atmosphériques. La longueur apparente du monument est de 5 m. 30, la longueur réelle, ainsi que je m'en suis assuré, étant de 11 m. 60 ; des supports enfouis dans le sol ou renversés et une dalle dressée verticalement à l'extrémité de la sépulture, en indiquaient nettement les limites.

« Le dolmen est orienté N.O.-S.E. L'entrée est au N.O. Il mesure en moyenne 1 m. 90 de hauteur sous plafond et 1 m. 50 de largeur.

« Ayant déblayé les terres éboulées à l'intérieur, et qui recouvraient la couche archéologique, je fus heureux de constater que la sépulture n'avait pas été violée. Les squelettes étaient placés sur deux rangées verticales, séparées entre elles par

2° Une seconde série de trois crânes, appartenant à la collection de la Société d'Anthropologie, provient de trois dolmens différents : le dolmen de Feigneux, le dolmen de Conflans Sainte-Honorine, et le dolmen de Vaureal.

*
* *

La cicatrice, en forme de T sincipital, présente sur ces six crânes un aspect identique, excluant l'hypothèse d'une lésion accidentelle. Cette lésion semble au premier abord avoir été pratiquée avec un soin assez minutieux. La cicatrice s'étend sur toute la région du vertex ; sa longue branche, antéro-postérieure, commence un peu au-dessus de la courbure antérieure de l'os frontal, et suit la suture sagittale jusqu'au voisinage de l'obélion, un peu en avant des trous pariétaux ; là, elle rencontre à angle droit une branche transversale qui se termine de chaque côté du crâne, devant la bosse pariétale, sans descendre jusqu'à la suture lambdoïde. L'ensemble du T ainsi formé est parfaitement symétrique, comme s'il s'agissait d'une incision pratiquée suivant un rite bien arrêté et fidèlement suivi.

Les différences observées d'un sujet à l'autre sont tout à fait légères; elles portent:

un lit irrégulier de pierres plates ; un dallage de cliquart, épais de 5 à 6 centimètres, recouvrait le fond de la sépulture, formé par l'alluvion quaternaire ; un troisième lit de pierre était placé au-dessus de la première rangée de squelettes.

« A l'entrée du monument, j'ai retrouvé les cendres d'un foyer.

« Le mobilier du dolmen de la Justice (qu'il ne faut pas confondre avec le dolmen du Trou aux Anglais, situé à peu de distance, et fouillé par M. Leroy), comprenait: — *Objets de pierre* : 7 haches polies en silex et en grès de dimensions plutôt petites ; 1 ébauche de hache en silex ; 3 belles lames, dites pointes de lance, en silex du Grand Pressigny, très finement retaillées : l'une d'elles, la plus grande, terminée en grattoir à la base, mesure 0 m. 23 de long ; 1 petit fragment d'une quatrième pointe de lance ; 1 pointe de javelot, aussi en silex du Grand Pressigny : 1 pointe de flèche en silex à pédoncule, avec deux barbelures ; 2 tranchets ou pointes de flèche à tranchant transversal ; 4 grattoirs ; 1 pierre de calcaire gris, polie sur l'une de ses faces ; 1 grès ayant probablement servi de pierre à écraser (meule dormante) ; enfin un nucléus et des éclats de silex ; — *Poterie* : 1 vase presque entier en terre fort grossière, mal cuite et à parois fort épaisses : il mesure 0 m. 17 de haut et 0 m. 13 de large ; 1 autre vase lisse ; et de nombreux fragments ; — *Ornements* : 5 rondelles percées d'un trou au milieu, l'une en ambre, trois en terre cuite, la 5e en calcaire ; 2 amulettes percées d'un trou de suspension et polies, l'une en pierre verte, l'autre en marbre gris semé de blanc.

« Le dolmen de la Justice, édifié dans la plaine, est atteint par les débordements de la Seine ; la terre qui contenait les ossements avait donc été à maintes reprises détrempée par les eaux du fleuve, et il s'était produit des tassements qui rendaient assez difficile l'observation de la position des squelettes. J'ai pu observer toutefois, d'après la position des ossements trouvés dans leur connexion naturelle, que trois corps avaient été inhumés couchés sur le côté, les genoux ramenés sous le menton et les mains placées de chaque côté de la tête.

« Pour connaître le nombre de corps inhumés dans ce dolmen, j'ai recueilli tous les humérus, et j'ai compté 58 humérus gauches.

« Malgré tous les soins apportés je n'ai pu extraire, outre de très nombreux ossements, que 12 crânes, tous plus ou moins endommagés, mais dont trois portaient les cicatrices osseuses décrites dans notre travail ci-dessus. »

a) Sur la profondeur et la longueur plus ou moins grande de la cicatrice, exceptionnellement légère sur le crâne jeune de Vaureal, exceptionnellement marquée sur le crâne vieux de Feigneux.

b) Sur sa continuité, qui paraît proportionnelle à sa profondeur. Elle n'est complète que sur le crâne de Feigneux. Sur les autres crânes, on peut observer, sur l'une ou l'autre branche du T, des interruptions, c'est-à-dire des places où il n'y a pas eu de lésion. Seules, les extrémités des deux branches du T sont toujours nettement mar-

FIG. 1. — Crâne présentant la déformation préhistorique dite T sincipital; 1er crâne du Musée Broca, provenant du dolmen de Feigneux ; vieille femme.

quées : c'est, en outre, le plus souvent au-dessus des extrémités de la branche transversale, qu'il y a solution de continuité.

*
* *

Avant d'aller plus loin, il n'est pas inutile, croyons-nous, de noter les faits suivants, qui pourront nous être de quelque utilité, lorsque nous essaierons tout à l'heure d'interpréter la mutilation que nous venons de décrire.

1° Tous les crânes proviennent d'une région limitée aux environs nord-ouest de Paris, autour de Mantes.

2° Leurs caractères intrinsèques sont les suivants :

a) Aucun d'eux ne présente la moindre trace pathologique : tous sont bien conformés, et dolichocéphales comme la plupart des crânes provenant des stations néolithiques de la région.

b) Tous sont manifestement féminins. Les trois crânes d'Epone sont des crânes de femmes adultes : six autres crânes féminins de la même sépulture ne présentaient aucune trace de T sincipital, non plus que les crânes masculins trouvés conjointement. Le crâne de Conflans Sainte-Honorine provient également d'une femme adulte. Le crâne de

FIG. 2.— Crâne présentant la déformation préhistorique dite T sincipital; 2e crâne du Musée Broca, provenant du dolmen de Vaureal ; jeune femme.

Feigneux, également féminin, semble être celui d'une femme assez vieille. Enfin le crâne de Vaureal est celui d'une jeune fille, âgée de quatorze à quinze ans, autant que l'on en peut juger en l'absence des dents.

c) L'intensité, la profondeur et la continuité de la mutilation paraissent être en rapport avec l'âge des sujets.

*
* *

Donc, jusqu'à nouvel ordre, le T sincipital peut être considéré comme une mutilation locale, féminine, progressive.

Reste à en déterminer la nature, et, ici, bien entendu, nous en sommes réduits aux hypothèses et aux comparaisons.

1° Il peut tout d'abord s'agir d'une lésion artificielle, mais non intentionnelle, malgré sa régularité. Les cheveux sont implantés de telle sorte que ceux du vertex se dirigent en avant, ceux des régions latérales en bas de chaque côté, et ceux de la région postérieure en bas également. Sur la partie postérieure du vertex, au niveau des trous pariétaux, c'est-à-dire à l'obélion, se trouve le tourbillon des cheveux. Les cheveux sont donc implantés de telle

Fig. 3. — Crâne présentant la déformation préhistorique dite T sincipital; 3e crâne du Musée Broca, provenant du dolmen de Conflans Ste-Honorine ; femme adulte.

sorte, que lorsqu'ils sont lisses et longs, la chevelure, écartée en avant pour laisser le visage découvert, se divise naturellement en trois larges nattes, l'une postérieure et les deux autres latérales. Entre ces deux dernières se trouve la raie médiane ; entre la natte postérieure et les latérales se forme la raie transversale. Les deux raies formées sur le sommet de la tête par la division naturelle de la chevelure forment donc un T, que l'on n'aperçoit que trop bien si l'on regarde d'en haut la tête d'une femme dont les raies sont élargies par une calvitie commençante et dont les trois nattes sont pendantes ou tirées en arrière

pour la formation d'un chignon. Or la cicatrice en T occupe exactement la place de ce T naturel. S'agirait-il donc de lésions consécutives à des écorchures répétées, produites sur les raies naturelles soit par le port de fardeau sur la tête, soit par des chevilles ou autres ustensiles de coiffure. S'il faut en croire un rapport recueilli en Normandie par M. Arsène Dumont, les anciennes coiffes autrefois portées par les dames normandes étaient maintenues en place par de longues épingles qu'elles ne craignaient pas parfois d'enfoncer dans le cuir chevelu : des épingles de bois ou de silex, dirigées, dans ces conditions,

FIG. 4. — Crâne présentant la déformation préhistorique dite T sincipital ; 1er crâne de la collection Perrier du Carne, dolmen d'Epone ; femme adulte.

suivant les fraies naturelles de la chevelure seraient parfaitement susceptibles de produire des lésions périostées analogues au T sincipital. Qu'on n'invoque point, pour rejeter cette hypothèse, la douleur fort vive que pourraient produire ces traumatismes répétés : celles que s'infligent, de nos jours, les élégantes pour avoir un petit pied ou une taille de guèpe ne sont ni moins pénibles ni moins absurdes.

2° S'agit-il au contraire d'une lésion véritablement intentionnelle ? La concordance des traits du T avec les raies naturelles du cuir che-

velu n'a, somme toute, rien de contraire à cette supposition, puisque les parties découvertes s'offrent pour ainsi dire d'elles à toutes les manœuvres que l'on peut imaginer, piqûres, incisions ou brûlures. On peut, d'autre part, noter que le T occupe les parties du cuir chevelu les moins exposées à une abondante hémorrhagie ; en effet, il ne commence en avant qu'en un point où les artères frontales sont déjà réduites à des ramuscules très minimes et se continue de façon à éviter tous les troncs artériels de la peau du crâne : le traumatisme ne pou-

FIG. 5. — Crâne présentant la déformation préhistorique dite T sincipital ; 2e crâne de la collection Perrier du Carne, dolmen d'Epone ; femme adulte.

vait intéresser que les anastomoses des artères temporales superficielles entre elles et avec les artères frontales, auriculaires postérieures et occipitales. Enfin, c'est sur le trajet de la suture sagittale que les incisions exposent le moins aux décollements du dos du cuir chevelu, car c'est sur ce trajet que le tissu lamelleux sous-épicrânien est le plus dense. S'il s'agit d'une lésion intentionnelle on peut donc dire que le siège en était bien choisi.

Mais, cette lésion intentionnelle, quel pouvait en être le but ?

Nous ne pouvons ici faire, bien entendu, que les plus vagues hypothèses. La guerre, la religion, la thérapeutique, la justice pénale, le deuil conjugal, la parure de la tête, peuvent avoir donné lieu à cette mutilation féminine du cuir chevelu. Dans ces diverses matières il n'est pas de sottise cruelle et barbare qui ne puisse avoir été commise par des peuples ignorants et primitifs, si l'on en juge par les sottises commises par les peuples sauvages actuels, sans parler des peuples relativement instruits et civilisés.

a) C'est justement la fréquence de coutumes absurdes à but esthé-

FIG. 6. — Crâne présentant la déformation préhistorique dite T sincipital; 3e crâne de la collection Perrier du Carne, dolmen d'Epone; femme adulte.

tique qui me ferait pencher vers cette hypothèse. Il est superflu, je pense, de rappeler ici la luxation et l'atrophie obligatoires du pied chez les nobles chinoises, les déformations artificielles du crâne chez divers peuples, les mutilations dentaires, les tatouages, les incisions de la peau sur diverses parties du corps, les perforations de l'oreille, du nez et des lèvres, la botocude des indigènes brésiliens, les amputations, les infibulations, etc. Le T sincipital ne déparerait pas la liste.

b) On peut aussi fort bien penser à une consécration religieuse. La tonsure des prêtres n'est peut-être que le simulacre ou le vestige

d'une mutilation plus sérieuse usitée dans les temps barbares et qui aurait entamé, avec la chevelure, le cuir chevelu et, directement ou indirectement, le crâne lui-même. Les femmes, dont nous trouvons les crânes ainsi mutilés, n'étaient-elles pas les légendaires druidesses, qualifiées par leur T sincipital comme nos prêtres le sont par leur tonsure. Pure question de rite ou d'usage. M. Elie Reclus, dont on connaît la haute compétence en ces matières, nous a déclaré sa forte propension à croire qu'il s'agissait d'une mutilation de cette sorte.

c) Enfin ne s'agirait-il pas de traces de quelque pratique médicale? Après tout, il serait bien possible que l'application d'un charbon ardent ou d'un silex chauffé au rouge ait été, aux temps préhistoriques, plus ou moins souveraine contre quelque affection plus particulièrement féminine, telle que l'hystérie. Pointes et raies de feu n'ont-elles pas été employées au sinciput, à l'occiput, et sur les mastoïdes, depuis Hippocrate jusqu'au commencement de ce siècle, dans une multitude d'affections aiguës et chroniques dont un bon nombre ne pouvaient avoir aucune influence sur la forme et les caractères du crâne. La raie de feu en T peut fort bien n'avoir été qu'une pratique de même ordre, plus énergique, et d'une technique somme toute plus précise. Sans résoudre la question, la découverte, dans les collections des écoles de médecine, de crânes où le cautère actuel aurait laissé des traces de même ordre, quoique moins régulières, donnerait à cette hypothèse thérapeutique un degré de probabilité de plus.

On voit qu'on peut choisir : trace de parure, de consécration religieuse ou manœuvre chirurgicale, sans compter les autres hypothèses que nous avons seulement soulevées, le T sincipital n'en est pas moins une mutilation préhistorique curieuse, qui mérite d'attirer l'attention, à côté des trépanations préhistoriques, plus fréquentes, semble-t-il, mais en tout cas plus connues et plus étudiées.

II. — La trépanation du crâne chez les Chaouïas (*H. Malbot*) (1).

Une des particularités les plus curieuses de l'ethnographie algérienne, c'est bien certainement l'existence, dans le fond de la province de Constantine, d'un petit peuple de trépaneurs aux mœurs médicales bizarres, qui vient on ne sait d'où, qui pratique cette singulière opération du trépan on ne sait depuis quand, qui l'a apprise on ne sait de qui, et qui toujours à demi-sauvage et toujours inaccessible aux idées modernes scientifiques, nous étonne autant par sa hardiesse opératoire que par les résultats obtenus. Les Chaouïas de l'Aurès opèrent sans doute aujourd'hui comme opéraient leurs ancêtres à l'aube encore incertaine de l'histoire : immobilisés et comme figés en dehors du courant de l'évolution des peuples, ils font revivre, à la fin du XIXe siècle, un chapitre de clinique préhistorique et nous apparaissent comme des sortes de chirurgiens fossiles exhumés tout vivants après de longs siècles de léthargie.

Tout cela est fort remarquable et, du reste, fort bien connu depuis l'occupation française. Ce sont surtout les médecins militaires qui nous ont initié aux exploits chirurgicaux des médecins de l'Aurès; il faut citer en premier lieu les noms des docteurs A. Paris et Th. Martin, qui, le premier en 1865, le second en 1867, publièrent des mémoires fort intéressants sur la trépanation dans les montagnes de l'Aurès; mais le travail le plus complet sur la question est celui que Védrènes, ancien médecin-inspecteur de l'armée, fit paraître en 1885 dans la *Revue de Chirurgie*, en utilisant les observations recueillies par des aide-majors en garnison à Khenchela.

La publication d'un nouveau mémoire ne paraissait donc pas bien urgente, et je n'aurais certainement pas fait revivre le sujet, si je n'apportais pour l'étude de cette question un document des plus précieux et des plus rares, une pièce anatomo-pathologique peut-être unique, qui servait très probablement aux démonstrations de médecine opératoire dans un des principaux foyers d'instruction chirurgicale de l'Aurès. Dans tous les cas, je n'ai rien vu de semblable dans les divers travaux de mes devanciers, et le crâne que j'ai eu la bonne fortune de découvrir, dans une de mes nombreuses campagnes en Afrique, en dit beaucoup plus long que les plus longs mémoires, tous les modes de trépanation connus des Chaouïas s'y trouvant réunis. C'est donc dans la description et dans la représentation de cette remarquable pièce que se trouvera l'intérêt majeur de ce travail.

(1) Nous devons les dessins de cet article à M. Masson, éditeur de *L'Anthropologie*, que nous en remercions vivement.

*
* *

La contrée qu'habitent ces chirurgiens bizarres s'étend à toute la zone montagneuse occupée par les diverses peuplades comprises sous le nom collectif de Chaouïas. Cette zone comprend l'Aurès proprement dit, le Djebel-Cherchar qui n'est que le prolongement oriental du système aurasien, et la partie voisine du plateau des Nememchas. Quelques indigènes de Tebessa et du Kef pratiquent aussi la trépanation.

Au point de vue ethnologique, les Chaouïas sont des Berbères fortement métissés.

Avec ses chaînons bien distincts, séparés par des avenues où coulent les torrents, avec sa disposition topographique générale qui lui donne l'aspect d'un immense éventail, le pays des Chaouïas était tout indiqué pour devenir le boulevard des envahisseurs de la Mauritanie ; et, c'est en effet là que se sont le plus mêlés aux anciens aborigènes les divers conquérants de l'Afrique du Nord : Libyens, Finnois et Cro-Magnons, dès l'aurore de l'histoire ; — Phéniciens, vers 1500 avant J.-C. ; — Grecs, vers 600 avant l'ère actuelle ; — Romains, avec leurs mercenaires germains, gaulois et espagnols, et qui se sont perpétués jusqu'à nos jours dans les tribus « Roumanyia » ; — Vandales ; — Arabes surtout, qui étaient jusqu'à notre conquête les maîtres du pays depuis le VIIe siècle ; — enfin nègres soudaniens, appelés jadis par les Almoravides, et qui depuis ont continué à s'infiltrer dans la Mauritanie.

Malgré tous ces changements. les Chaouïas sont de véritables Berbères, mieux caractérisés que certaines populations qu'on n'hésite pas cependant à classer dans le même groupe, notamment les Kabyles du Djurdjura. Mais les Berbères ds l'Aurès sont loin d'égaler leurs frères du Djurjura en intelligence, en activité, en industrie : « Ils ont de la viande au lieu de cervelle dans le crâne », dit-on pour exprimer combien lente est leur pensée et rudimentaire leur instruction. La plupart sont encore à demi-sauvages, surtout les habitants du Cherchar. Cependant de nombreux Chaouïas font exception à cette règle et donnent l'exemple d'une vive intelligence : telle est une fraction des Beni-Barbar, les Inoublen, peut-être les nobles (du latin *nobiles*). L'intéressante particularité de cette tribu, c'est que presque tous les hommes sont médecins et pratiquent leur art avec un réel succès. Mais je doute fort qu'ils doivent ces succès à leur thérapeutique médicale ; ils ignorent absolument l'art de traiter rationnellement les maladies habituelles du pays : la fièvre intermittente, la dysenterie, l'anémie, la scrofule, la syphilis et autres maladies internes ; ils ont recours pour ces affections à une médication bien singulière ; pour guérir la fièvre, par exemple, un lettré trace des caractères cabalistiques sur des pelures d'oignon et le malade en jette tous les jours une en prononçant certaines paroles non moins cabalistiques ; pour l'anémie, dont la pathogénie est la posses-

sion du diable ou des mauvais esprits, on promène pendant de longues heures une poule noire sur la tête du malade, qui doit guérir sûrement si la poule meurt dans les convulsions ; dans beaucoup d'autres maladies internes, on se contente de placer sur le malade, à l'endroit présumé atteint, quelques versets du Koran copiés sur du papier : c'est un topique souverain. Leur pratique chirurgicale est beaucoup moins grossière ; ils pansent les plaies avec des topiques variés ; ils savent masser les foulures et remettre en place un os luxé ; ils soignent les fractures d'une façon tout à fait rationnelle et avec un grand sens pratique : ils connaissent l'usage des attelles et des appareils de contention des fractures, et c'est dans cette partie de leur art qu'ils ont eu des succès retentissants : un cheikh de l'Aurès racontait devant Masqueray qu'ayant eu le bras fracassé par un coup de feu, il fut transporté dans un hôpital français où, vu la gravité du cas, on voulait l'amputer ; le cheikh refusa et retourna dans sa tribu ; là, il se confia à son médecin ordinaire, qui fit tant et si bien que le blessé guérit très promptement sans aucune infirmité.

Mais le vrai triomphe des médecins de l'Aurès, c'est la trépanation du crâne, où, tout le monde est d'accord à ce sujet, ils sont d'une habileté remarquable.

*
* *

On ne sait à quelle époque remonte chez les Berbères de l'Aurès cette singulière coutume de trépaner les os du crâne, ni de qui ils l'ont reçue.

Elle doit cependant être fort ancienne ; les traces de trépanation reconnues sur un des crânes de la nécropole de Roknia par le général Faidherbe, et la forme toute primitive des instruments qu'emploient les trépaneurs actuels autorisent à faire remonter cette pratique jusqu'à l'âge de pierre.

Dans tous les cas, l'arsenal chirurgical des trépaneurs chaouïas est bien plus primitif que celui des Grecs et des Romains, et par conséquent plus ancien. Hippocrate, en effet, connaissait la scie circulaire, le trépan à couronne, et les médecins grecs n'employaient pas la scie droite pour la trépanation ; les livres hippocratiques parlent encore, sans la décrire, de la tarière ou perforateur du crâne. Les Romains, avec Celse, donnent de longs détails sur le trépan à couronne et sur deux tarières, l'une perforative et l'autre exfoliative. Il est fort vraisemblable que les Romains, qui ont occupé l'Afrique mineure pendant six siècles, y ont introduit leurs pratiques chirurgicales, d'autant mieux qu'on trouve dans la région aurasienne des vestiges de temples dédiés à Esculape ; mais il est bien probable aussi que les trépaneurs de l'Aurès, vivant alors en dehors de la civilisation romaine, comme aujourd'hui en dehors de la nôtre, se sont contentés, tout comme à présent, de leurs traditionnels instruments, sans vouloir rien changer aux pratiques de leurs ancêtres.

Les médecins arabes parlent aussi de la trépanation ; mais la description d'Abulcasis (fin du XIe siècle), dont les commentaires font encore autorité auprès des tribunaux indigènes, ne parle de la trépanation que pour fixer la responsabilité de l'opérateur : « Si le médecin coupe bien à l'endroit de la blessure de la tête et que le patient meure, le médecin n'est pas coupable ; s'il a coupé à côté, il paiera l'amende. »

Les traditions du pays ne nous éclairent pas davantage. La grande famille médicale de la contrée, les Inoublen, racontent bien que leur art leur est transmis de père en fils depuis la 8e génération et que c'est le marabout Si Mohamed ben Ahmed qui l'enseigna au fondateur de leur dynastie, mais ils oublient de dire de qui le marabout lui-même l'avait appris. Cet aïeul quitta son pays natal, Khenchela, et vint s'établir dans le Djebel-Cherchar, où son talent et ses succès lui acquirent bien vite de nombreux et fervents adeptes. Une autre tradition veut que le créateur de la trépanation soit un certain Seouli Djilianous, médecin marocain contemporain d'Abulcasis.

D'où qu'elle vienne, la trépanation a toujours été fort en honneur chez les Chaouïas, et les médecins qui la pratiquent fort considérés. Le petit-fils d'un trépaneur célèbre du temps du dernier bey de Constantine montre aujourd'hui avec orgueil le cadeau que fit à son aïeul le bey Ahmed, en récompense de ses précieux services et des brillantes opérations qu'il fit sur ses soldats. C'est une forte tige d'acier de dix centimètres de longueur, à pointe affinée à la manière d'un trocart, et renfermée dans une gaine d'argent. Nous doutons que le fameux chirurgien s'en soit jamais servi pour ses trépanations.

*
* *

De nos jours, les trépaneurs chaouïas sont encore fort nombreux ; les Inoublen ont fait des élèves et les Ben-Oussail comptent plusieurs trépaneurs. Ils se sont répandus dans tout le pays décrit plus haut. Plusieurs d'entre eux sont même allés au loin, dans le Souf, dans l'Oued-Rhir, du côté d'Ain-Beida, pour pratiquer des opérations tout comme nos grands chirurgiens de France. Leur centre principal est le Djebel-Cherchar : c'est là que sont les maîtres ; c'est là qu'ils ont établi leurs centres d'instruction, sortes d'écoles où les jeunes viennent s'initier aux pratiques de la chirurgie. Ces foyers d'instruction sont au nombre de trois : à Djellal, à Chebla et à Taberdega. Le premier village est situé sur une des dernières ondulations du Cherchar, à la formation de l'Oued-Djellal, et sur les confins de la Chebka et de la montagne proprement dite; Chebla est dans une cuvette de l'Oued-el-Arab, véritable trou entouré d'assez hauts escarpements : le village est construit sur la berge gauche du torrent et domine lui-même les jardins et les plantations de la vallée ; enfin Taberdega, véritable nid d'aigle, est perché sur un piton aigu du Cherchar septentrional,

là où le chaînon change de nom pour s'appeler le Mehmel. Tous ces centres se sont établis au milieu de tribus naguère très turbulentes et presque continuellement armées les unes contre les autres.

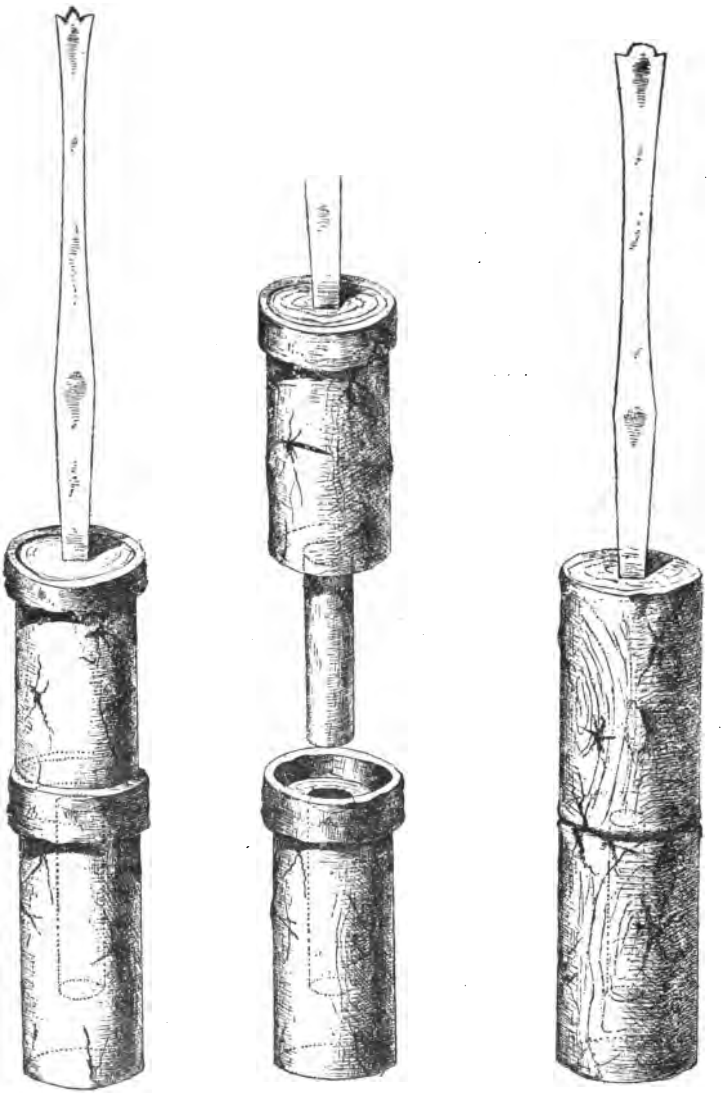

FIG. 7 et 8. — Brima, tarière employée par les Chaouïas pour la trépanation.

FIG. 9. — Autre brima.

L'enseignement donné dans ces écoles est des plus sommaires et essentiellement pratique.

Pour toute bibliothèque, un manuscrit, la propriété des Inoublen, dont une copie est entre les mains de chaque trépaneur. Ce manuscrit est lu et relu sans commentaires ; point d'anatomie, point de technique opératoire. On y formule les principales indications du trépan: « Quand la blessure est ancienne et que la chair du dehors est morte, il en coule une espèce d'eau épaisse et jaune qui ronge l'os : on est obligé de couper l'os à la scie et de l'enlever jusqu'au cerveau, car cette eau pénétrerait jusqu'à cet organe et le rendrait malade. Quand après une simple fente du crâne on ressent au bout d'un ou deux ans de violentes douleurs, il faut encore scier l'os brisé. » Le manuscrit parle aussi des topiques à employer après la trépanation, qui n'a souvent d'autre but que de mettre au contact du cerveau le remède destiné à guérir : « Quand la tête est complètement fendue, on prend deux parties de salsepareille, deux parties de cumin vert, deux parties de sel, puis on casse un œuf de poule, ou jette le jaune et on bat le blanc dans de l'eau ; on mélange ensuite le tout, et, avec cet onguent on panse la blessure d'abord tous les jours, puis tous les deux jours jusqu'à guérison. » De même utilité est l'huile d'œufs. Nous nous refusons à lui reconnaître de grandes propriétés antiseptiques, malgré l'opinion contraire de Védrènes, et nous ne lui croyons pas réservé dans notre arsenal pharmaceutique le grand avenir que lui prédit le même auteur. Voici, du reste, sa préparation : « On prend un certain nombre d'œufs dont on retire le blanc ; puis on met tous les jaunes dans un pot en terre qu'on place sur le feu jusqu'à ce que ces jaunes soient noirs comme du charbon et répandent une mauvaise odeur. On en retire alors l'huile qui s'y trouve en très petite quantité. Cette huile est excellente pour le cerveau malade qui commence à prendre une teinte verte ou noire. » D'autres topiques sont encore couramment employés : le safran, le sucre, le miel, le beurre, le lait de femme en odeur de sainteté. Une pommade composée de poudre d'écorce de grenadier, de safran, de beurre, de goudron, de miel et de petit-lait est particulièrement vantée.

Comme pièce de pansement, on ne se sert que d'un morceau de burnous ou d'un chiffon, en général fort malpropres, et qu'on salit encore en les enduisant d'huile ou de graisse de mouton.

L'outillage opératoire n'est pas très compliqué non plus. Il est essentiellement constitué par deux instruments qui servent à ouvrir le crâne, la tarière et la scie, et quelques autres pièces de moindre importance.

La tarière s'appelle brima. Il en existe plusieurs modèles. En général, c'est une espèce de trident dont la partie centrale dépasse de un ou deux millimètres les deux dents latérales ; c'est un instrument de ce genre que représente notre figure 7. D'autres fois la partie médiane n'est pas pointue, mais arrondie, plus ou moins large et les dents latérales sont moins saillantes et plus minces (fig. 9). Cette tige, quelle que soit la forme de la partie térébrante, est en fer aciéré et

mesure environ dix centimètres de longueur ; elle est fixée dans un manche en bois, d'à peu près égale longueur, composé de deux parties s'emboîtant l'une dans l'autre (fig. 7, 8 et 9). Les deux pièces tournent à frottement : la partie qui doit rester fixe est immobilisée sur le front ou le menton de l'opérateur, pendant que sa main imprime à la tarière des mouvements de rotation qui la font pénétrer dans l'os à trépaner.

La scie est appelée menchar. Il en existe aussi plusieurs modèles. Le plus employé est une petite scie droite en fer aciéré, d'une quinzaine de centimètres de longueur totale. C'est une tige assez forte, élargie et coudée à angle droit vers son extrémité ; c'est sur la

FIG. 10. — Menchar, scie à trépaner des Chaouïas.

FIG. 11. — Autre menchar.

partie coudée, beaucoup moins longue que l'autre, que sont disposées les dents de la scie. Les figures 10 et 11 montrent deux modèles de cet instrument, que possédait un trépaneur. Dans l'un (fig. 10), les dents sont assez grosses et au nombre de cinq ; on s'en sert pour tracer le sillon tout à fait au début de l'opération ; dans l'autre (fig. 11),

qui sert à le creuser à travers toute l'épaisseur de l'os, les dents sont beaucoup plus fines et plus nombreuses. Toutes ces scies sont fixées dans un manche en bois grossièrement travaillé. Il existe aussi une autre espèce de scie à tige non coudée et dont les dents sont disposées en demi-cercle ; c'est une sorte de scie à molette, mais fixe. Enfin, les trépaneurs des Béni-Abdi se serviraient quelquefois d'une scie en T,dont la branche verticale est fixée dans le manche, et dont les deux branches horizontales et égales sont hérissées de dents plus ou moins serrées et plus ou moins grosses : Paris et Védrènes en parlent dans leurs mémoires.

Les autres instruments nécessaires pour la trépanation sont sans importance : un couteau et un rasoir servent à délimiter la peau sacrifiée et à déblayer le champ opératoire ; un stylet sert à sonder les trous du brima ou du menchar ; un crochet simple ou double sert de levier pour faire sauter les ponts osseux, ou de pince pour retirer les esquilles ; enfin, une spatule est employée pour étendre les topiques sur les plaies et sur la surface cérébrale.

Les trépaneurs semblent guidés par cette idée que les symptômes morbides observés chez leurs malades, douleurs de tête, convulsions, paralysies, sont causés par la présence d'une partie d'os altérée par une contusion ou par une fracture ; il faut donc à tout prix l'enlever ; les topiques n'interviennent que pour hâter la cicatrisation ou combattre les complications du côté du cerveau. Aussi, les médecins chaouïas ne trépanent que pour des coups ou des blessures du crâne ; ils se défendent bien d'opérer, malgré leurs instances, les malades en dehors de ces conditions. Seulement, ils sont très larges dans l'appréciation du temps qui peut s'écouler entre la maladie de l'os, c'est-à-dire l'indication du trépan, et la contusion ou la blessure qui est censée l'avoir provoquée. La prescription n'est plus de deux ans, comme il est écrit dans le livre des Inoublen, mais elle peut aller à dix, quinze et même vingt ans, ou pour mieux dire il n'y a plus de prescription du tout. Quand un malade a reçu, à un moment quelconque de sa vie, un coup sur la tête, ou qu'il a été blessé sur le crâne, le trépaneur n'a plus le droit de refuser son intervention à celui qui la réclame. Védrènes parle de malades trépanés 25 ans après l'accident primitif.

Suivant la gravité des cas, il y a dans l'intervention opératoire toute une échelle d'importance dont les premiers degrés commencent par un ou deux trous au brima faits en une seule séance et n'intéressant que la table externe de l'os, et dont les derniers arrivent jusqu'aux délabrements les plus invraisemblables, après des séances opératoires répétées pendant des mois entiers.

Ces séances n'ont, du reste, rien de solennel : la salle d'opération, c'est une rue du village, une place, un champ au grand air, car les habitations sont trop obscures ; la table, c'est le sol tout nu ou recouvert d'une natte, sur laquelle on couche le patient ; sa tête est

relevée par une pierre ou un morceau de bois, en guise de coussin.

Pendant toute la durée de l'opération, les assistants et les aides de l'opérateur, avec les parents et amis du patient, invoquent la protection d'Allah, en récitant des prières.

Pour pratiquer l'opération au brima, l'opérateur commence par enlever avec le couteau ou le rasoir un lambeau de peau : s'il y a quelque hémorragie, il s'en inquiète peu, ou cautérise la partie saignante avec un stylet rougi. Quelquefois l'excision au couteau est remplacée par la destruction au fer rouge. Puis il applique l'instrument dont il immobilise la partie fixe sur son front, et il s'arrête quand l'os supérieur, c'est-à-dire la table externe, est perforé. Il examine alors attentivement le diploë, qu'on appelle « la partie de l'os où il y a du sang, » et, s'il en coule quelques gouttes, il juge que l'os inférieur, c'est-à-dire la table interne ou lame éburnée, est parfaitement saine, et il ne va pas plus loin : c'est la trépanation incomplète au brima. Dans le cas contraire, si le diploë ne donne pas de sang, l'opérateur pense que l'os inférieur est malade, cassé ou fêlé, et qu'en tout cas il laisse passer le sang dans le cerveau ; il fait une nouvelle application du brima, et, après avoir perforé l'os de part en part, arrive au cerveau, ou plutôt sur la méninge externe qu'il respecte toujours : la trépanation au brima est alors complète. Le pansement après l'opération au brima est des plus simples ; on comble le trou de l'os avec du beurre, du lait de femme ou du miel ; on applique un morceau de burnous graissé ou un cataplasme d'herbes ; ce pansement est renouvelé jusqu'à cicatrisation complète. La trépanation au brima complète ou incomplète se pratique surtout pour les douleurs survenant après un coup sur la tête, et quand il n'y a ni enfoncement ni fracture évidente de l'os ; le trépaneur essaie de se rendre compte s'il y a ou non solution de continuité, et si l'os est réellement malade. C'est une sorte d'exploration qu'il pratique, en même temps qu'une véritable saignée de l'os. D'habitude, il ne s'en tient pas à un trou ; il agrandit la perte de substance cutanée et pratique en une ou plusieurs séances une série de quatre à six orifices délimitant une surface osseuse plus ou moins polygonale destinée à être éliminée plus tard si les symptômes ne s'amendaient pas. Quand plusieurs trous sont forés, on met dans chacun d'eux un topique différent, dans l'un du miel, dans l'autre du beurre, dans un troisième du goudron, par exemple. Si peu que la perte de substance de la peau soit étendue, le pansement est renforcé par l'application d'une large couche de résine ou de poix pour garantir le crâne et le cerveau. S'il devient nécessaire de sacrifier une partie de l'os, celle qui est délimitée par les trous au brima est tout indiquée. On multiplie, du reste, ces trous de façon qu'ils se touchent presque par leurs bords et isolent ainsi une surface osseuse d'une certaine étendue. On panse comme d'habitude. Bientôt l'os se nécrose, et le séquestre est enlevé avec un levier au bout de cinq à six semaines. La brèche osseuse qui

en résulte est irrégulièrement polygonale, en général triangulaire ou carrée ; les bords en sont déchiquetés, parsemés d'arêtes et d'aspérités plus ou moins aiguës et surtout prononcées vers la table interne. C'est la trépanation carrée secondaire au brima.

Mais c'est surtout avec la scie ou menchar que se pratique la trépanation carrée. Elle se fait en une seule séance, ou en deux fois, comme les forages au brima. La trépanation carrée primitive au menchar est indiquée dans les fractures évidentes ou dans les grands traumatismes du crâne, quand le blessé semble en danger de mort, ou bien qu'un coup de pierre ou de matraque a enfoncé l'os. L'opérateur enlève alors un assez grand lambeau de peau pour se donner du jour. Puis il limite le fragment d'os fracturé par un ou deux sillons au menchar. Il trace d'abord la voie avec la scie à dents grosses et espacées, puis il attaque hardiment l'os avec une autre scie à dents fines et serrées. Il va ainsi jusqu'au voisinage de la table interne. Là, il s'arrête et finit le sillon en grattant avec un crochet ou un stylet. Puis, quand l'esquille osseuse ne tient plus au reste du crâne que par un ou deux ponts osseux, il fait sauter le tout avec un levier, et la brèche se trouve alors constituée : les bords en sont moins festonnés que par la trépanation carrée au brima, mais ils sont encore hérissés d'aspérités et assez irréguliers. Dans la trépanation secondaire au menchar, on se contente dans les premières séances de tracer deux ou trois sillons circonscrivant la partie de l'os à enlever et n'entamant pas la table interne ; on panse et on attend ; l'os se nécrose, et, dès que le séquestre est mobile, on l'enlève avec le levier ou le crochet.

La trépanation carrée, au brima ou au menchar, permet non seulement d'enlever l'os malade mais encore d'explorer la surface du cerveau : si ce dernier organe est sain, on se contente d'un pansement et d'un topique simples ; dans le cas contraire, la fameuse huile d'œufs intervient comme remède héroïque ; dans les deux cas, après avoir fait de larges brèches osseuses, on applique la résine et le cataplasmes d'herbes.

Souvent l'opérateur, débordé par le mal, est obligé de mettre tout en œuvre et de faire flèche de tout bois ; il précipite et multiplie ses interventions ; dans des séances rapprochées, il pratique tous les modes de trépanation : brima, menchar, trépanation carrée primitive, secondaire ; il essaie de tout. C'est une véritable orgie de trépanation. Il en résulte des brèches osseuses très vastes, grandes comme la paume de la main ou même davantage, car la nécrose osseuse s'étend parfois bien au delà des points où a porté l'action du brima ou du menchar. Cette extension est due surtout à l'excision du cuir chevelu ; privés de leurs éléments nutritifs, péricrâne et périoste, les os ne peuvent plus vivre bien longtemps et finissent par s'éliminer sous forme de séquestres plus ou moins volumineux, après de longues suppurations. Bien souvent donc le résultat dépasse le but, et

de beaucoup. Mais l'opérateur ne s'en émeut pas davantage, car, si l'os s'en va, c'est pour lui, le meilleur signe qu'il était réellement malade.

Les trous au brima sont petits et en rapport avec l'instrument qui les produit ; ils varient en général depuis 5 à 6 millimètres jusqu'à un centimètre de diamètre : ces derniers sont rares. Les pertes de substance produites par la trépanation carrée au brima ou au menchar sont en général d'une dizaine de centimètres carrés, c'est-à-dire qu'elles ont en moyenne 3 centimètres de côté ; c'est, en effet, la longueur habituelle d'un sillon au menchar. Seulement les trépaneurs agrandissent souvent une première brèche en creusant de nouveaux

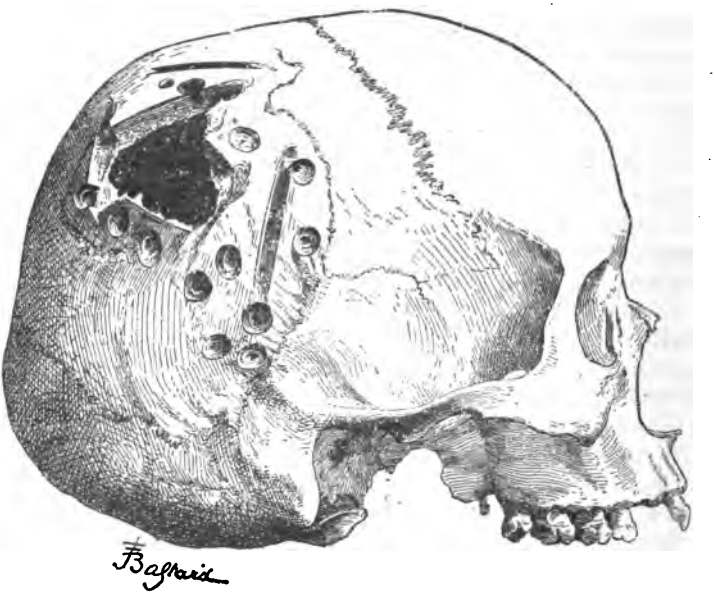

FIG. 12. — Crâne trépané par un toubib Chaouïa, sur lequel on reconnaît les divers modes d'intervention employés chez cette peuplade et qui servait sans doute de modèle pour les démonstrations scientifiques.

sillons dans le voisinage et en faisant sauter la partie intermédiaire. Dans ce cas, la perte de substance a la forme d'un polygone irrégulier, dont la surface peut atteindre de 30 à 40 centimètres carrés et quelquefois même davantage. Quant à la perte totale de substance osseuse causée par la nécrose secondaire, elle est plus grande encore, et peut comprendre par exemple, tout le pariétal avec les parties attenantes des os voisins.

Toutes les parties du crâne peuvent être également choisies pour la trépanation : ne connaissant pas les localisations cérébrales, les trépaneurs n'ont pas de zone opératoire d'élection. Quand il existe

une plaie, une fracture, un enfoncement du crâne, une contusion évidente, l'endroit est tout trouvé ; c'est là où le coup a porté qu'il faut opérer. Dans le cas contraire, quand l'accident primitif est ancien, on incise dans la partie que le malade croit avoir été jadis contusionnée : c'est dans ce dernier cas seulement que le trépaneur évite le front, et ne dépasse pas la ligne d'implantation des cheveux ; il choisit alors la partie la plus saillante du crâne, les bosses pariétales, qui sont souvent très marquées chez les Chaouias. Dans le cas où il y a eu plusieurs contusions, comme cela arrive avec les rixes si fréquentes dans le pays, le trépaneur n'hésite pas ; il ouvre autant de chantiers de trépanation qu'il y a de points endommagés, parfois sept, huit, dix, sur le même sujet. L'opérateur ne s'arrête que devant les sutures ; la façon bizarre dont s'engrènent les os du crâne a vivement frappé ces hommes primitifs : ils y voient une sorte d'écriture surnaturelle qu'ils ne peuvent comprendre, mais qu'ils doivent respecter : aussi, quand ils trouvent une suture sous leur brima ou leur menchar, se hâtent-ils d'appliquer l'instrument à côté.

Hommes et femmes, vieillards et enfants sont égaux devant le trépaneur : il ne peut refuser son intervention à personne. Et comment marchander à qui que ce soit une opération qui guérit toujours sans jamais amener le moindre accident ? Tel médecin accuse 40 trépanations, tel autre 120, tel autre 200, un quatrième enfin 350, toujours sans le moindre revers ; pas un malade ne meurt par le brima ou le menchar. Sans doute il arrive parfois que les trépaneurs perdent quelqu'un de leurs opérés, mais les arguments ne leur manquent pas pour innocenter l'opération. Le meilleur pour eux, c'est leur fatalisme : mektoub, « c'était écrit ». L'innocuité absolue de l'ouverture du crâne est un dogme si bien établi chez les Chaouias qu'en trépanation il est admis qu'on ne pêche jamais par excès ; jamais le trou n'est trop grand ; ouvrir le crâne à son semblable, et le lui ouvrir largement, n'est pas une opération plus dangereuse que de lui arracher une dent. C'est tellement vrai que dans le « *kanoun* » de presque toutes les peuplades de l'Aurès, on fixe les mêmes dommages-intérêts pour avoir « cassé la tête » que pour avoir cassé quelques dents : c'est quatre douros, vingt francs.

*
* *

Je connaissais à peu près dans tous ses détails cette histoire chirurgicale des trépaneurs de l'Aurès, quand je fus désigné, en août 1887, pour accompagner, en qualité de médecin d'ambulance, une colonne qui allait opérer dans le Djebel Cherchar sous les ordres du général O'Neill : c'est dans cette campagne que j'ai eu la bonne fortune de découvrir, à Taberdega, le crâne dont je vais maintenant parler.

Le médecin Chaouia, Hamou ben Belkassem, qui me l'a montré, et qui était un des aides de l'opérateur, m'a donné quelques ren-

seignements qui m'ont permis de reconstituer rétrospectivement les grandes lignes de l'observation clinique du trépané.

C'était un homme d'une quarantaine d'années, parent de médecins, aux cheveux et à la barbe noirs, bien portant habituellement. Dans son jeune âge, il avait reçu un coup sur la tête, mais il n'y avait pas eu de plaie et le crâne n'avait pas été cassé ; il avait guéri sans opération. Longtemps après, vingt ans au moins, il fut pris de violentes douleurs dans la tête à l'endroit anciennement contusionné, et il réclama la trépanation, qui seule pouvait le guérir. L'opération fut faite en plusieurs séances, une dizaine. Le cerveau était sain, mais l'os malade sur une large étendue. On dut recourir simultanément au brima, au menchar et aux topiques les plus actifs. Enfin, au bout de deux mois de cette thérapeutique, le malade était tout à fait hors de danger (?) quand il fut, en 1883, emporté par la variole.

A l'examen du crâne on est de suite frappé par l'étendue de la trépanation : le pariétal droit est entamé dans toute sa hauteur, depuis le voisinage de la suture sagittale jusqu'à la suture temporo-pariétale, sur laquelle se voit un trou au brima. La ligne rolandique affleure la partie antéro-supérieure de la région trépanée et passe par la pointe antérieure du sillon au menchar qu'on voit en haut ; toutes les trépanations sont donc en arrière des grands centres moteurs de l'écorce, et paraissent répondre : en haut, aux deux plis du lobule pariétal supérieur ; au milieu, au pli courbe, au lobule du pli courbe ; en bas, au fond de la scissure de Sylvius avec son opercule et au pied du lobule pariétal inférieur. Nous avons vu, du reste, que les médecins Chaouïas ignorent les localisations cérébrales, et qu'en l'absence de plaie ou de fracture, ils opèrent de préférence sur la bosse pariétale, à l'endroit le plus saillant du crâne. C'est évidemment ce qui a été fait ici, bien qu'il y eût un traumatisme antérieur. Toute la zone trépanée est entourée d'un petit sillon qui se développe en lignes sinueuses et marque la délimitation entre l'os vif et celui qui était destiné à s'éliminer en formant un énorme séquestre. La nécrose est déjà fort avancée, surtout en haut où le tissu osseux est raréfié et très friable. Dans notre cas, le malade, loin d'être guéri, avait en perspective de longs jours de suppuration, et, sûrement, le résultat final aurait de beaucoup dépassé le but de l'opérateur. La profondeur du sillon entre le mort et le vif et la nécrose osseuse semblent bien indiquer que le malade a vécu plusieurs semaines avec cette large plaie. Les trépanations proprement dites forment trois groupes : 1° une série de petits trous ronds disséminés suivant un certain ordre sur toute l'étendue de la zone trépanée ; 2° deux sillons isolés, l'un à la partie supérieure, l'autre à la partie inférieure du pariétal ; 3° enfin, au centre, une large brèche limitée par des bords plus ou moins réguliers. Les petits trous se ressemblent tous ; ce sont des pertes de substance à bords très nets, dont la cavité en forme de cupule présente une arête circulaire, concentrique au bord

superficiel : c'est la trépanation au brima. Sur les douze trous ainsi pratiqués, quatre seulement perforent le pariétal dans toute son épaisseur ; ces perforations constituent des trépanations au brima complètes ; dans les huit autres, le trépaneur n'a pas entamé la table interne de l'os et s'est contenté de perforer le diploë, la « partie de l'os où il y a du sang » : ce sont des trépanations incomplètes. Le plus inférieur des trous au brima, celui qui est sur la suture temporo-pariétale, à la naissance de la racine postérieure de l'arcade zygomatique, mérite de fixer particulièrement l'attention : ici, le trépaneur n'a pas respecté les règles opératoires, car nous savons que l'on ne doit pas trépaner les sutures ; peut-être est-ce une faute de sa part, ou bien la gravité du cas comportait-elle cette dérogation aux principes établis. La situation excentrique de ce trou semble plutôt justifier la première hypothèse ; l'opérateur, s'apercevant de son erreur, a dû se hâter d'abandonner la région dangereuse pour porter un peu plus haut sa tarière. Ce n'est pas tout ; il est facile de voir que les huit trous supérieurs, ceux qui encadrent la grande brèche osseuse, sont disposés en carré ; le côté postérieur du carré, jalonné par quatre forages, est très net ; de même l'antérieur, où l'on n'en voit plus que trois, le quatrième étant compris dans la large perte de substance ; le côté inférieur du carré est aussi fort visible, mais ce côté n'est dessiné que par ses deux extrémités, la partie intermédiaire ayant sauté avec le pont osseux dans un autre genre d'intervention. Le large quadrilatère circonscrit antérieurement par une dizaine de trous au brima, était destiné à être éliminé dans un but thérapeutique ; c'est la trépanation carrée au brima, trépanation secondaire, il est vrai, mais faite de propos bien délibéré. De même les quatre forages postéro-inférieurs dessinent très bien un autre carré ; il est probable que c'est une autre tentative de trépanation carrée au brima. Quant au trou isolé foré en avant du long sillon inférieur, c'est certainement une trépanation exploratrice destinée à reconnaitre l'étendue du mal et l'état du cerveau. Du reste, dans les premières séances, l'opérateur se sert du brima comme instrument d'exploration, autant que comme moyen thérapeutique, et il guide ensuite sa conduite sur les constatations éventuelles. C'est ainsi qu'il multiplie les trous au brima, les dispose en carré en utilisant ceux qu'il a forés dans un autre but, et établit tout le dispositif nécessaire pour avoir une plus large perte de substance, soit immédiatement en se servant du levier, soit secondairement en laissant la partie d'os ainsi délimitée se nécroser et former un séquestre facile à extraire plus tard avec le crochet. Le deuxième groupe de trépanations est formé par les deux sillons qu'on voit en haut et en bas de la région opératoire : ils ont été pratiqués avec la scie droite ou menchar et intéressent dans leur partie la plus profonde toute l'épaisseur du pariétal ; ils ont été tracés après les trous au brima, sans doute parce que la première intervention ne suffisait pas : la chose est peut-être contestable pour le sillon supérieur,

mais elle est certaine pour le sillon inférieur ; celui-ci est en effet creusé entre deux forages au brima, qui en constituent les bornes supérieure et inférieure ; l'opérateur a encore utilisé ici ses précédentes trépanations pour circonscrire la portion d'os qu'il voulait enlever plus tard : celle-ci, évidemment, est la partie comprise entre la grande brèche du milieu et le sillon au menchar. De même, dans le haut, le pont osseux compris entre le grand trou et le petit sillon était destiné à sauter. C'est la trépanation secondaire au menchar. La grande brèche du milieu est la plus curieuse : cette énorme perte de substance osseuse est limitée par des bords anfractueux, irréguliers, hérissés d'aspérités et d'esquilles, formés surtout aux dépens de la table interne de l'os : il est néanmoins facile d'y reconnaître cinq traits de menchar qui ont coupé la table externe et le diploë ; ces sillons n'entamaient que fort légèrement la table interne ; de plus, ne se rejoignant pas parfaitement, ils laissaient entre eux des ponts osseux. Ce sont les vestiges de la table interne non sciée et de ces ponts osseux séparant les sillons fracturés sous la pression du levier et du crochet, qui hérissent encore les bords de la grande trépanation. Les cinq traits de scie du pourtour ont été manifestement pratiqués en deux séances différentes : les trois inférieurs une première fois, les deux supérieurs un peu plus tard. Les trois sillons du bas se ressemblent par leurs dimensions et sont les trois côtés d'un carré régulier dont le quatrième, le supérieur, manque actuellement ; on en reconnait néanmoins l'amorce postérieure sur le bord du forage au brima voisin. C'est la trépanation carrée primitive au menchar. Les deux sillons supérieurs sont plus longs que les inférieurs, mais sont absolument semblables entre eux ; le plus élevé des deux est borné en avant par un trou de brima. Le trépaneur, voulant agrandir la première trépanation carrée, a circonscrit une nouvelle portion d'os par deux nouveaux traits de scie et a fait sauter la partie intermédiaire. Il en est résulté un pentagone irrégulier qui a remplacé le carré primitif. Il est facile de voir que la figure serait devenue de plus en plus irrégulière à mesure que la brèche se serait agrandie, mais il est bien visible que les diverses trépanations au menchar dérivent toutes de la trépanation carrée.

*
* *

La pièce anatomo-pathologique que nous venons de décrire représente donc bien toute la gamme des trépanations pratiquées par les médecins de l'Aurès, depuis le simple petit trou au brima, répandu à profusion sur les crânes chaouias par médecins et médicastres, jusqu'aux sections osseuses les plus compliquées, réservées aux gens de marque ou aux malades très graves et pratiquées seulement par les maîtres de la chirurgie locale.

III. — Petites notes ethnographiques de chirurgie crânio-encéphalique: les bosses du courage au Wadaï, le plissement de la nuque aux Philippines (*A. Chipault*).

Une histoire ethnographique de la chirurgie crânienne et péricrânienne ne pourrait se constituer d'emblée qu'au prix d'une perte de temps certainement disproportionnée avec le but à atteindre : je me contenterai donc de rapporter, dans ce volume et dans les suivants des Travaux de Neurologie chirurgicale, les documents dont j'aurai pu avoir connaissance, d'une manière ou d'une autre.

Les coutumes que je désire mentionner aujourd'hui sont, malgré leur but très différent, fort analogues l'une à l'autre ; ce sont *les Bosses du courage* au Wadaï, et le *Plissement de la nuque* aux Philippines.

*
* *

Les *Bosses du courage* sont mentionnées dans le « Voyage au Wadaï du cheykh Mohammed Ibn-Omar el Tounsy, reviseur en chef de l'Ecole de médecine du Caire, traduit en 1851 par le Dr Perron, directeur de cette Ecole de médecine ».

On y lit, p. 57 et sq., où le voyageur raconte son arrivée aux confins du Wadaï, du côté de la bande désertique qui sépare ce pays du Dar-Four : « Nous fîmes agenouiller nos chameaux et nous nous assimes à l'ombre d'un arbre. Nous demandâmes de l'eau, nous bûmes et nous attendîmes pendant à peu près deux heures ; puis nous vîmes arriver une poignée de cavaliers et nous entendîmes les clochettes cliqueter au cou de leurs chevaux. Ces cavaliers étaient vêtus d'une sorte de long et large vêtement, comme le beddaouy noir des femmes fellah d'Egypte ; ils étaient nu-tête. Chacun d'eux avait un peu en arrière de chaque oreille un renflement analogue en quelque sorte à un bubon de pestiféré. Ces renflements sont produits artificiellement par le moyen de ventouses que l'on applique derrière les oreilles, et dont on aspire fortement l'air avec la bouche afin de faire gonfler la peau le plus qu'il est possible. Ensuite on enlève ces ventouses ou cornes, on saisit avec les doigts la peau tuméfiée, et, à l'aide d'une espèce de rasoir grossier, on pratique deux courtes incisions semi-lunaires à peu de distance et en face l'une de l'autre, puis on coupe et abat le lambeau de peau compris entre les deux concavités des incisions ; on fait, sans désemparer, l'ablation de quatre ou cinq petits lambeaux derrière chaque oreille ; on réapplique ensuite les ventouses et on en aspire l'air ; on laisse écouler une bonne quantité de sang et on les enlève, mais on s'abstient de toute pression sur les gonflements, soit avec les mains, soit de toute autre

façon : on se contente de placer du coton sur les petites blessures, et alors le sang s'arrête, retenu dans les parties tuméfiées, si bien qu'il résulte une saillie mastoïdienne, comme une glande. Les Wadaïens attachent une grande importance à ces tubercules, qu'on peut appeler bosses du courage : qui ne les a pas est réputé lâche, est moqué et repoussé de tout le monde. En langage du pays, ces tumeurs portent le nom de dauma, par comparaison avec le fruit du daum. Le Wadaïen méprise les étrangers parce qu'ils n'ont pas, comme lui, de dauma. Ce sont tous des poltrons, des lâches, dit-il, s'ils avaient de la bravoure, ils auraient des dauma. Les Wadaïens sont persuadés que là est le siège de leur courage et que le courage de tout étranger, quel qu'il soit et quoi qu'on fasse, n'est rien auprès du leur ».

A ces renseignements, le traducteur ajoute, en note, p. 631. « Les ventouses sont, au Wadaï comme en Egypte, des cônes ou extrémités de cornes de bœuf, ouvertes par la pointe, longues d'environ trois pouces : sur l'ouverture pratiquée à la pointe, une petite rondelle de cuir joue en manière de soupape ; on fait le vide avec la bouche, par aspiration, et le cuir ferme la corne qui par sa base reste appliquée sur la peau de l'individu ».

Ajoutons que l'atlas joint au voyage du cheikh Omar ne renferme aucun document figuré se rapportant à la coutume que nous signalons.

D'autre part le Wadaï ayant toujours été, à cause de sa position au centre même de l'Afrique, peu fréquenté des voyageurs européens, et étant aujourd'hui encore l'un des derniers sultanats nègres indépendants et fermés du Soudan, nous ne pouvions guère nous attendre à trouver de renseignements complémentaires sur cette bizarre coutume autre part que dans le récit du cheikh. Nous n'en avons point noté dans le voyage du Dr Nachtigall : peut-être nous ont-ils échappé. Enfin nous n'avons point relevé de coutumes analogues signalées dans les descriptions, par le cheikh Omar lui-même, du Dar-four, par les commandants Binger et Monteil, du Sokoto : sultanats nègres dont l'ethnographie et les mœurs semblent cependant offrir les plus grandes analogies avec celles du Wadaï, qu'ils avoisinent, l'un du côté de l'Abyssinie, l'autre du côté du Soudan français.

*
* *

Le *Plissement de la nuque*, coutume dont le but est d'une thérapeutique moins élevée que les bosses du courage des Wadaïens, et simplement destinée à combattre la migraine, se trouve décrit par le Dr J. Montano dans son « Voyage aux Philippines », (in-18, Hachette 1886), et plus exactement dans son « Rapport sur une mission aux îles Philippines et en Malaisie, 1879-1881 » (Archives des missions scientifiques, 3e série, t. XI, 1885).

Nous lisons, p. 107, dans la partie du Rapport consacrée à la

Pathologie de la province d'Albay, située à l'extrême sud de l'île de Luçon. « La migraine est, dans la ville d'Albay, d'une fréquence excessive chez les indigènes,mais la durée en est courte : quelques heures, une journée en général. Cette affection légère donne lieu à une difformité provoquée assez curieuse. Le malade cherche d'abord du soulagement en comprimant son front au moyen d'un bandeau fortement serré. Si ce moyen est insuffisant,tous les hommes(et les femmes quand elles ne sont plus jeunes) étirent la peau de la région cervicale entre les trois doigts du milieu de leur main droite, de manière à former un double pli dont le sillon médian loge le doigt médius. Ils compriment ainsi la peau de la région et, la levant fortement en arrière, arrivent à déterminer une ecchymose. Il paraît que cette ventouse d'un nouveau genre est fort efficace ; aussi les indigènes y ont-ils fréquemment recours. Cette pratique détermine à la longue la production d'un kyste parfois énorme dont la fréquence frappe toutes les personnes qui arrivent à Albay ». La même description se trouve reproduite dans le récit du voyage (p. 86) où le Dr Montano note que ce kyste artificiel est fréquent non seulement parmi les habitants de la ville d'Albay mais encore à « Lejaspi, Tabago et Malinao »,villages situés du reste tout à son voisinage, dans la même province.

Ajoutons que deux des photographies jointes au rapport du Dr Montano semblent bien représenter la déformation artificielle dont nous venons de parler : ce sont les photographies 84 et 97, qui figurent justement des Bicols de la province d'Albay : malheureusement leur netteté à ce sujet est insuffisante pour que leur reproduction puisse présenter quelque intérêt à notre point de vue.

Aussi avons-nous cru devoir nous adresser au Dr Montano, pour lui demander s'il possédait quelque document, figuré ou autre, relatif à la question : il a bien voulu nous répondre qu'à l'époque de sa mission, son attention n'avait été attirée sur elle que d'une façon tout à fait passagère et qu'il ne possédait à son égard, ni document inédit, ni photographie.

IV. — Étude radiographique du crâne et de l'encéph
(*P. Reynier et J. Glover*).

Une série de recherches radiographiques faites sur le crâne, des conditions spéciales que nous déterminerons tout à l'heure, ont permis d'établir:

1° Qu'il est possible d'étudier, au point de vue chirurgical, l pographie crânio-encéphalique par les méthodes radiographi en tenant compte des très légères déformations de l'image in bant à ces méthodes spéciales ; il y a en effet possibilité, avec aide, d'apercevoir le cerveau à travers la paroi du crâne ; de fait important pour s'orienter dans l'étude de la topographie anat que crânio-cérébrale, il paraît possible de superposer sur le cl photographique la silhouette des sutures crâniennes à la silhou des sillons qui séparent entre elles les circonvolutions cérébra Cela, presque sans aucun artifice de préparation. En outre, sur preuve des circonvolutions cérébrales aperçues au travers de la roi osseuse, on délimite exactement les contours et la forme du v tricule latéral de l'hémisphère : son image se produit en teinte cl sur le cliché et on reconnaît aisément les cornes frontale, occipit et sphénoïdale de la grande cavité ventriculaire.

2° Que l'on peut fixer les rapports immédiats des sinus veineux la dure-mère, et du sinus latéral en particulier, avec la paroi crânienn chez l'enfant et chez l'adulte : les injections sinusales à l'aide liquides solidifiables contenant en suspension des substances mét liques permettent en effet de voir très nettement ces sinus à travers paroi osseuse.

3° Que l'on peut aussi étudier à l'aide de la radiographie, et cel surtout sur des pièces sèches, l'étendue et la forme si variables d vacuoles et des cellules osseuses de l'apophyse mastoïde, ainsi qu des divers sinus crânio-faciaux.

4° Enfin qu'il est possible de reconnaître, chez l'enfant et che l'adulte, les connexions précises que présentent avec la paroi crânienne extérieure, le rocher et les trois étages de la base ; on peut en effet obtenir facilement, même sur des pièces recouvertes de leurs parties molles, la silhouette opaque et triangulaire de la base d'implantation de la pyramide temporale sur l'écaille, ainsi que la silhouette des trois étages de la base sur la paroi crânienne verticale.

Ces préliminaires posés, insistons sur notre technique et sur les applications de nos recherches.

*
* *

rániennes en noir, scissures cérébrales en blanc ;
ccipitale et sphénoïdale.

1° Mode de préparation et d'utilisation des pièces anatomiques. — Nos préparations anatomiques ont été faites sur des coupes de tête passant par la ligne médiane : ceci dans le but de diminuer d'autant la multiplicité des plans osseux très nombreux qu'il s'agit de traverser. Il est préférable de choisir des sujets jeunes, ou tout au moins sur lesquels les sutures crâniennes ne sont pas soudées.

Avant de pratiquer la coupe de la tête dans le sens vertical et an-

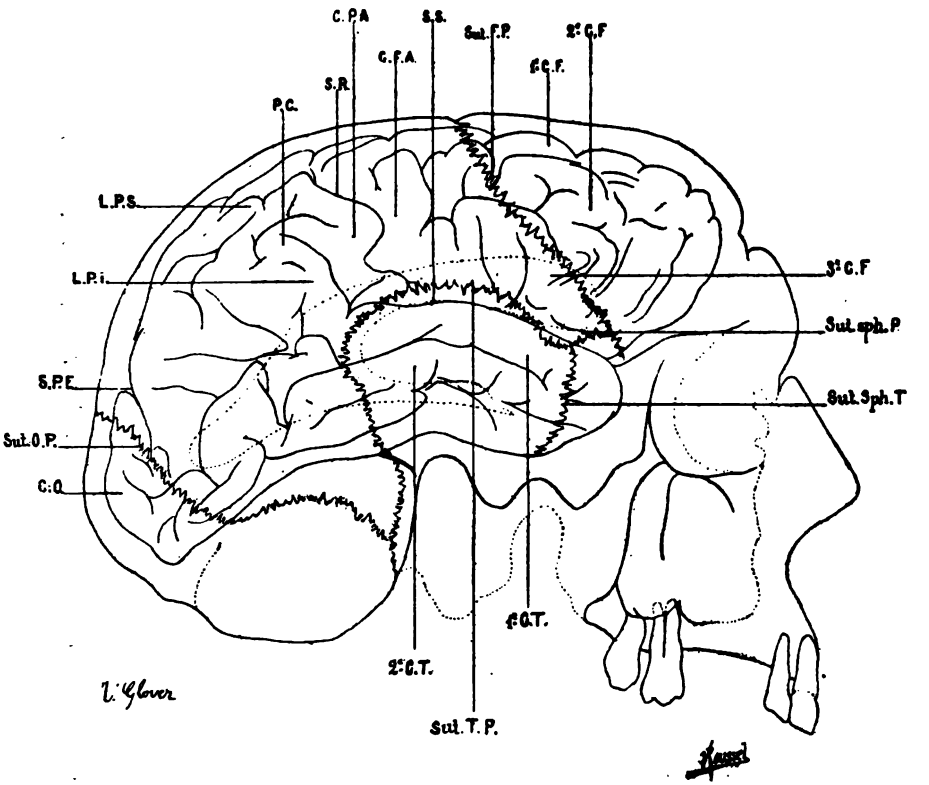

Fig. 14. — Rapports du cerveau avec la paroi crânienne d'après l'épreuve radiophotographique précédente. S. R. Scissure de Rolando ; SS. Scissure de Sylvius ; C F A. Circonvolution frontale ascendante ; 1re C F. Première circonvolution frontale ; 2e C F. Deuxième circonvolution frontale ; 3e C F. Troisième circonvolution frontale ; C P A. Circonvolution pariétale ascendante ; P C. Pli courbe ; L P S. Lobule pariétal supérieur ; L P I. Lobule pariétal inférieur ; 1re C T. Première circonvolution temporale ; 2e C T. Deuxième circonvolution temporale ; C O. Circonvolutions occipitales ; Sut. F P. Suture fronto-pariétale ; Sut. T. P. Suture temporo-pariétale ; Sut. sph. Suture sphéno-pariétale ; Sut. sph. T. Suture sphéno-temporale ; Sut. O P. Suture occipito-pariétale Un trait en pointillé circonscrit la silhouette du ventricule latéral avec ses cornes frontale, occipitale et sphénoïdale.

téro-postérieur, la pièce est injectée au formol par la carotide. Cette injection artérielle est répétée deux à trois fois à un ou deux jours d'intervalle dans le but de durcir le cerveau sans le faire changer de forme ou de volume d'une façon appréciable.

Les parties molles du crâne et de la face sont soigneusement enlevées et c'est seulement après une vingtaine de jours que l'on pratique la section antéro-postérieure de la pièce.

Puis l'hémisphère cérébral, durci sur place, est extrait de la boîte crânienne avec précaution, débarrassé de sa pie-mère et replacé suivant sa première position dans le crâne. Ces manipulations ne peuvent modifier les rapports du cerveau avec le crâne, étant donné qu'elles sont, autant qu'il est possible, réduites à leur plus simple expression : nous avons à ce sujet renoncé à l'idée des moulages du cerveau, lesquels sont plus susceptibles de modifier la conformation de l'organe même lorsqu'il est durci par le formol ou autre déshydratant.

Le cerveau doit être débarrassé de la pie-mère si l'on veut voir sur le cliché l'image des circonvolutions : enveloppé des méninges, son image est en effet moins nette.

Enfin, il est bon de supprimer par une section verticale les circonvolutions de la face interne de l'hémisphère cérébral, si l'on veut que l'image de celle-ci ne se confonde pas avec l'image des circonvolutions de la face externe de l'hémisphère.

Les injections des sinus veineux ont été faites avec de la poudre de bronze, tenue en suspension dans une solution de cire dans l'alcool ou dans du suif.

On obtient encore un meilleur résultat en indiquant sur la pièce le trajet des sinus, au moyen de petites pointes métalliques, des épingles par exemple, qui viennent vigoureusement en noir sur le cliché.

Nos différentes épreuves ont été obtenues à l'aide de tubes Focus cylindriques de Colardeau-Chabaud. La distance des tubes à la plaque sensible a toujours été de 45 centimètres. Cette distance nous a permis d'obtenir des images nettes.

Le temps de pose varie comme durée suivant l'état de vide du tube lui-même.

*
* *

2° Application des recherches précédentes. — Les recherches qui précèdent sont applicables à l'étude de la crânio-topographie ainsi qu'à l'exploration clinique de l'encéphale.

Nous allons examiner successivement ces deux points.

a) *Applications à la crânio-topographie.* — La situation superficielle des sinus veineux de la dure-mère, des cellules osseuses de l'apophyse mastoïde, des sinus frontaux et des autres sinus crânio-faciaux, leurs connexions immédiates avec la paroi crâniene extérieure qui en facilitent l'abord au cours de multiples interventions chirurgicales, suffisent à démontrer d'une part la facilité avec laquelle il était logiquement possible d'obtenir les résultats auxquels nous sommes

arrivés, d'autre part, l'important intérêt que ces résultats peuvent présenter.

Fig. 15. — Topographie des sinus frontaux déterminée par la radio-photographie.

Si, prenant, ainsi que nous l'avons fait, un certain nombre d'épreu-

ves radio-photographiques sur différentes pièces anatomiques, on compare entre elles ces épreuves, il est facile d'apprécier toutes les anomalies, les variations d'étendue et de forme des sinus osseux frontaux et maxillaires beaucoup plus exactement, puisqu'il s'agit de photographies, que sur le dessin d'une série de coupes en tout sens du squelette de la face, procédé habituel de représentation de ces cavités dans les travaux d'anatomie.

Le sinus veineux latéral fait corps avec l'apophyse mastoïde sur beaucoup de nos préparations. Cela est chose depuis longtemps admise, mais, non aussi nettement démontrée sans artifice de préparation. Sur certaines pièces, il répond à la partie antérieure de la mastoïde, ou bien à son centre, ou enfin et en général au 1/4 postérieur de l'apophyse. Si l'on tient compte de quelques déformations de l'image quand on compare les épreuves obtenues chez l'enfant à celles obtenues chez l'adulte, on remarque qu'à l'état normal les rapports du sinus latéral avec la mastoïde sont moins étroits chez l'adulte et que cet important canal veineux semble s'éloigner progressivement de l'apophyse osseuse au fur et à mesure qu'on l'observe en s'éloignant du jeune âge. Au niveau de l'apophyse mastoïde, non seulement les cellules du corps et de la pointe sont fort nettement appréciables, suivant la nature pneumatique ou compacte des tissus osseux, mais on reconnaît aisément certaines cellules mastoïdiennes qui souvent se continuent en arrière et en bas dans le diploë entre les deux lames de l'os occipital. On voit aussi des cellules plus intéressantes encore au point de vue chirurgical et qui occupent une notable étendue en surface immédiatement au-dessous du conduit auditif externe. De plus, en supprimant sur la préparation la pointe du rocher par une coupe passant en dedans de la caisse du tympan, on pourrait facilement voir l'antrum et la cavité de la caisse. Le rocher est en effet sur certaines épreuves à ce point transparent qu'on y voit l'orifice du conduit auditif interne. Nous n'insisterons pas sur l'intérêt anatomique et chirurgical qui se rattache à ces résultats, que nous avons les premiers obtenus sur la transparence du rocher par la radio-photographie. Et cela surtout à une époque où la technique opératoire des trépanations combinées de l'apophyse mastoïde et de la caisse du tympan dans les otites moyennes suppurées compliquées est à l'ordre du jour.

A propos des circonvolutions cérébrales vues au travers de la paroi crânienne, on peut dire qu'il est possible de compter sur le minimum de déformation de l'image, à condition que l'incidence exactement verticale des rayons cathodiques sur la préparation anatomique et par suite sur la plaque sensible, soit bien réglée ; à condition aussi que l'éloignement du tube soit suffisant (50 cent. environ, avons-nous dit) pour que le cône de rayons projeté présente son minimum de divergence. Les épreuves ainsi obtenues seront de la plus grande utilité pour l'étude de la topographie crânio-encéphalique chez l'adulte

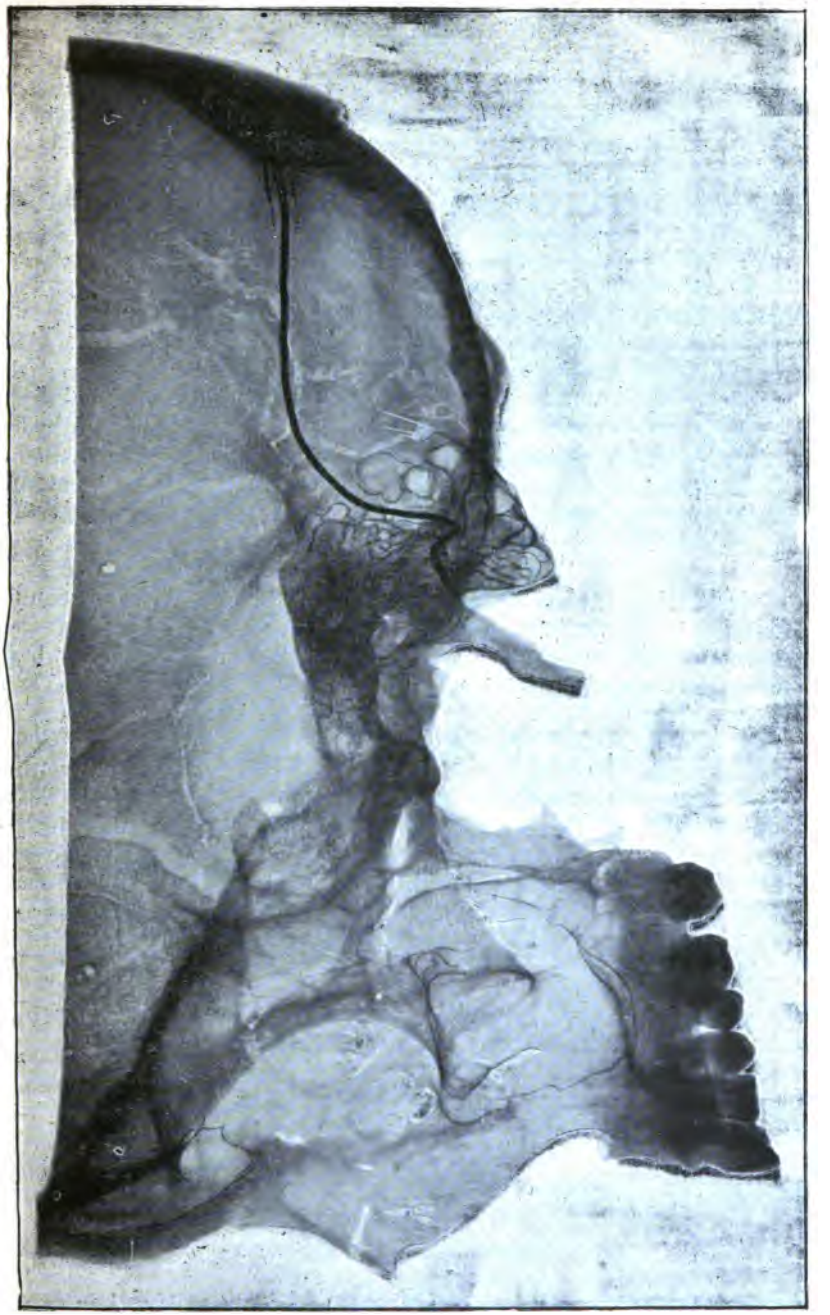

FIG. 16. — Topographie du sinus latéral et des cellules mastoïdiennes déterminée par la radiophotographie. La gouttière du sinus latéral est indiquée par le fil de plomb fixé à la paraffine le long de son trajet.

et surtout chez l'enfant : malgré la valeur réelle du système de fiches implantées dans les circonvolutions cérébrales au travers des parois crâniennes par Gratiolet, par Broca, il n'en est pas moins vrai qu'il est fort intéressant de pouvoir reprendre ces études encore si obscures à l'aide d'une méthode qui permet de voir l'image détaillée d'un organe de forme aussi irrégulière que le cerveau au travers même de la cavité osseuse qui le renferme.

b) *Applications à l'exploration clinique de l'encéphale.* — Mieux encore, il est possible d'obtenir, à l'aide de la radiographie, certains renseignements relatifs à l'état de l'encéphale sur le vivant. Ainsi, chez l'enfant, on aperçoit une zone claire correspondant à la cavité du ventricule latéral, surtout lorsque cette cavité est dilatée par une exsudation séreuse plus ou moins abondante, comme chez les hydrocéphales ou les méningitiques : l'un de nous a pu, avec M. Remy, constater par l'examen de la tête d'un enfant atteint de méningite cette zone révélatrice.

*
* *

En terminant, nous dirons qu'il est facile de vérifier, par le simple examen à l'écran, la transparence et l'état de vacuité des sinus frontaux et maxillaires, peut-être aussi des cellules mastoïdiennes, beaucoup plus aisément qu'en se servant de l'éclairage électrique ordinaire. Au lieu de faire usage du photophore intrabuccal, introduit dans la bouche pour l'éclairage des sinus maxillaires, ou appliqué sur la paroi supéro-interne de l'orbite pour l'éclairage des sinus frontaux, on se servira des tubes focus cylindriques : on fixera le tube sur un pied court et léger en ébonite, ou simplement en bois et on assurera l'isolement de la main de l'observateur par un gant de caoutchouc : le tube pourra être rapproché ou éloigné de la tête du malade et placé à la distance convenable de manière que, dans un seul et même examen, toutes les cavités crânio-faciales deviennent à la fois visibles.

V. — Détermination radiographique du siège des projectiles dans la tête (*Ch. Remy et Contremoulins*).

Depuis près de deux ans, notre attention a été attirée sur l'importance et la difficulté de la détermination radiographique des projectiles intra-crâniens. Nous nous proposons de donner ici l'observation clinique qui leur a servi de point de départ et la description des recherches qu'elle a suscitées jusqu'au jour où il nous a été possible de construire l'appareil dont ces recherches nous avaient démontré la nécessité. Les applications et les résultats obtenus avec cet appareil feront l'objet d'une étude qui sera ultérieurement publiée et dont nous ferons l'an prochain, part aux lecteurs des Travaux de neurologie chirurgicale.

I. — Observation clinique.

Chaverot, 29 ans, a reçu, il y a six ans environ, une balle à la tête, dans les circonstances suivantes : au moment où il arrivait au coin d'une rue,un individu qui le guettait lui tira un coup de revolver. Il tomba sans connaissance. Conduit à l'hôpital, il resta dans cet état pendant quinze jours, puis tous les accidents disparurent progressivement.

Il était guéri, à l'exception de la cécité : il n'y avait aucun trouble, ni intellectuel, ni moteur, ni sensitif, et toutes les fonctions se faisaient bien.

Malgré ses demandes, Chaverot ne put trouver de chirurgien pour extraire sa balle, et pendant plusieurs années, il dut se résigner à son sort : il se fit admettre parmi les hospitalisés de la maison de Nanterre. Mais, lorsque le bruit de la découverte de Rœntgen se répandit, il me demanda par lettre d'essayer de la radiographie pour retrouver son projectile. Averti que des accidents de brûlure s'étaient déjà produits à la suite de l'application prolongée des rayons X, il se résigna d'avance à tout ce qui pourrait arriver.

Je devais, avant de tenter l'expérience, retenir tous les enseignements et les documents cliniques qui pouvaient me fournir des indications sur le siège probable du corps étranger.

Le coup avait été dirigé horizontalement, si l'on s'en rapporte à la position des deux hommes. Mais l'angle d'incidence suivant lequel le projectile avait rencontré la face latérale du crâne était inconnu et impossible à déterminer. On pouvait seulement supposer que Chave-

rot, apercevant son ennemi, avait détourné la tête, et que le trajet de la balle avait été transversal.

L'orifice d'entrée était placé à un doigt au-dessus de l'arcade zygomatique, et à quatre centimètres du bord externe de l'orbite droite : il était indiqué sur la peau par une cicatrice blanche un peu tatouée de grains noirs. Le malade était nerveux, mais son intelligence était nette. Il n'avait ni contracture, ni paralysie des membres ou de la

FIG. 17. — Premier appareil appliqué sur le vivant ; il est fixé par du plâtre sur le crâne ; il porte d'un côté une ampoule de Crookes, et de l'autre un châssis photographique : les rayons traversent le crâne d'une tempe à l'autre.

face ; il marquait au dynamomètre 44 du côté droit et 42 du côté gauche. Il n'avait pas d'anesthésie. Il souffrait de douleurs dans le crâne, malheureusement sans localisation fixe. Les réflexes rotuliens étaient abolis, la marche était normale. Les fonctions circulatoires, respiratoires, digestives, génitales et urinaires étaient intactes. Il n'y avait que des troubles oculaires. La vision était presque absolument abolie, et les traces qui en persistaient à gauche étaient à peine appréciables ; c'est ainsi que par moments, surtout à la suite d'une bonne nuit de repos, le malade percevait furtivement la lumière; il avait de plus, de temps à autre, des sensations colorées ; ainsi, en fixant une lumière dure il voyait bleu ; en passant de l'ombre à la lumière, il

percevait des milliers d'étincelles; lorsqu'il était fortement ému, il voyait rouge. L'examen du fond de l'œil donnait les résultats suivants : à droite, la papille était déformée, blanche et les vaisseaux petits; à gauche la papille était normale et les vaisseaux volumineux. Les deux pupilles étaient égales. Il y avait des troubles moteurs des muscles oculaires : l'œil droit ne se tournant pas autant que le gauche, directement en haut, ni obliquement en dehors ou en dedans; quant à l'œil gauche, s'il paraissait avoir sa liberté de mouvements, il ne pouvait rester fixé, et, lorsqu'il était arrivé au point nécessaire, il oscillait, puis reprenait très rapidement sa position primitive.

Fig. 18. — Le même appareil, appliqué de face, de façon que les rayons X traversent le crâne d'avant en arrière; résultat négatif.

II. — Remarques sur cette observation.

D'après ces faits il paraissait certain que, chez notre malade, les centres cérébraux n'avaient pas été atteints : le projectile semblait avoir seulement touché les deux nerfs optiques, l'état de la papille et des vaisseaux faisant supposer que le nerf optique droit était détruit, et que le gauche était seulement irrité. C'était donc vers le chiasma qu'il nous fallait chercher. Cette hypothèse n'expliquait pas, il

est vrai, le trouble moteur bizarre de l'œil gauche ni le volume différent des vaisseaux de l'œil droit et de l'œil gauche ; elle suffisait toutefois pour nous donner une idée approximative du siège du projectile et nous permettre de diriger, avec un peu moins d'incertitude, nos recherches radiographiques.

III. — Recherches radiographiques.

C'est à cette époque que fut publié le premier cas de balle radiographiée dans le crâne, cas présenté à l'Institut par MM. Brissaud et Londe en juillet 1896 : les auteurs notèrent que la netteté de l'image était imparfaite, et ils en attribuèrent la cause à des mouvements involontaires de leur malade ; la pose avait été longue, et ils s'étaient servis d'un tube focus.

FIG. 19. — Crâne présentant trois points de repère formés par des vis fixées, l'une sur le frontal et les deux autres sur les os jugaux ; une balle de plomb a été introduite dans son intérieur.

Nous cherchâmes à profiter des enseignements tirés de cette première tentative.

1° Voulant éviter le flou signalé, nous avons fait choix du tube Colardeau (anode étroite) et nous l'avons éloigné de l'objet à photographier ; une source de lumière très limitée, un cône de projection non large nous paraissaient devoir produire une augmentation de netteté ; une expérience préalable faite dans ces conditions sur un crâne sec nous donna un résultat excellent : le corps étranger, un poids de cuivre enveloppé d'ouate que nous avions introduit dans le crâne, se voyait ainsi que de nombreux détails osseux, avec toute la netteté désirable.

2° Pour une longue pose, des mouvements involontaires devaient forcément déranger la position de la tête par rapport au foyer du tube. Ce problème fut aisément résolu : une tige supportant d'un côté le tube Colardeau et de l'autre un châssis photographique fût fixé par son milieu sur la tête, à l'aide d'une solide maçonnerie de plâtre ; les rapports du foyer, de la tête et de la plaque photographique devenaient ainsi invariables sans que le reste du corps eût besoin d'être immobilisé (*fig.* 17).

Fig. 20. — Le crâne, portant les repères et renfermant le projectile, est radiographié à l'aide d'un appareil rappelant celui déjà employé sur le vivant ; deux ampoules, placées à distance l'une de l'autre, donnent deux images différentes.

3° Pour traverser une masse de parties molles aussi épaisse que le cerveau, le temps de pose devait être long. Il fallait encore plus de temps avec notre tube Colardeau, obligé à des périodes de repos, qu'avec un focus marchant sans relâche : périodes de repos nécessaires pour éviter la fusion du platine et qui venaient s'ajouter au temps de pose réellement utilisé. En outre, nous nous éloignions pour avoir de la netteté. Enfin nous n'avions à notre disposition qu'une bobine

Gaiffe de 9 centimètres d'étincelle. Conditions qui venaient encore augmenter la durée nécessaire de la pose.

Grâce au dispositif déjà employé pour l'immobilisation de la tête, on verra que nous avons pu la faire durer pendant sept heures.

Bien entendu, chez notre malade il était indiqué de faire la radiographie transversalement ; c'était du reste le trajet suivi probablement par le projectile, puisqu'il était entré par la tempe, et que nous le supposions dans le voisinage du chiasma des nerfs optiques : ajoutons que pour avoir l'étage antérieur de la base du crâne

Fig. 21. — Deuxième photographie de l'ensemble du crâne et des appareils, prise sous un angle différent. Les deux vues photographiques 20 et 21, ne sont pas seulement destinées à montrer le dispositif, elles servent aussi pour construire l'épure géométrique.

non de champ, mais obliquement, nous avons placé le tube un peu au-dessus de son niveau.

Une première tentative dans ces conditions donna, après cinq heures de pose, un cliché visible sur verre, mais trop faible pour être tiré ; avec une deuxième tentative, d'une durée de huit heures, le

cliché, faible encore, put donner des épreuves ; le projectile y était bien visible, et à la place même où nous le faisait prévoir l'examen clinique du malade.

IV. — Interprétation de l'image radiophotographique.

Pour arriver à interpréter l'image obtenue, nous n'avions que bien peu de ressources à notre disposition.

Nous devions tenir compte :

1° Du cône de projection des rayons qui avaient traversé le crâne.

2° De la différence de grandeur et de netteté des images obtenues ; nous devions admettre que plus l'objet était éloigné de la plaque, plus il devait se montrer agrandi et flou ; que plus il en était rapproché, plus son image devait être nette.

Or, en analysant l'épreuve, nous voyions :

a) *Des images nettes appartenant au côté gauche de la face*, le plus rapproché de la plaque : bord postérieur et dents du maxillaire supérieur, os malaire et arcade zygomatique, bord antérieur de l'apophyse coronoïde du maxillaire inférieur, bord externe et arcade sourcilière de l'orbite.

b) *Des images floues appartenant au côté droit de la face* : partie supérieure de l'orbite, seule visible, et beaucoup plus élevée que la gauche, ce qui s'expliquait par le trajet et le cône de projection des rayons X ainsi que par la différence de distance entre les orbites et le foyer du tube projecteur.

c) *Des images appartenant à la base du crâne* : selle turcique, apophyse clinoïde antérieure ; deux traînées sombres triangulaires à sommet postérieur encadrant les arcades orbitaires et entre lesquelles se trouvait un espace clair, où se dessinait un vague réseau. Il nous parut probable que les triangles sombres étaient formés par la projection d'une partie des voûtes orbitaires, qui se présentaient de champ aux rayons X, et que le réseau intermédiaire était la fosse ethmoïdale.

d) *Le projectile*, enfin, se voyait dans la fosse ethmoïdale, la pointe tournée en arrière. L'apophyse clinoïde antérieure était à 15 millimètres de sa pointe, le bord externe de l'orbite gauche à 15 millimètres de sa base, l'arcade zygomatique à 15 millimètres de sa base ; le bord antérieur de l'apophyse coronoïde du maxillaire inférieur, prolongé, le traversait en son milieu.

A l'aide de ces distances et de ces points de repère, il nous sembla possible de délimiter le point où la balle projetait son ombre dans la fosse temporale gauche : elle devait se trouver sur le trajet d'une ligne réunissant ce point au centre du foyer du tube. Mais était-elle à droite ou à gauche, en dehors ou en dedans du crâne ? Nous pensâmes

qu'il devait être plus près du côté gauche, car nous le savions du calibre 7 et il n'était pas très agrandi sur l'image. Nous pensâmes aussi qu'il était très rapproché de l'os, car il apparaissait assez nettement distinct de l'ombre portée par le cerveau.

Sur ces derniers points, la radiographie ne nous fournissait du reste que des probabilités.

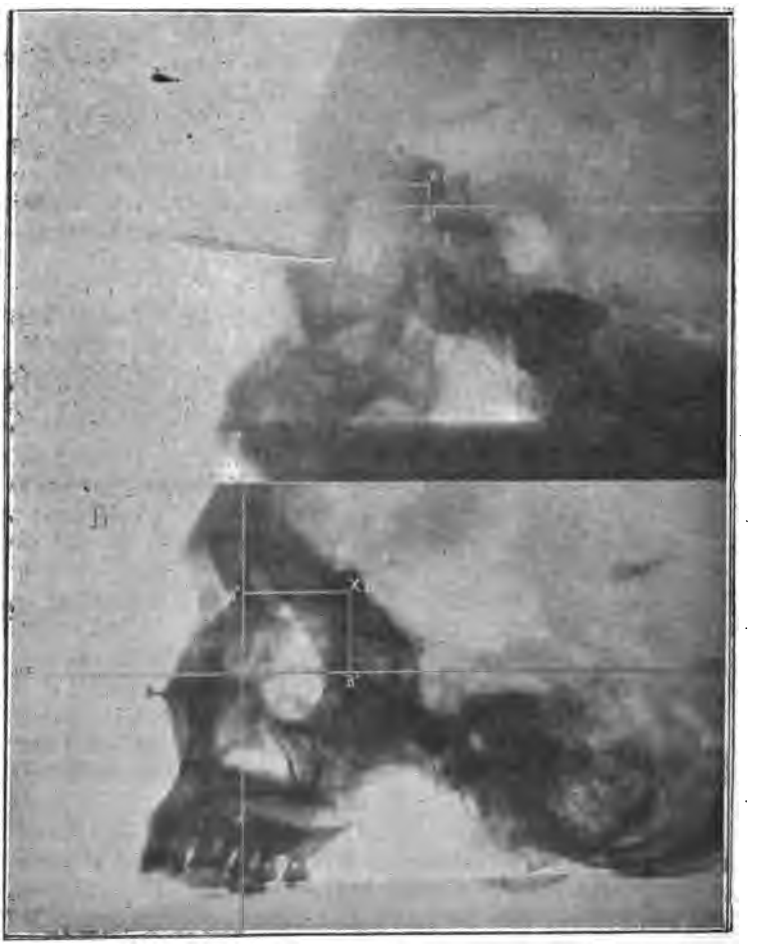

FIG. 22. — Epreuves obtenues transversalement ; on voit le projectile en XA et XB (Les lignes tracées sur cette épreuve ont leur application dans la construction de l'épure).

Un détail clinique nous donnait à leur sujet quelques indications complémentaires; le malade racontait que, dans certains mouvements d'élévation et d'abaissement de la tête, il percevait une im-

pression lumineuse dans son œil gauche, comme si le corps étranger se soulevait et retombait sur le nerf optique : nous crûmes pouvoir en conclure que le projectile était vraisemblablement intra-crânien et qu'il reposait entre le cerveau et le nerf optique gauche, dans la fosse intra-orbitaire.

V. — Intervention chirurgicale.

Le chemin le plus court pour atteindre chirurgicalement le chiasma des nerfs optiques est d'entrer par la fosse temporale dans l'orbite. Incision sur la moitié externe du sourcil, sur le bord de la fosse temporale et le bord externe de l'orbite, en ménageant l'orbiculaire et ses vaisseaux faciaux. Décollement des attaches du muscle temporal. Trépanation, à la gouge, de la fosse temporale, puis éclatement

Fig. 23. — Schème représentant la position réciproque dans l'espace des trois points de repère et du projectile. Le sommet de chacune des colonnettes est le point demandé.

du massif externe de l'arcade orbitaire. Décollement du périoste de la voûte et abaissement des parties molles de l'œil, ce qui permet d'enlever la voûte orbitaire avec une pince spéciale en ménageant la dure-mère et donne un centimètre de jeu environ. Quand la cloison osseuse est enlevée jusqu'à la lame criblée de l'ethmoïde et jusqu'au trou optique, il n'y a plus qu'à ouvrir la dure-mère : le doigt peut dépasser la ligne médiane, sentir le chiasma des nerfs optiques et explorer la face inférieure du cerveau jusqu'au lobe temporal.

En agissant ainsi, le corps étranger ne paraissait pas pouvoir nous échapper.

Le 12 avril 1897, l'intervention fut donc faite suivant ces données, dont tous les temps furent méthodiquement suivis. Nous pûmes sentir le chiasma, les pulsations de l'artère ophtalmique à son entrée dans le trou orbitaire nous fournissant un point de repère précieux : le cerveau se laissait refouler, le doigt était à l'aise entre les parties

molles de l'orbite et celles de la voûte crânienne : l'œil put contrôler les renseignements fournis par le doigt. Le projectile n'était pas à la place que nous avions prévue. Nous le sentîmes du reste en dehors de la cavité crânienne, séparé de notre doigt par le nerf optique et par le faisceau vasculo-nerveux de la fosse sphénoïdale : il nous était malheureusement impossible de l'extraire par la voie suivie sans risquer de tirailler et de couper les nerfs dont précisément nous désirions conserver la fonction. L'intervention devait nécessairement rester exploratrice.

Elle n'eut du reste aucune conséquence fâcheuse, ni du côté du cerveau, ni du côté des mouvements de l'œil ou de la vision qui restèrent ce qu'ils étaient jusque-là.

Mais, somme toute, sur des données erronées, nous avions entrepris une opération laborieuse et grave, alors qu'une opération beaucoup plus simple eût suffi pour atteindre le projectile qui, ainsi que nous le savons maintenant, était extra-crânien.

Et nous nous fîmes les réflexions suivantes : il est nécessaire de fixer le point de départ des rayons X pour que leur trajet extra-crânien soit aussi facile à apprécier que possible ; il faut prendre deux radiographies pour calculer le point d'intersection des rayons qui rencontrent ce projectile ; il est préférable de passer par deux axes latéraux puisque nous n'avons pu obtenir d'avant en arrière, d'épreuve radiographique satisfaisante.

VI. — Essai de perfectionnement de la détermination radiographique des projectiles intra-crâniens.

Nous devions dès lors tenter de perfectionner la méthode qui nous avait donné des indications insuffisantes, c'est-à-dire la méthode de détermination radiographique des corps étrangers intra-crâniens ; ou, plus généralement des corps étrangers de toutes les cavités du corps.

Voici les termes dans lesquels M. le professeur Marey présentait en mai 1897 nos premières recherches a l'Académie de médecine :

« MM. Rémy et Contremoulins ont appliqué l'an dernier la radiographie sur un malade rendu aveugle par une balle de revolver logée dans le crâne. Le projectile, entré par le temporal droit devait, d'après les signes cliniques, se trouver sur le trajet du nerf optique gauche. Une radiographie montra en effet qu'un projectile de 6 à 7 millimètres semblait occuper, à l'intérieur du crâne, la fosse qui sépare les deux orbites, et qu'il paraissait être logé en avant du chiasma des nerfs optiques et en arrière de la lame criblée de l'ethmoïde.

L'opération, faite récemment par M. Rémy sur ces données sommaires, montra que le projectile n'était pas exactement à l'endroit supposé. L'opérateur put insinuer son doigt entre le cerveau et le

crâne, mais il explora vainement la fosse inter-orbitaire jusqu'à la selle turcique, la face inférieure du lobe antérieur du cerveau et même la lame criblée de l'ethmoïde. Au cours de cette exploration, le chirurgien croit avoir senti le projectile hors du crâne, à la partie profonde de l'orbite.

Cette première opération, qui heureusement n'a pas eu de mauvaises suites pour le malade, n'a donc pas atteint le but proposé, parce que la radiographie n'a pas déterminé avec assez de précision la place du projectile.

Pour éviter à l'avenir de pareilles incertitudes, M. Rémy engagea M. Contremoulins à perfectionner le mode d'emploi des rayons X. Celui-ci, après quelques essais, annonça qu'en recourant à la méthode de lever des plans du colonel Laussedat, il déterminerait exactement la position du projectile par rapport à trois points fixes

FIG. 24. — Compas, imité de celui des sculpteurs.

pris à l'extérieur du crâne, et que, sur ces données, il pourrait même construire un instrument spécial qui conduirait, à coup sûr, une tige mousse sur le projectile lui-même.

Avant d'appliquer sur le vivant la méthode proposée, M. Rémy la voulut soumettre à une épreuve décisive.

Dans un crâne sec, une balle de revolver fut introduite par le trou occipital. Cette balle, entourée de coton enduit de colle, se fixa à l'intérieur du crâne en un lieu inconnu de l'opérateur ; c'est ce lieu qu'il fallait déterminer d'une manière précise. Voici comment M. Contremoulins procéda :

1° *Dispositif pour la prise des images radiographiques.* — Deux planches étant assemblées entre elles à angle droit, on a fixé à l'intérieur de cet angle des gabarrits de bois dont le contour épouse exactement la forme du crâne, depuis le haut du front jusqu'au mi-

lieu de l'occipital. Cet assemblage étant fixé au crâne d'une manière immuable, on adapte sur l'un des côtés un châssis photographique pouvant recevoir des plaques de la dimension 24×30. De l'autre côté du crâne, des supports vissés au bâti portent deux tubes de Crookes perfectionnés, situés à 0,20 l'un de l'autre. En faisant agir tour à tour chacune de ces lampes sur une plaque sensible, les rayons émanent de sources assez éloignées l'une de l'autre pour donner les intersections de projections nécessaires à construire une épure géomé-

FIG. 25. — Sur le schéma est appliqué notre compas imité du compas des sculpteurs ; ses trois courtes branches touchent les points correspondant aux repères de la face, tandis que la quatrième branche porte une aiguille mobile qui touche le sommet de la colonnette représentant le siège du projectile.

trique (*fig.* 20 *et* 21). Or, sur le crâne en expérience, M. Contremoulins a fixé extérieurement trois points métalliques, l'un au front et les deux autres sous les orbites (*fig.* 19). Ces trois points et le projectile donneront leurs images sur les plaques radio-photographiques, et ces images y occuperont des positions différentes suivant que, pour les obtenir, on se sera servi de l'un ou de l'autre des tubes de Crookes. D'autre

part, les châssis photographiques portent intérieurement et extérieurement des repères destinés à déterminer la position exacte de la plaque par rapport à l'ensemble du dispositif. Enfin, l'opérateur, se plaçant à une certaine distance du crâne en expérience et des dispositifs qui viennent d'être décrits, en prend deux images photographiques ordinaires, chacune faite d'un lieu bien déterminé.

2° *Construction de l'épure par la méthode du colonel Laussedat.* — L'ensemble des documents ainsi obtenus, c'est-à-dire les deux clichés radiographiques (*fig.* 22) et les deux épreuves photographiques prises

Fig. 26. — Application du compas sur les points de repère de la face. La tige mobile descend en se dirigeant vers le projectile, mais elle s'arrête à la surface de l'os ; on connaît la distance qui sépare sa pointe du projectile en constatant la distance entre la glissière de la branche et le petit arrêt porté par cette aiguille.

de points déterminés (*fig.* 20 *et* 21) permet de construire, par la méthode du colonel Laussedat, une épure à l'échelle de 1/10. Il n'y a pas lieu d'entrer dans le détail de cette opération qui est décrite dans les traités spéciaux. Ce que le chirurgien demande seulement, c'est la connaissance bien précise de la position du projectile par rapport aux points de repère extérieurs du crâne.

3° *Schéma des positions relatives du projectile et des trois points de repère.* — D'après l'épure géométrique, M. Contremoulins construit

un petit appareil schématique très démonstratif. Il est formé d'une plateforme sur laquelle s'élèvent quatre colonnes dont les positions et les hauteurs sont telles que les sommets des trois premières colonnes représentent dans l'espace les positions relatives des trois points de repère antérieurs au crâne, le point frontal et les deux points sous-orbitaires, tandis que le sommet de la première colonne représente la position du centre de la balle (*fig.* 23).

4° *Appareil chercheur de projectile.* — Ces documents obtenus,

FIG. 27. — Le crâne ayant été scié pour en détacher la calotte, on voit la tige indicatrice du compas atteindre le centre même du projectile.

M. Contremoulins construit un appareil très simple, chercheur du projectile, qui va permettre de porter une tige mousse sur le projectile lui-même en passant par le chemin que le chirurgien désignera comme le plus favorable pour pénétrer jusqu'à lui et pour l'extraire. Ce chercheur est analogue par sa forme à celui qu'on désigne chez les sculpteurs sous le nom de compas des praticiens. Il se compose de quatre branches dont trois sont fixes et disposées de manière à s'appliquer chacune sur l'un des sommets des colonnes qui, dans le sché-

ma, représentent les points de repère du crâne. La quatrième branche, flexible en tous sens, porte un tube au travers duquel glisse une tige mousse (*fig.* 24). On oriente cette branche et l'on fait glisser cette tige de telle sorte que son extrémité vienne s'appliquer sur le schéma, au sommet de la quatrième colonne, au point qui représente la position du projectile (*fig.* 25). Transportons maintenant le chercheur du schéma sur le crâne, il va trouver de lui-même la position du projectile. Pour cela, plaçons les trois branches fixes du chercheur sur les trois repères de la face : la quatrième branche va, par son extrémité, toucher la balle (*fig.* 26).

Et, en effet, M. Remy ayant scié la calotte crânienne, le compas mis en place est venu de lui-même frapper par sa quatrième branche le centre du projectile. La démonstration ne laissait donc rien à désirer (*fig.* 27).

Si l'on opérait sur le vivant, de légères variantes devraient être apportées aux dispositions qui viennent d'être décrites. Les repères de la face devraient être marqués au moyen de petites sphères métalliques impénétrables aux rayons X. En outre, pour conserver jusqu'au moment de l'opération la trace de ces repères, un tatouage indélébile devrait les marquer sur la peau. Pour l'adaptation des appareils radiographiques, la tête du sujet préalablement rasée serait scellée à l'appareil au moyen de toile plâtrée, de sorte que, pendant la longue pose exigée par la radiographie, les mouvements généraux du malade n'altèrent pas les rapports de sa tête avec les appareils. Enfin suivant les indications particulières dépendant de la position du projectile, le chirurgien indiquerait la voie qu'il prétend suivre pour aller le chercher, ce qui permettrait de donner à la quatrième branche du chercheur la direction et la courbure convenable pour aller par cette voie toucher le projectile ».

Dès après la présentation que nous venons de rapporter, on nous objecta que l'appareil dont nous parlions pouvait être remplacé par des vues stéréoscopiques : il nous est facile de répondre que les vues stéréoscopiques des grandes cavités du corps et du crâne en particulier seraient encore plus difficiles à prendre que les deux vues qui nous suffisent ; en outre elles ne donneraient qu'une image visuelle, dont la précision serait susceptible de varier avec beaucoup de circonstances, en particulier avec les appréciations individuelles ; au contraire, l'appareil chercheur ne laisse rien à l'appréciation et donne une indication précise, que l'on peut répéter autant de fois qu'on veut. D'autre part la méthode de recherche à l'aide de l'écran et d'un corps étranger mobile que l'on déplace autour du membre pour faire coïncider les deux ombres n'est applicable qu'aux membres, mais non au thorax ou au crâne. Enfin la détermination à l'aide de l'écran seulement ne peut donner que des insuccès : je tiens,

en particulier, d'un de nos meilleurs oculistes des Quinze-Vingts, le récit d'une recherche infructueuse de cette sorte.

*
* *

La construction de l'appareil proposé par Contremoulins s'imposait donc ; cette construction coûteuse vient d'être rendue possible grâce à un donateur généreux, mais anonyme, à qui nous sommes heureux de rendre ici hommage : nous tenons aussi à remercier le constructeur, M. Carpentier, qui a mis avec tant de bonne volonté son talent d'ingénieur à notre disposition et nous a permis de réaliser un appareil plus simple que l'appareil primitif.

*
* *

Son maniement et les résultats qu'il nous a permis d'obtenir feront, ainsi que nous le disions au début de cette étude, l'objet, de notre part, d'un mémoire ultérieur.

BOSTON MEDICAL
DEC 22 1903
LIBRARY.

VI. — De l'enfoncement crânien obstétrical; pronostic et traitement : un cas de relèvement opératoire des fragments suivi de guérison (*Sécheyron*).

Il n'est guère d'accoucheur qui n'ait observé d'enfoncement crânien chez le nouveau-né. Les traités d'accouchements sont cependant presque muets sur ce chapitre. Les auteurs du siècle dernier, Baudelocque, Lachapelle, Osiander, pour ne citer qu'eux, se bornent à en citer quelques brefs exemples. Au début de ce siècle, à l'exception de Siebold et de Michaelis, aucun ne considère ce fait comme complication de l'accouchement. Il faut arriver à Pajot (*Lésions traumatiques du fœtus*, Th. d'agrég. 1852) et aux thèses de Murbeck (Strasbourg, 1863) et Nadaud (Paris, 1872) pour trouver des études spéciales sur la matière.

*
* *

Aujourd'hui encore, nos connaissances reposent sur les bases indiquées par Pajot, et qui sont les suivantes. L'enfoncement crânien survient dans deux conditions : lors du passage de la tête au devant d'un obstacle naturel situé sur le trajet de la filière pelvienne ou lors du passage de la tête serrée entre les cuillers du forceps ; la première de ces variétés, ou enfoncement spontané, est plus fréquente que la seconde ou enfoncement artificiel. L'une et l'autre espèces n'offrent pas de gravité. Le mieux est donc de les laisser sans traitement, la déformation consécutive, inconvénient purement esthétique, étant leur suite la plus redoutable.

Je ne crois pas que ces assertions soient toutes également valables.

Tout d'abord, je considère l'enfoncement artificiel comme beaucoup plus fréquent que l'enfoncement spontané : la rareté des premiers dans les statistiques tient sans doute à ce que leur publication ne pourait que mettre en relief des erreurs de diagnostic ou des prises de tête défectueuses ; en un mot, à faire suspecter la science de l'accoucheur. Il est dès lors très humain qu'il se tienne sur la réserve.

En outre, je considère avec mon excellent maître Budin, avec mon ami et collègue Roulland, de Niort, que cet incident est loin d'être aussi bénin que le disait Pajot, et que l'intervention peut s'y imposer, au moins dans certains cas.

J'espère le démontrer dans la courte étude d'ensemble qui va suivre, étude qui a eu pour point de départ deux observations personnelles, rapportées avec les détails qu'elles comportent.

I. — Étiologie.

L'enfoncement crânien survient dans les bassins normaux ou anormaux, c'est-à-dire rétrécis.

Dans un bassin rétréci, l'enfoncement peut être le résultat d'un obstacle siégeant au détroit supérieur (angle sacro-vertébral proéminent) ou au détroit inférieur (arcades pubiennes rétrécies, ankylose du coccyx); il peut y être produit d'une manière spontanée, par le seul fait de la contraction utérine expulsive, ou d'une manière active, soit par le fait d'une extraction manuelle du fœtus en présentation sacrée, soit par les cuillers du forceps.

Dans un bassin normal, l'extraction avec le forceps est presque la seule cause que l'on puisse invoquer ; toutefois, la grossesse gémellaire peut être la cause d'une dystocie au cours de laquelle un enfoncement est susceptible de se produire : c'est du reste une cause absolument exceptionnelle.

Le forceps apparaît donc le plus souvent, que le bassin soit rétréci ou normal, comme le grand coupable : qu'on le sache bien, la renaissance de la symphyséotomie est basée en partie sur ses dangers dans les bassins rétrécis ; Pinard et ses élèves l'anathématisent du nom de mauvais basiotripe, d'instrument fœticide : les partisans de l'embryotomie, ceux de l'accouchement prématuré dénoncent, eux aussi, ses dangers. Et quels sont-ils ? presque toujours des fractures crâniennes, des compressions cérébrales, auxquelles trop souvent succombent les nouveau-nés, soit aussitôt après leur naissance, soit quelques jours après. Le forceps est accusé par tous, et vraiment cette fréquence des accusations, comparée à la rareté des observations publiées, suffirait pour me convaincre que celle-ci ne connaît d'autre cause que la cause purement psychologique invoquée par moi tout à l'heure.

II. — Anatomie pathologique.

L'enfoncement crânien obstétrical a ses sièges de prédilection aux environs et au-dessous des bosses pariétales.

L'enfoncement produit par le forceps a quelques caractères distinctifs : au fond de la dépression correspond la trace du bec de la cuiller, ce bec ayant entamé en forme de concavité la convexité crânienne en son point de pression maximum ; au point diamétralement opposé se trouve la trace de la seconde cuiller.

Les traces de cuillers se trouvent donc sur les pariétaux et non sur les régions anté-auriculaires, c'est-à-dire en dehors des points de saisie normale.

Il existe dans tous les cas, au niveau de l'enfoncement, un soulèvement du péricrâne par épanchement sanguin ou hématome trauma-

tique. Le périoste, peu adhérent à la voûte, peut être aussi décollé et recouvrir une collection sanguine. La dure-mère, très vasculaire, aussi peu adhérente que le périoste, peut, elle aussi, fournir au niveau de sa rupture un petit épanchement sous-dural. Reste l'os : on sait que celui-ci, et surtout la table interne, grâce à son élasticité, peuvent subir une certaine pression sans se rompre ; si cette pression dépasse une certaine limite la convexité crânienne normale se transforme en concavité tandis que se produit une fracture ou fêlure, soit parallèle aux rayons osseux, soit oblique à ces rayons et dirigée plus ou moins perpendiculairement à eux.

J'ai cru devoir faire faire, au laboratoire de la clinique d'accouchements, des expériences à ce sujet, par mon élève M. Panzani. On trouvera leur détail dans sa thèse : *Etude expérimentale sur l'enfoncement crânien chez le nouveau-né*, Toulouse 1896. Je me contente donc d'en rapporter ici les conclusions, qui sont les suivantes :

1° Les pressions directes sur les pariétaux, d'une force de 15 à 20 kilogs, suffisent pour y déterminer des enfoncements, peu étendus en général.

2° Les enfoncements, en forme de godet profond d'un centimètre et demi environ, s'accompagnent en général d'une fissure.

3° La fissure peut ne pas empêcher le relèvement spontané et immédiat des fragments : c'est-à-dire qu'elle peut cliniquement passer inaperçue.

4° La fissure se produit dans n'importe quel sens, sans que la direction générale des travées osseuses ait d'influence sur lui.

III. — Symptomatologie.

Les symptômes de l'enfoncement crânien obstétrical sont, en dehors de l'enfoncement même, de deux ordres : généralisés et localisés.

Les symptômes généralisés sont ceux de la commotion cérébrale : l'enfant vient en état d'asphyxie, criant à peine ; la respiration est parfois lente ou à saccade, suspirieuse, avec arrêts ; le corps est inerte, sans énergie et sans réactions réflexes.

Les symptômes localisés sont de nature paralytique ; paralysie de la face seule avec intégrité de l'orbiculaire ; paralysie ou parésie des membres supérieurs et inférieurs du même côté que la paralysie faciale : en définitive, hémiplégie totale ou partielle homonyme, du côté opposé à la lésion. J'ajoute qu'assez souvent, la paralysie faciale existe seule (Roulland, Budin, Sécheyron) : d'autres fois elle peut s'associer à une monoplégie brachiale ou crurale. Enfin ces monoplégies peuvent, elles aussi, exister à l'état isolé. Quel que soit son siège, la paralysie est rarement absolue ; il s'agit beaucoup plutôt d'ordinaire de parésie que de paralysie.

On pourra contrôler tous ces détails dans la première de nos observations personnelles, que voici :

Obs. I. — *Enfoncement crânien après application du forceps en droite postérieure. Paralysie faciale à droite ; hémiplégie des membres supérieur et inférieur du côté droit.* — Mère primipare, 24 ans ; ankylose de la hanche gauche par coxalgie infantile ; cuisse en adduction. Grossesse normale. Fatigue considérable dans les derniers temps.

En septembre 1895, je suis appelé auprès de l'accouchée en travail depuis deux jours environ ; la poche des eaux est percée, le liquide s'est écoulé avec abondance ; l'enfant est placé à droite, les bruits du cœur sont normaux. La malade, épuisée par la fatigue et les douleurs continues, réclame la fin de ses tourments. Le toucher révèle une tête à peine amorcée. Une bosse séro-sanguine considérable, la hauteur de la tête, la position du membre inférieur ankylosé de la parturiente, membre qui barre la vulve pour ainsi dire, empêchent d'établir le diagnostic avec certitude. Toutefois, je crois à l'existence d'une droite transverse ou postérieure, et je procède à l'application régulière du forceps en droite postérieure.La branche gauche est placée à gauche et en arrière avec difficulté, à cause de la position de la cuisse. La branche droite est d'une application plus laborieuse encore : la rotation s'effectue mal et la branche première tient mal à la place voulue. Je fais quelques tractions ; mais, en présence d'une saisie trop défectueuse, étant donnée la nécessité de serrer la vis, la possibilité d'un dérapement qui deviendrait grave, grâce à l'écart exagéré des branches dans le bassin, je procède à une nouvelle application. Les premières tractions ont cependant engagé la tête. Je songe à la plus grande facilité de l'application du forceps par le procédé dit de renversement. Une irrigation des organes génitaux est pratiquée, avec une solution antiseptique. La branche gauche est placée en avant et à droite, convexité en haut ; la branche droite est à gauche et en arrière. Les tractions amènent la tête sur le plancher, puis un mouvement de rotation interne, de droite à gauche, et d'arrière en avant ramène l'occiput au pubis. L'extraction s'opère sans difficulté.

L'enfant se ranime vite. La tête présente un léger enfoncement du pariétal gauche, un peu au-dessous de la bosse pariétale. L'enfoncement dépend de la première application. La cuiller droite a marqué sa prise par son extrémité antérieure sur une longueur de 3 à 4 centimètres ; la cuiller gauche a laissé une légère empreinte et une petite égratignure, très au-dessous de la bosse pariétale, à 2 centimètres environ de l'angle inféro-antérieur du pariétal droit. Une bosse séro-sanguine existe, considérable, au niveau de la région postérieure du pariétal droit.

Le lendemain, l'enfant présente une paralysie faciale à droite et une hémiplégie des membres du même côté ; il tète avec un peu de difficulté. Les jours suivants, il présente un assez bon aspect, mais un abcès se forme au niveau de l'écorchure du pariétal droit : le pus est

évacué. Au huitième jour, la dépression du pariétal gauche persiste encore, quoique plus légère : les troubles paralytiques disparaissent et une intervention n'est pas jugée utile.

En juillet 1896, la parésie du membre inférieur droit et la paralysie faciale droite ont complètement disparu ; il reste seulement une parésie légère du bras droit.

IV. — Pronostic.

L'évolution des troubles paralytiques qui constituent l'élément symptomatique capital des enfoncements crâniens obstétricaux demande quelques jours ou quelques semaines, rarement des mois. Même alors, la guérison complète est la règle. C'est dire que, d'ordinaire, le pronostic est bénin. Toutefois, il est de ces paralysies qui persistent : c'est ainsi que nous connaissons un cas de paralysie faciale complète droite, d'origine obstétricale, chez un adulte : la mère avait été accouchée au forceps, et, depuis la naissance, la paralysie a persisté immuable. Il y a donc à faire des réserves sur la persistance possible des accidents paralytiques dans certains cas.

D'autre part, il faut bien savoir que le pronostic de l'enfoncement crânien obstétrical comporte deux éléments de gravité indépendants de la paralysie, et qui sont l'un et l'autre de premier ordre : les accidents immédiatement ou rapidement graves de compression cérébrale généralisée, dès après le traumatisme ; l'apparition tardive, chez les enfants même qui paraissent provisoirement le mieux guéris, de syndromes redoutables, tels que le développement incomplet de l'intelligence, l'épilepsie, la maladie de Little, le myxœdème peut-être : on sait avec quelle sollicitude légitime les observations d'enfants idiots recueillies par Bourneville, Féré et leurs élèves, relatent le mode d'accouchement maternel, l'état asphyxique de l'enfant lors de sa naissance ; il serait au moins illogique de ne pas attribuer la même importance, sinon une importance plus grande encore, à des accidents obstétricaux qui ne sont, somme toute, que l'exagération de ceux, beaucoup plus fréquents, qu'ils invoquent.

On voit combien notre opinion, relativement au pronostic de l'enfoncement crânien obstétrical, diffère de celle de Pajot.

V. — Traitement.

Notre avis, relativement au traitement à instituer, doit nécessairement s'en ressentir.

Il y a bien entendu, tout d'abord, des cas où une intervention active s'impose : ce sont ceux où la situation est, d'emblée, grave et menaçante. Il est urgent d'agir. C'est ce que fit Tapret dans un cas où

le nouveau-né, atteint de paralysie faciale droite, avec hémiplégie croisée compliquée de mouvements convulsifs, incapable de téter, ne dut la vie qu'au relèvement opératoire des fragments. C'est aussi ce que nous avons fait chez un enfant qui nous fut amené le surlendemain de sa naissance, s'endormant au sein, poussant seulement quelques cris plaintifs, le bras droit parésié présentant des mouvements convulsifs ; le résultat, moins brillant, a cependant été fort instructif. Voici cette observation, avec les détails qu'elle comporte :

Obs. 2. — *Application défectueuse du forceps Tarnier ; saisie irrégulière de la tête fœtale; enfoncement crânien consécutif; trépanation, guérison.* — Le 27 mars 1895, je suis appelé auprès d'une jeune primipare âgée de 22 ans, en couches depuis deux jours.

Le père est mort tuberculeux quatre mois avant la naissance de l'enfant.

La jeune femme est robuste, de petite taille et bien conformée. La santé générale est parfaite, et la grossesse a évolué de la manière la plus normale. Dans la dernière quinzaine, la tête, placée en présentation O. I. G., était amorcée au détroit supérieur.

Dès le début du travail, le 24 mars au soir, la poche est rompue et l'écoulement du liquide s'effectue lentement. Les douleurs, très violentes, durent un jour et une nuit ; douleurs lombaires, puis abdominales. Les contractions vives, violentes, sont impuissantes à effacer complètement le col utérin. La dilatation, le 26 au soir, est de quatre centimètres.

Le 27, vers six heures du matin, je constate que la femme est très lasse, ayant seulement quelques réveils de violentes douleurs, très espacées d'ailleurs. Le col offre une dilatation à peine suffisante pour permettre l'essai de l'application du forceps. Avec la main, je constate néanmoins qu'il est suffisamment dilatable et que les cuillers pourront pénétrer sans donner lieu à des lésions. L'engagement n'est pas complet ; la suture médiane est plus rapprochée du pubis que de la concavité sacrée ; la tête paraît défléchie : je sens profondément, dans le sens du diamètre droit, une longue suture, et à ses deux extrémités, des espaces membraneux, les fontanelles. La fontanelle antérieure est prise pour la petite fontanelle. Le premier diagnostic, établi quinze jours avant le travail, de présentation gauche, est donc remplacé par celui de présentation droite antérieure.

Les bruits cardiaques étant faibles, sourds, et tendant à devenir irréguliers, l'application du forceps est décidée d'emblée. Le forceps Tarnier est appliqué en O. I. D. A, branche droite la première en arrière et à droite ; branche gauche la seconde et à gauche. Cette application est laborieuse. En raison de l'exiguïté du local et aussi de sa pénurie, je dois procéder à l'extraction sur un lit fort bas, sur une couchette en plume sans autre point d'appui que le bois du lit.

Malgré le bon vouloir et l'adresse de la sage-femme, Mme Maurel, la saisie est défectueuse, oblique dans le sens du diamètre bipariétal. L'écartement très prononcé des deux branches indique que la tête, inclinée, n'est pas saisie aux deux extrémités d'un même diamètre ; la cuiller gauche s'élève au-dessus de la cuiller droite. L'articulation s'effectue néanmoins sans trop de difficultés. Je serre la vis du forceps assez fort, parce que je sens que la tête est mal saisie et que le forceps peut déraper. Les battements cardiaques, qui faiblissent, m'obligent à essayer la traction sans modifier l'application. La traction, soutenue, tend d'abord à faire descendre la tête au niveau du plancher périnéal. Cette descente est fort pénible et, en la suivant du doigt, je ne tarde pas à m'apercevoir de l'erreur de mon diagnostic ; je constate en même temps un enfoncement au niveau de la cuiller droite. Je m'efforce de continuer les tractions en bas par des efforts continus et ininterrompus ; le forceps tend à déraper ; la tête, toutefois, est descendue dans l'excavation. Une nouvelle application en O. I. G. P. s'impose ; elle se fait régulièrement et facilement ; la traction reste cependant laborieuse. Au bas de l'excavation, la transformation en gauche antérieure est essayée sans succès ; il est urgent de terminer l'accouchement par un dégagement en occipito-sacré. Ce dégagement est facile ; la progression de la tête hors de la vulve est conduite avec prudence et douceur. Le dégagement se termine avec une déchirure minime, malgré l'étroitesse et la ridigité de la vulve. La délivrance s'effectue sans accident. Quelques heures après l'accouchement, suture avec trois points de crin de Florence. Les suites de couches sont parfaites, sans nouvel incident ; la mère se relève vers la troisième semaine et reprend ses occupations quelques jours après.

L'intérêt de l'observation est tout entier dans l'erreur de diagnostic et ses conséquences : l'enfoncement crânien.

L'enfant, une fillette de 2 kil. 500 environ, pousse quelques cris et respire quelques minutes après la naissance. Son état n'est pas si alarmant qu'on aurait pu le supposer. Elle présente un enfoncement crânien à demi-caché par un rapide épanchement sanguin sous-cutané. Cet enfoncement couvre un cercle d'un diamètre de trois centimètres et demi ; il ressemble à un godet énorme, à un entonnoir dont le fond aurait à la partie la plus déclive une profondeur de près d'un centimètre et demi. Ce point est très facile à trouver, il est nettement marqué, et l'on comprend parfaitement que la pression limitée en cet endroit ait entraîné le pariétal, dont la surface convexe est devenue concave ; la trace du bec de la cuiller correspond au centre de la dépression. Cet enfoncement siège un peu en avant et au-dessous de la bosse pariétale, non loin de l'angle antéro-supérieur du pariétal gauche ; il a entamé sur une petite étendue le bord fronto-pariétal du frontal ; sur les côtés s'observent quelques traces de la première application du forceps. Il est évident que le bec de la cuil-

ler opposée a saisi le pariétal droit dans sa partie postérieure, près de l'angle inférieur. La saisie a donc été irrégulière. La bosse pariétale gauche était plutôt pincée que saisie ; cette inégalité de hauteur de saisie des branches explique leur écartement trop grand, signalé tout d'abord, les difficultés de la traction, le dérapement et l'enfoncement.

L'enfant est remis à une nourrice le lendemain de la naissance. Le premier jour, elle pleure, pousse quelques cris ; elle n'offre ni convulsions ni paralysie. Le lendemain, elle tète avec facilité ; l'état de l'enfoncement est identique à celui de la veille ; il n'y a pas de bourrelet circulaire, signe d'épanchement séro-sanguin.

Dans les jours qui suivent, la nourrice se plaint que son nourrisson s'endort au sein, qu'il crie à peine, que ses cris sont plaintifs et reviennent avec insistance ; elle a surpris quelques mouvements convulsifs au bras droit, qui n'est pas paralysé, mais retombe plus lourdement que le bras gauche.

En présence de ces troubles, les parents n'ont aucune peine à admettre une intervention locale et, trois jours après la naissance, l'enfant est opéré. Après savonnage de la tête et lavage à l'alcool salolé de la région à opérer, une incision de trois centimètres environ est pratiquée perpendiculairement à la suture sagittale, à deux centimètres de la suture fronto-pariétale et parallèlement à celle-ci. La partie moyenne répond au point le plus déprimé. Un liquide séro-sanguin s'écoule ; avec un bistouri à résection, je trace une incision de un centimètre environ ; la pointe s'enfonce jusqu'à la dure-mère ; j'incise l'os sur une longueur de quelques millimètres et un liquide séreux, un peu sanguinolent, s'écoule. A l'aide d'une curette, introduite par son extrémité à pointe mousse dans l'orifice osseux, j'essaie de relever l'enfoncement. L'instrument, appliqué contre la surface interne de l'os sur une longueur de un centimètre environ, permet d'agir à la façon d'un levier, de prendre un point d'appui suffisant pour soulever l'os en tirant sur l'instrument. Au second essai, l'os se relève brusquement, et, tout d'un coup, la convexité du crâne est rétablie. Trois points de suture et un pansement antiseptique complètent l'opération.

Aussitôt après, l'enfant est reprise par la nourrice, qui est toute surprise de lui voir prendre le sein avec une avidité et une force qu'elle n'avait pas témoignées encore et de l'entendre crier avec énergie : l'amélioration immédiate est évidente.

L'enfant est emportée à la campagne et ne nous est ramenée que quinze jours après l'opération. Le pansement, qui n'a pas été refait, malgré nos recommandations, est très défectueux. La réunion par première intention a eu lieu aux deux extrémités de la plaie, mais la partie centrale, boursouflée, suppure, et les lèvres de la plaie sont écartées. Un second pansement est fait avec soin. Un mois et demi plus tard, la cicatrisation est complète, mais l'enfant, maigre,

chétive, constipée avec un gros ventre, est mal alimentée par la nourrice qui n'a plus de lait. On la change. Pendant quelques semaines, la situation s'aggrave : diarrhée verte, constipation, état fébrile.

1er juillet. — L'enfant est pâle, a une teinte cireuse, les membres grêles et l'apparence d'une enfant d'un mois. Elle souffre de convulsions généralisées. Rotation conjuguée des yeux et de la tête ; tremblement des membres ; absence de sommeil ; éveil en sursaut au moindre bruit ; état fébrile. La tête est molle comme celle d'un nouveau-né ; au niveau de la partie moyenne de la cicatrice, on voit une petite saillie, de la grosseur d'une lentille, qui prend de l'expansion. La pression fait sentir en ce point un petit orifice, trace de l'opération.

Traitement : acide lactique, grands lavements, entéroclyse avec eau acidulée par l'acide lactique, bains sinapisés.

3 juillet. — Les lavages de l'intestin ont débarrassé cet organe d'une grande quantité de matières vertes, putrides. La nuit est assez bonne ; quelques mouvements convulsifs, avec tremblement des membres supérieurs. L'état général s'améliore ; l'enfant tète abondamment.

5 juillet. — Aggravation de l'état général : l'enfant ne crie plus, tète mal. La situation est très grave ; le petit malade est destiné à disparaître bientôt.

10 juillet. — Mort de l'enfant à la campagne ; pas d'autopsie.

Il est évident que, dans ce cas, l'insuccès final a été dû à l'insuffisance des soins donnés à l'enfant, après l'opération, ainsi qu'à son alimentation irrégulière. Le résultat immédiat n'en avait pas moins été très frappant : dès après le relèvement des fragments, la fillette, jusque-là profondément assoupie, et dont les cris étaient à peine perceptibles, a repris le sein avec avidité, et son cri est devenu parfaitement normal.

Je considère donc que dans les enfoncements crâniens obstétricaux à caractères graves, il faut intervenir de suite, et, laissant de côté les vieux moyens — emplâtre agglutinatif, ventouses, qui ne peuvent qu'augmenter le décollement crânien — intervenir de la manière suivante :

1° Incision du cuir chevelu sur une longueur de deux centimètres environ.

2° Incision de l'os sur une longueur de quelques millimètres.

3° Relèvement des fragments osseux avec l'extrémité de n'importe quel instrument recourbé et résistant.

4° Sutures et pansement antiseptique.

Restent les cas à phénomènes tardifs, mentaux ou épileptiformes, sur lesquels je manque de renseignements mais où, me semble-t-il, une résection crânienne plus ou moins étendue doit, un jour ou l'autre, devenir indiquée.

Restent aussi, et nous ne devons pas les passer sous silence, les cas où l'enfoncement crânien ne se révèle par aucun autre symptôme que cet enfoncement même ; ces cas, je crois qu'il vaut mieux, au moins provisoirement, et jusqu'à ce qu'on soit bien fixé sur leur habituelle évolution ultérieure, ne pas les traiter chirurgicalement.

VII. — De la céphalhydrocèle traumatique (*de Quervain*).

Bien que le tableau clinique de la céphalhydrocèle traumatique soit esquissé dans les principaux traités de chirurgie, cette affection présente encore bon nombre de points qui ne sont pas élucidés.

Nous avons eu l'occasion d'observer trois cas, l'un remarquable par l'autopsie qui a pu être faite, les deux autres par la durée exceptionnellement longue de l'observation : nous allons les rapporter ; nous chercherons ensuite quels enseignements peuvent en être tirés, au point de vue de l'étiologie et de la thérapeutique de la céphalhydrocèle traumatique.

I

Notre première observation est relative à une fillette de 2 ans 1/4, qui tomba d'une hauteur de 5 mètres sur un terrain dur. Elle criait au moment où on la releva et ne présentait aucun symptôme de perte de connaissance. La joue droite était le siège de plusieurs excoriations; les paupières de ce même côté se tuméfièrent rapidement en accusant une coloration bleuâtre. On observa en outre une légère hémorrhagie par le nez et la bouche, mais point par les oreilles. On ne put constater aucune anomalie au niveau du cuir chevelu. M. le Dr Robert-Tissot, qui m'adressa plus tard le cas, put constater, immédiatement après l'accident, l'absence de toute solution de continuité palpable du crâne. L'unique symptôme nerveux qui le frappa fut le fait que l'enfant refusait de marcher, tout en ayant conservé la motilité de ses extrémités. Au bout de deux à trois jours, la tuméfaction des paupières avait sensiblement diminué, pour disparaître complètement peu de temps après. Dix jours après l'accident, les parents de la petite malade observèrent une faible proéminence au niveau de la partie supérieure de l'os frontal droit. Cette proéminence présentait une pulsation indiscutable, et l'on pouvait observer une augmentation de la tension sitôt que l'enfant se mettait à crier. La tension augmenta les jours suivants et l'on décida d'essayer tout d'abord une compression de la tuméfaction au moyen de l'application d'une bande. Cette tentative resta sans succès, l'enfant trouvant facilement moyen de se débarrasser du pansement.

Le 1er mai, c'est-à-dire 3 semaines après l'accident, nous enregistrions l'état suivant :

La petite malade, bien nourrie, présente sur le crâne, et sur tout le squelette, les stigmates d'un rachitisme prononcé.

On ne parvient pas à la faire marcher, bien que la motilité de tou-

tes les extrémités semble normale. On ne peut constater aucun trouble dans les fonctions des nerfs crâniens. L'os frontal droit porte une tuméfaction nettement délimitée qui commence au niveau de la limite du cuir chevelu à droite de la ligne médiane pour s'étendre en arrière sur une distance de 9 centimètres. Elle ne dépasse la ligne médiane qu'à un degré très insignifiant. Sa largeur maximale est de 7 centimètres ; son élévation au-dessus du niveau crânien de 2 à 3 centimètres ; elle présente des pulsations très prononcées, ainsi que des mouvements respiratoires. Une pression continue exercée à l'aide de la main amène une disparition presque complète de la tumeur, et provoque des cris aigus de la part de l'enfant, sans que l'on puisse observer toutefois de symptômes de compression du cerveau. Après avoir réduit la tuméfaction l'on peut constater l'existence d'une perte de substance d'une largeur de 1 à 2 centimètres, au niveau de l'os frontal : cette perte de substance dont le bord est irrégulier et bosselé est dirigée paralèlement au bord interne de l'os frontal et s'élargit dans sa partie postérieure. La tuméfaction se reproduit rapidement après la réduction.

Le rachitisme n'étant pas sans importance, à notre avis, dans la genèse de cette perte de substance osseuse, nous résolûmes d'instituer une médication phosphorée. Nous fîmes construire en outre une pelotte destinée à maintenir la réduction du liquide céphalorachidien. La construction de cet appareil présentant certaines difficultés, il ne nous fut pas possible de l'appliquer définitivement avant le 4 juin. La tuméfaction avait alors augmenté de volume : elle empiétait sur le front, et l'on pouvait constater en outre l'existence d'un nouveau petit kyste, de la grosseur d'une noisette, situé sur l'angle postérieur de l'os frontal gauche. Le deuxième kyste, pas nettement réductible, ne paraissait pas être en communication avec le kyste principal. La perte de substance osseuse avait augmenté. L'appareil, très bien supporté, ne provoqua aucune lésion de la peau. L'enfant redevint plus vive et recommença à marcher en se tenant aux meubles. Le 9 juin cependant, elle fut prise de vomissements et de fièvre. Je pus constater le lendemain une température de 38°, un pouls de 110 à 120, et une augmentation du volume de la tumeur. Le cuir chevelu de la région présentait un œdème notable ; aucune lésion de l'épiderme. Une légère bronchite ainsi qu'une conjonctivite de l'œil droit, dont l'enfant avait souffert tous ces derniers temps, ne purent être considérés que comme résidu d'une rougeole dont la petite malade était atteinte peu avant l'accident. On mit de côté l'appareil dès l'apparition des symptômes cérébraux. Les deux jours suivants n'amenèrent pas de changements, en sorte que nous hésitions entre le diagnostic d'une thrombose des sinus de la dure-mère ou d'une méningite purulente. Cette dernière affection n'aurait pu être considérée, vu l'absence de toute lésion épidermique, que comme métastase produite soit par la conjonctivite, soit par

la bronchite. Le 13 juin, l'enfant fut prise de convulsions et succomba la nuit suivante.

L'autopsie, pratiquée le 15 juin, avec l'assistance de notre confrère, M. Robert-Tissot, nous fournit les résultats suivants :

Le cuir chevelu présente, au niveau de l'os frontal droit, la saillie dont nous avons parlé plus haut. En sectionnant la peau transversalement d'une oreille à l'autre, nous ouvrons la partie postérieure du kyste et nous arrivons dans une cavité dont le diamètre longitudinal est de 9, et le diamètre transversal de 5 centimètres au maximum. Elle est remplie d'un liquide séro-purulent. La paroi extérieure du kyste est formée par le cuir chevelu dont la surface in-

FIG. 28. — Céphalhydrocèle traumatique. Pièce fraîche montrant deux pertes de substance durale, correspondant, la grande à la tumeur la plus volumineuse, la petite à la moins volumineuse.

terne est lisse ; le fond de la cavité est représenté par une partie de l'os frontal et une membrane fibreuse. A côté de cette grande cavité, nous en trouvons une plus petite, indépendante de la première, dont les diamètres principaux mesurent 2 centimètres. Elle est également formée par le cuir chevelu d'une part, l'os frontal et une membrane fibreuse d'autre part. Son siège correspond à l'angle postéro-supérieur de l'os frontal gauche. Elle contient comme la première un liquide séro-purulent. Le cuir chevelu est œdématié, principalement dans les parties périphériques de ces kystes. Il contient de petites

collections d'un pus épais renfermé dans le tissu cellulaire sous-cutané. Nous détachons l'aponévrose épicrânienne jusqu'au niveau de l'orbite et nous constatons que l'os frontal droit est traversé par une fissure qui prend son origine dans la partie latérale de l'arcade orbitaire, pour passer sur l'os frontal droit. Elle se transforme en une fente de 2 à 3 millimètres de largeur, pour former enfin au niveau du cuir chevelu une perte de substance de 1 cent. 1/2 à 2 centimètres de largeur, appartenant principalement au frontal droit, et empiétant d'un demi-centimètre sur le frontal gauche. Vers la suture coronale, cette perte de substance s'élargit rapidement et présente à ce niveau une largeur de 5 centimètres. Elle intéresse ici non seulement l'os frontal, mais encore le bord antérieur des deux os pariétaux : cette perte de substance osseuse est comblée en partie par une membrane fibreuse qui laisse une large communication avec l'intérieur du crâne. Cette membrane présente son développement principal dans la partie postérieure de la perte de substance osseuse, et se compose de la dure-mère et du périoste épicrânien accolés l'un à l'autre. La brèche de la dure-mère correspondant au kyste principal commence au niveau de la bosse frontale droite, pour suivre ensuite la ligne médiane jusqu'à un centimètre en avant de la suture coronale : elle est limitée à gauche par le sinus longitudinal supérieur, à droite et en arrière par la membrane se composant de la dure-mère et du périoste épicrânien, décrite plus haut. La brèche correspondant au petit kyste est séparée de celle dont nous venons de parler par le sinus longitudinal : elle est plus ou moins circulaire et également entourée d'une membrane formée par la dure-mère et le périoste. On pénètre par la grande perte de substance dans l'intérieur de la cavité crânienne, sur de la substance cérébrale désagrégée, de couleur très claire ; la perte de substance correspondant à la petite tumeur conduit sur la pie-mère, recouverte de pus, de l'hémisphère gauche. On reconnaît, après avoir enlevé le périoste en divers endroits, que le bord osseux entourant la perte de substance est partout aminci, et ceci uniquement aux dépens de la table externe et de la substance diploïque. La pie-mère présente une infiltration purulente étendue à la base et à la convexité. L'hémisphère droit est ramolli au niveau de la première circonvolution frontale et l'on constate, en ce point, une perte de substance de un centimètre de diamètre, qui conduit jusque dans le ventricule latéral droit. Le ramollissement superficiel occupe une surface de 2 centimètres sur 4. Le ventricule droit est sensiblement dilaté et contient un liquide séro-purulent. L'épendyme et le plexus choroïdes ne présentent rien de particulier. Le ventricule gauche n'est pas dilaté. L'examen immédiat du liquide séro-purulent décela la présence d'un microbe encapsulé se présentant tantôt comme diplo-bacille, tantôt comme diplocoque lancéolé. Pas d'autres micro-organismes. Il fut impossible de décider s'il s'agissait du diplocoque de Fränkel ou du diplo-bacille de Fried-

länder, la décoloration d'après la méthode du Gram étant trop forte pour le premier et pas assez prononcée pour le second, M. le professeur Tavel, directeur de l'Institut bactériologique de l'Université de Berne, eut l'obligeance d'examiner le pus à l'aide de cultures et d'inoculations : il lui fut impossible également d'établir de diagnostic précis, les ensemencements paraissant donner les microorganismes de Fränkel et de Friedländer, tandis que l'inoculation aux lapins ne produisait qu'une réaction locale au lieu de l'infection générale attendue.

FIG. 29. — Même pièce, après dessiccation, montrant les limites de la perte de substance osseuse : la partie marquée d'un X correspond au fragment enlevé pour l'examen histologique.

L'examen histologique du bord de la perte de substance, exécutée par M. le professeur Langhans, directeur de l'Institut anatomo-pathologique de l'Université de Berne, fournit le résultat suivant : « L'os s'amincit progressivement : cet amincissement se produit exclusivement aux dépens des trabécules extérieurs, qui disparaissent peu à peu sans que l'on puisse constater de signes de résorption. On trouve par contre quelques lacunes de Hawship, contenant des myéloplaxes, à la surface interne du rebord osseux. La dure-mère dépasse celui-ci, en conservant sa structure normale. Le périoste épi-

crânien, riche en cellules, s'étend sur l'orifice sous forme d'une couche très mince,en se réunissant à la dure-mère et en s'amincissant de plus en plus vers le centre de la perte de substance. La membrane fibreuse qui comble une partie de cette perte de substance est donc formée surtout par la dure-mère. »

*
* *

Les deux autres cas que nous avons eu l'occasion d'examiner présentent une grande ressemblance entre eux. Nous n'en relaterons que les traits principaux.

L'une de ces malades, S. V., âgée alors de 4 mois, subit en 1889,en suite d'une chute, une fracture de l'os pariétal gauche suivie de la formation d'une céphalhydrocèle traumatique typique.

La tumeur diminua au bout de un ou deux ans, pour disparaître complètement. Une hémiplégie droite observée peu de temps après l'accident diminua rapidement sans s'effacer tout à fait cependant.Sept mois après la chute,la petite malade fut atteinte de mouvements convulsifs des paupières.

A l'âge de trois ans, il se produisit une crise épileptique très forte qui ne s'est pas répétée depuis.

Je vois la malade le 30 juillet 1895 et je peux constater qu'elle jouit d'une bonne santé et que le développement intellectuel paraît normal ; aucun vestige de rachitisme. La main droite est maladroite et faible ; elle exécute cependant tous les mouvements voulus. Point d'atrophie. La petite malade boite légèrement du côté droit, la jambe tournée en dedans. Tous les mouvements s'exécutent librement, mais le pied droit occupe de préférence la position du pied-bot équin. Les réflexes sont normaux. La circonférence du mollet droit est d'un demi à trois quarts de centimètre inférieure à celle du côté gauche. Les muscles innervés par les nerfs crâniens ne présentent aucune anomalie.

Le côté gauche du crâne présente une perte de substance de 8 cent. 5 de longueur et de 3 cent. 5 à 4 centimètres de largeur maximale. Elle correspond à l'os pariétal et le traverse dans la diagonale qui réunit l'angle antéro-inférieur à l'angle postéro-supérieur. Le bord de l'os est épaissi. Dans la station debout le cuir chevelu couvre la perte de substance osseuse sans la moindre voussure. Il présente nettement un mouvement respiratoire ainsi qu'une élévation synchrone au pouls. Dès que l'enfant passe dans le décubitus dorsal, le cuir chevelu prend une certaine voussure qui dépasse cependant à peine la courbure normale de la tête : cette voussure disparaît immédiatement, dès que l'enfant se relève.

La perte de substance osseuse est comblée par un tissu résistant de nature probablement fibreuse.

Le crâne est légèrement asymétrique, le pariétal gauche présentant une proéminence plus forte que le pariétal droit.

L'autre de ces malades présente comme nous l'avons dit déjà une ressemblance frappante avec le précédent.

C'est une fillette, qui était tombée d'un second étage, à l'âge de 16 mois. Elle fut amenée à la clinique chirurgicale de Berne le 30 juillet 1889, en présentant une fracture du crâne au niveau du bord inférieur de l'os pariétal gauche, en avant de la suture lambdoïde ; cette fracture s'étendait jusqu'au rebord orbitaire gauche. On assista alors au développement d'une céphalhydrocèle typique, et la ponction pratiquée dix jours après l'accident fournit un liquide qui présentait les caractères chimiques du liquide céphalo-rachidien. L'état se maintint à peu près le même pendant plusieurs mois. Plus tard, la tuméfaction disparut lentement et l'enfant se développa normalement. Il ne présenta jamais de symptômes du côté du système nerveux, si ce n'est une seule crise épileptique survenue après une chute insignifiante. En septembre 1895, j'eus l'occasion de le revoir, et je pus constater que les dimensions de la perte de substance avaient augmenté d'un demi-centimètre tout au plus, comparativement aux mesures prises 6 mois après l'accident, et de 3/4 de centimètre au maximum comparativement à celles prises le lendemain de celui-ci: elle était garnie à son milieu par une membrane peu résistante ; à ses parties antérieure et postérieure par un tissu de nature plutôt fibreuse. Le crâne présentait une asymétrie accusée, occasionnée par une proéminence des régions pariétale et occipitale gauches. Les rapports entre le cuir chevelu et la perte de substance osseuse étaient les mêmes que ceux décrits dans le cas précédent. Le système nerveux ne présentait aucune anomalie, si ce n'est que l'enfant était gauchère. Rien ne permettait de supposer l'existence antérieure du rachitisme.

II

La première question qui nous occupera est celle de L'ÉTIOLOGIE de la céphalhydrocèle traumatique.

Nous rechercherons les facteurs qui contribuent à entraver la guérison de la fracture et ceux auxquels on doit attribuer l'épanchement du liquide céphalo rachidien dans le tissu sous-cutané.

*
* *

Sur le premier point, nous ne citerons point toutes les causes invoquées par les différents auteurs qui se sont occupés de la question, mais nous bornerons à mentionner celles auxquelles nous attribuons le plus d'importance.

La réunion osseuse des fragments crâniens peut être entravée, de même que la guérison de toute autre fracture, par l'interposition des parties molles : dure-mère, périoste, substance cérébrale, ainsi que par le liquide céphalo-rachidien, sortant en abondance et d'une façon continue de la cavité crânienne.

Quant aux causes qui maintiennent la déhiscence des fragments osseux, mentionnons en premier lieu la pression intra-crânienne physiologique, augmentée éventuellement par un épanchement sanguin : l'augmentation de cette pression par suite de l'accroissement du cerveau, invoquée par J. Bergmann et Lannelongue nous paraît importante pour l'augmentation de la disjonction crânienne et pour la formation d'une asymétrie du crâne : elle nous paraît par contre de peu d'importance pour les premiers temps qui suivent l'accident, c'est-à-dire pour l'époque où la guérison devrait avoir lieu, car nous ne pouvons guère admettre qu'il se produise dans ce court laps de temps une disproportion sensible entre le volume du cerveau et les dimensions du crâne.

Les facteurs énumérés ci-dessus suffisent à expliquer les observations faites dans les deux derniers de nos cas, mais ils ne permettent pas d'interpréter les faits constatés dans notre première observation. L'accroissement de la fente y fut trop rapide et trop irrégulier pour pouvoir être expliqué par la simple pression intra-crânienne. L'examen macroscopique et microscopique de la pièce anatomique nous démontre d'autre part, que le facteur principal dans la genèse de cette perte de substance considérable était constitué par la résorption du tissu osseux. Or la résorption d'un os apte à fonctionner n'est point un processus physiologique ; il est toujours consécutif à un état pathologique de l'individu et en particulier de son squelette. Tel peut être le rachitisme, dont nous avons constaté la présence chez notre malade. Notre observation nous paraît donc confirmer entièrement la supposition énoncée par P. Bergmann et Kappeler, et principalement par Kœnig, selon laquelle le rachitisme jouerait un rôle plus ou moins important dans la genèse de ces pertes de substance crâniennes.

Il nous paraît intéressant à cet égard de comparer la première et la troisième de nos observations. Nous avons vu comme quoi, dans ce dernier cas, la perte de substance osseuse a augmenté de 3/4 de centimètre au plus dans l'espace de 6 ans. Cet accroissement s'explique aisément par l'influence de la pression intra-crânienne, et constitue un fait parallèle à l'asymétrie de la boîte crânienne dont nous avons parlé plus haut : rien ne nous autorise à attribuer dans ce cas une importance quelconque à la résorption. Dans notre premier cas, au contraire, où le traumatisme n'avait amené au premier abord, en fait de lésions osseuses, qu'une fissure sans déhiscence appréciable, nous vîmes s'établir, en quelques semaines, une résorption considérable entraînant une perte de substance osseuse très étendue : le fait

que cette résorption s'effectua presque exclusivement au niveau de la table externe et de la substance diploïque, et presque point à la table interne, nous prouve qu'elle était indépendante de l'influence de la pression intra-crânienne ; il ne s'agissait pas non plus d'une nutrition insuffisante de la substance osseuse provoquée par un décollement éventuel du périoste et de la dure-mère, puisque ces membranes étaient restées partout adhérentes à l'os ; il s'agissait bien au contraire d'une résorption pathologique dont la seule cause, dans notre cas, paraît avoir été le rachitisme.

Nous sommes donc tentés d'admettre que les pertes de substance crâniennes n'ont pas par elles-mêmes une tendance à l'augmentation par résorption, mais que cette résorption peut se produire chez les malades dont le système osseux se trouve dans des conditions anormales ; en dehors du rachitisme, il n'est pas impossible du reste que d'autres maladies, telles que la syphilis héréditaire et le crétinisme puissent exercer une influence semblable.

*
* *

Ceci dit, passons aux causes de l'épanchement céphalo-rachidien sous le cuir chevelu.

D'après certains auteurs son existence serait liée nécessairement à celle d'une communication avec l'un des ventricules latéraux, d'après d'autres au contraire une simple lésion des méninges serait suffisante pour produire la céphalhydrocèle.

A en juger par les autopsies faites jusqu'à ce jour, les lésions cérébrales ont pénétré dans 8 cas sur 11 jusqu'au ventricule latéral ; dans deux cas les auteurs ne se prononcent pas sur ce point, et une fois la lésion se bornait aux méninges. Notre première observation est fort intéressante à cet égard, puisqu'elle présente les deux formes extrêmes, l'une à côté de l'autre : la tumeur principale, facile à réduire, était en communication large avec le ventricule latéral droit, tandis que la petite tumeur, formée secondairement au niveau de l'os frontal gauche, n'était en communication qu'avec l'arachnoïde de l'hémisphère gauche.

Nous concluerons donc que les céphalhydrocèles volumineuses sont liées à l'existence d'une lésion profonde atteignant l'un des ventricules latéraux, tandis que les céphalhydrocèles de petit volume n'exigent qu'une solution de continuité des méninges, abstraction faite de la lésion osseuse qui se rencontre naturellement dans tous les cas.

Mais pourquoi ces lésions n'amènent-elles la céphalhydrocèle que chez les enfants et non pas chez des adultes ?

La plupart des auteurs admettent que, grâce à la structure peu compliquée de l'encéphale chez l'enfant d'une part et à la ténuité de la boîte crânienne d'autre part, les lésions sous-cutanées de ces or-

ganes — condition essentielle pour la formation d'une céphalhydrocèle, — se rencontrent plus souvent chez des individus en bas âge, que chez les adultes : nous approuvons cet argument, mais il n'en reste pas moins vrai que chez les adultes nombre de fractures sous-cutanées du crâne avec ou sans lésion ventriculaire, restent sans former des céphalhydrocèles. En voici la raison, à notre avis. Les seuls organes, appelés à résister à la sortie du liquide céphalo-rachidien en cas de fracture sous-cutanée, sont constitués par l'aponévrose épicrânienne et le cuir chevelu. Or ces organes sont très souples chez l'enfant et cèdent facilement à la pression du liquide cérébro-spinal ; il n'en est pas de même chez l'adulte, où leur rigidité relative oppose une solide barrière à la sortie du liquide. Nous mentionnerons, comme preuve à l'appui, le fait que dans les deux seuls cas où l'on ait observé une céphalhydrocèle traumatique chez des adultes, le cuir chevelu avait présenté auparavant à l'endroit de celle-ci une solution de continuité fraîchement cicatrisée : la céphalhydrocèle s'était donc développée sur un point où la résistance du cuir chevelu était diminuée par la présence d'une cicatrice jeune.

Quant à la guérison spontanée de la céphalhydrocèle elle peut tenir aux facteurs suivants :

1° Disparition de la communication entre la céphalhydrocèle et l'intérieur du crâne.

2° Diminution de la production du liquide céphalo-rachidien.

3° Augmentation de la résistance du cuir chevelu et oblitération consécutive de la poche extra-crânienne.

Le premier de ces facteurs, indispensable pour une guérison réelle, ne se trouve point réalisé dans tous les cas considérés comme guéris : c'est ainsi que les phénomènes décrits dans nos deux dernières observations prouvent à l'évidence qu'il existait encore une poche petite et une communication avec l'intérieur du crâne ; des cas semblables ont été décrits par von Winiwarter et par Christian.

Le second facteur, diminution de la production de liquide céphalo-rachidien, est plus difficile à démontrer, son existence nous semblant cependant rendue probable par les remarques faites dans nos deux derniers cas : on pourrait admettre que le traumatisme amène une production exagérée de liquide cérébro-spinal, qui revient de nouveau à la quantité normale, après une période plus ou moins longue.

Le troisième facteur, augmentation de la résistance du cuir chevelu, nous paraît être d'une importance incontestable pour la guérison de la céphalhydrocèle, l'oblitération spontanée de la perte de substance osseuse étant le plus souvent de nature fibreuse, quoique, dans des cas exceptionnels, on ait pu observer une incontestable néoformation osseuse.

III

Les INDICATIONS THÉRAPEUTIQUES varient suivant la durée et l'étendue de l'affection.

Dans un cas récent on serait en droit, à ce qu'il nous semble, d'établir une suture osseuse, en la combinant, s'il y a lieu, avec le drainage passager du ventricule latéral : on tiendra compte cependant du fait que cette suture pourrait amener une augmentation de la pression intra-crânienne, et qu'on pourrait être obligé de l'enlever après l'avoir placée.

Quand on se trouve en présence d'une céphalhydrocèle d'ancienne date on cherchera tout d'abord à savoir si le mal va en diminuant, s'il est stationnaire, ou enfin s'il augmente. Dans le premier cas il suffira d'ordonner l'application d'un appareil protecteur adapté à la forme du crâne. S'il s'agit au contraire de prendre des mesures plus énergiques on s'adressera tout d'abord à la compression de la céphalhydrocèle au moyen d'une pelote bien construite, réalisant une réduction complète et persistante du liquide cérébro-spinal : ce traitement permettra au cuir chevelu de reprendre ses dimensions normales et d'opposer plus de résistance à la sortie du liquide céphalo-rachidien. Quant à la ponction, elle n'a aucune valeur thérapeutique : on en fera donc abstraction. L'injection d'iode en solution très diluée a fourni des insuccès, mais elle a amené la guérison dans quelques cas : son action thérapeutique consiste probablement en ce qu'elle diminue la production de liquide cérébro-spinal ; il se peut en outre qu'elle facilite la cicatrisation de la poche extra-crânienne.

Si ces mesures ne suffisent pas, on sera obligé de se résoudre à une intervention chirurgicale. Lors d'une perte de substance restreinte, on tâchera d'en faire l'obturation au moyen d'une opération autoplastique, d'après le procédé de Kœnig et Muller, qui a valu un succès complet à Slajmer. Si la perte de substance est trop grande pour être comblée de cette manière ou bien si la ténuité du crâne ne se prête pas à l'opération susmentionnée, on sera obligé de procéder autrement.

Nous proposons de pratiquer alors une incision large et de la combiner avec le drainage du ventricule : cette intervention n'a point un pronostic défavorable, pourvu qu'on réussisse à maintenir l'asepsie de la plaie, ce qui n'est pas sans présenter de difficultés chez des enfants en bas âge.

Nous n'avons pas eu l'occasion d'appliquer ce traitement, mais les résultats obtenus à l'aide de cette même thérapeutique par Kocher, dans des cas de porencéphalie traumatique, nous autorisent à croire notre proposition justifiée.

Dans un travail paru récemment, Rahm (1) propose de pratiquer l'extirpation de la poche de la céphalhydrocèle et de combiner cette opération avec le drainage du kyste porencéphalique. Il appuie cette proposition sur deux cas opérés par Krœnlein à Zurich. Dans l'un de ces cas il s'agit d'une fracture du crâne avec déhiscence considérable, et pulsation du cuir chevelu à ce niveau pendant un certain nombre d'années ; vingt ans après l'accident, la perte de substance osseuse était comblée par une membrane résistante, alors sans pulsations : c'est à cette époque que la malade fut opérée par Krœnlein qui extirpa deux kystes porencéphaliques situés dans la substance cérébrale : il draina la plaie et obtint une disparition passagère des crises épileptiques qui avaient décidé la malade à se faire opérer. Dans le second cas, il s'agit de l'extirpation d'une poche considérable de céphalhydrocèle pratiquée chez un enfant âgé de 1 an 3/4 à une époque où il n'existait plus aucune communication de la méningocèle avec l'intérieur du crâne ; la guérison fut très rapide. Dans le premier cas, il n'y avait point de poche extracrânienne lors de l'opération, et dans le second cette poche extracrânienne n'était plus en communication avec le ventricule latéral ; aucun de ces cas ne présentait donc la difficulté principale que l'on rencontre dans l'opération de la céphalhydrocèle typique, et qui consiste dans l'existence d'une communication ouverte entre le ventricule latéral et une cavité extracrânienne. Ces cas ne nous permettent pas, par conséquent, de nous former une opinion sur la valeur du procédé de Rahm relativement à la céphalhydrocèle traumatique proprement dite.

Quoi qu'il en soit, le premier temps de l'opération qu'il propose, consiste dans l'extirpation de la poche extracrânienne. Or, il est utile de préciser ici que ce qu'on désigne sous le nom de poche n'est autre chose qu'un interstice formé dans le tissu cellulaire qui se trouve entre le cuir chevelu et le périoste du crâne : il ne saurait être question, du moins au début de l'affection, d'une poche proprement dite, formée par une membrane délimitée : il en résulte que le premier temps de l'opération proposée par M. Rahm ne saurait être exécuté que dans les cas où la maladie présente déjà une certaine durée. Il ne constitue alors autre chose que l'avivement de la surface crânienne d'une part, et de l'aponévrose épicrânienne correspondante d'autre part, et il ne lui revient point la même importance qu'à l'extirpation de la paroi d'une méningocèle proprement dite, par exemple, où la membrane à extirper doit être mise au rang des membranes séreuses. En tous cas, cet avivement est important surtout lorsqu'on peut fermer la plaie sans devoir établir un drainage, ce qui n'a lieu que s'il n'existe pas de communication avec le ventricule,

(1) Rahm, Uber die operative Behandlung der Meningocele spuria traumatica. *Beitrœge zur klin. Chirurgie*, t. XVI, 1896.

quand la communication avec l'intérieur du crâne s'est fermée spontanément. Lorsqu'on est obligé d'établir le drainage, l'extirpation du tissu fibreux entourant la collection liquide extra-crânienne nous paraît être moins importante, puisqu'une fois le drainage établi, et l'écoulement du liquide assuré, le cuir chevelu se rétractera spontanément ; nous verrions même un certain inconvénient dans l'extirpation trop radicale du tissu fibreux tapissant la céphalhydrocèle, puisqu'il importe, d'après ce que nous avons dit plus haut, d'obtenir une résistance aussi grande que possible du cuir chevelu pour assurer la guérison de la céphalhydrocèle. Rahm parle du drainage du kyste cérébral porencéphalique, mais non point du drainage du ventricule latéral. Or, nous savons que, dans la plupart des cas où l'on a eu l'occasion de faire des autopsies, on a pu trouver des lésions allant jusqu'aux ventricules latéraux. Il en résulte que le drainage du ventricule, tel que nous l'avons proposé, sera forcé chez les malades pour lesquels l'oblitération autoplastique de la perte de substance osseuse sera impossible ou contre-indiquée par l'existence d'une épilepsie jacksonnienne. Le drainage (au moyen d'un drain en verre) doit être maintenu jusqu'au moment où l'écoulement du liquide céphalo-rachidien tarit. D'après les observations que nous avons eu l'occasion de faire à la clinique de Kocher sur des cas de porencéphalie traumatique, nous nous sommes convaincu de la possibilité d'appliquer ce traitement sur les patients même les moins dociles. En résumé, nous croyons donc que l'extirpation de la poche extra-crânienne proposée par M. Rahm est insuffisante dans tous les cas où il s'agit d'une communication avec le ventricule latéral, si elle n'est pas combinée avec le drainage, et c'est au drainage du ventricule et non point à l'extirpation de la poche, que nous attribuons l'importance principale dans ces derniers cas ; l'extirpation de la poche sans drainage est indiquée seulement dans les cas où il n'existe pas de communication avec le ventricule et par conséquent pas d'écoulement abondant de liquide cérébro-spinal.

Nous avons fait pressentir déjà que le choix du procédé opératoire sera modifié suivant que le malade sera atteint d'épilepsie ou non.

Il serait absolument inopportun, à notre avis, d'opérer par un procédé autoplastique ou autre une perte de substance osseuse chez un malade ayant déjà présenté des crises épileptiques, et nous nous appuyons sur l'opinion émise par Kocher, selon laquelle des variations subites de la pression intra-crânienne ne pourraient que provoquer des crises épileptiques chez des sujets aussi prédisposés. L'existence d'une perte de substance osseuse peut fonctionner dans ces cas comme soupape de sûreté, et l'on risquerait de rendre les crises plus fréquentes en l'abolissant. Il ne serait pas impossible que la répétition des crises convulsives, observées passagèrement chez les deux dernières de nos malades, ait été empêchée précisément par l'existence d'une lacune dans la boîte crânienne. En effectuant l'obturation de la perte de substance

osseuse dans des cas de céphalhydrocèle combinée avec des lésions intra-crâniennes, nous risquerions de placer notre malade dans les conditions qui se rencontrent dans la porencéphalie traumatique non ouverte. L'existence d'une lacune dans la boîte crânienne n'empêche du reste pas à lui seul la production de crises épileptiques, mais la rareté relative de l'épilepsie jacksonnienne dans les cas de céphalhydrocèle traumatique nous semble militer en faveur d'une certaine utilité de ces pertes de substance pour l'empêchement des crises épileptiques.

Ajoutons enfin que l'intervention n'est nécessaire que dans un petit nombre de cas, les céphalhydrocèles traumatiques même volumineuses pouvant, chez des enfants à système osseux normal, arriver spontanément à un état de guérison relative, c'est-à-dire à la disparition de la proéminence.

VIII. — Note sur deux tumeurs rares du péricrâne : une corne de la région occipito-pariétale gauche, un kyste dermoïde de l'astérion gauche (*J. Reboul*).

Nous avons eu l'occasion d'observer, ces années dernières, deux variétés de tumeurs péricrâniennes rares par leur nature et par leur siège : on nous pardonnera donc d'en citer les observations, qui ne présentent du reste pas d'autre intérêt que leur rareté même.

*
* *

Ma première observation est relative à un cas de *corne de la région occipito-pariétale gauche.*

Mon malade, âgé de 62 ans, représentant de commerce, opéré en avril 1897, portait depuis quinze ans sa tumeur.

FIG. 30. — Corne de la région pariéto-occipitale gauche.

Elle avait augmenté progressivement de volume, cette augmentation ayant été à plusieurs reprises arrêtée par des chutes spontanées de la masse. La première de ces chutes spontanées remontait à 8 ans ; le malade en se réveillant un matin ne sentit plus sa corne : après quelques recherches, guidé par un tache de sang sur son oreille, il la découvrit dans son lit ; la chute s'était donc produite sans douleurs, sans traumatisme appréciable et sans phénomènes prémonitoires. Une nouvelle chute spontanée se produisit trois ans plus tard, dans des conditions analogues.

Lorsque je vis le malade, la corne, qui croissait régulièrement depuis cinq ans, avait une longueur de 11 centimètres ; sa circonférence était à la base de 2 centimètres, au sommet de 3 centimètres ; elle était incurvée sur elle-même, légèrement tordue, d'un brun foncé, striée en long, et présentait à sa partie moyenne un rétrécissement annulaire surmonté d'un renflement régulier : sa base était implantée dans un

bourrelet cutané, son extrémité mousse et en forme de massue ; elle était le siège de démangeaisons et devenait douloureuse dans les mouvements brusques de la tête, surtout lorsqu'elle s'accrochait aux cheveux ou au chapeau du malade ; en outre elle était pour celui-ci une cause d'ennuis continuels : il portait une sorte de calotte qu'il n'osait quitter, de peur de la laisser voir.

C'est surtout à cause de cette gêne qu'il avait fini par désirer une intervention qui fut faite sans aucune difficulté.

J'ajouterai que le sujet, diabétique, était atteint de séborrhée grasse du cuir chevelu, cause possible de son infirmité.

*
* *

Ma seconde observation est relative à un cas de *kyste dermoïde de l'astérion gauche.*

Mon malade, âgé de 24 ans, présentait cette tumeur en arrière et au-dessus de l'apophyse mastoïde gauche.

Elle était apparue dans l'enfance, mais longtemps toute petite et non douloureuse, elle avait à peine attiré l'attention des parents : depuis quelques mois seulement, par suite de sa croissance non douloureuse, croissance assez considérable pour qu'elle devînt visible sous les cheveux, elle était une cause de gêne pour le sujet.

Le Dr Delamarre, prié de l'examiner, pensa à un lipome et pratiqua une incision d'où s'échappèrent de la matière sébacée et des poils ; une hémorragie assez abondante se produisit et nécessita un tamponnement.

C'est quelques jours après, le 27 novembre 1894, que je vis pour la première fois le malade en consultation. La tumeur siégeait au-dessus et en arrière de l'apophyse mastoïde, à peu près à égale distance de cette apophyse et de la protubérance occipitale externe, c'est-à-dire à l'union des sutures temporale, pariétale et occipitale ; à l'astérion, elle était arrondie, aplatie et adhérente profondément ; à la périphérie la peau glissait sur elle, mais elle lui était adhérente au centre, c'est-à-dire au niveau de l'incision déjà faite, par laquelle suintaient quelques gouttes de pus. La consistance était plus molle au centre, plus dure à la périphérie. Le volume était celui d'une grosse amande.

Le 30 novembre, opération sous chloroforme, avec l'aide du Dr Delamarre et de mes internes. Incision elliptique verticale ; je traverse le tissu cellulaire sous-cutané et l'aponévrose épicrânienne avant d'arriver à la surface de la tumeur que je libère superficiellement puis profondément : cette face profonde assez facile à disséquer à sa périphérie, adhérait solidement, par sa partie centrale, au crâne, à la surface duquel elle s'était creusée une capsule, fixée qu'elle était au périoste et au tissu fibreux de l'astérion par un solide trousseau conjonctif, qui dut être sectionné pour enlever la tumeur. Sutures

profondes et superficielles au crin de Florence. Pansement compressif. Réunion par première intention.

La tumeur était formée par une enveloppe fibreuse, renfermant de la matière sébacée et des poils ; la paroi présentait, sur des coupes histologiques, la structure de la peau, avec des glandes sébacées et sans glandes sudoripares.

Il s'agissait donc, sans discussion possible, d'un kyste dermoïde de l'astérion.

C'est, autant que me permettent de le penser mes courtes recherches bibliographiques, un siège tout à fait rare pour les kystes dermoïdes du péricrâne ; les observations de Lannelongue et de Chipault (1), sont les seules que j'en connaisse ; le pédicule observé dans mon cas confirme ce qu'a dit le professeur Lannelongue sur la pathogénie de ces kystes et montre qu'il faut toujours, avant de les opérer, sinon craindre, au moins prévoir la possibilité d'une communication intra-crânienne.

(1) CHIPAULT, Quatre observations de kystes dermoïdes du péricrâne. *Travaux de Neurologie chirurgicale*, 1897, p. 37.

IX. — Note sur sept observations d'hémicrâniectomie temporaire pour épilepsie, idiotie et microcéphalie (*Th. Jonnesco*).

La chirurgie crânienne, comparée à la chirurgie abdominale, a fait ces derniers temps peu de progrès : il faut en chercher la cause dans l'insuffisance du manuel opératoire classique.

Tous les procédés employés présentent les inconvénients suivants :

a) L'étendue de surface qu'on met à nu par la couronne du trépan, quelles que soient ses dimensions, est insuffisante et par rapport aux centres nerveux qu'on veut découvrir, et pour assurer l'écoulement du liquide céphalo-rachidien qui — nous avons eu l'occasion de le constater — est augmenté dans l'épilepsie essentielle. Cet inconvénient n'a pas échappé à Horsley qui, le premier, n'a employé le trépan que comme perforateur et s'est servi de la scie à main, du ciseau et de la pince gouge pour agrandir le plus possible la surface de la brèche faite par le trépan.

b) L'insuffisance des instruments employés pour découvrir la surface cérébrale a nécessité d'avoir recours le plus souvent au ciseau et au maillet, ce qui rend l'opération longue et détermine, par les secousses répétées qu'elle nécessite, de l'ébranlement cérébral.

c) Les pertes de substance de la voûte crânienne ont été souvent cause de hernies cérébrales très douloureuses, car toutes les tentatives faites pour réparer la perte de substance n'ont donné que des résultats médiocres, et les cas de régénération spontanée sont sujets à caution ; la discussion qui a lieu au *Congrès de chirurgie de Berlin* en 1895 est à ce point de vue très instructive. Parmi les procédés proposés pour réparer la perte de substance, la réimplantation de la rondelle du trépan, la transplantation osseuse et la transplantation hétérogène présentent chacune des inconvénients. Chute de la rondelle dans la cavité crânienne qu'elle irrite comme tout corps étranger, nécrose à la suite de la transplantation, suppuration et élimination des plaques métalliques ou de celluloïdine, tels sont les accidents qu'on a eu bon nombre de fois à noter. Cependant, ne négligeons pas de le dire, j'ai eu moi-même avec les rondelles de celluloïdine de bons résultats.

Voyons maintenant quelle serait l'opération idéale : ce serait tout d'abord de trouver un moyen par lequel on puisse enlever une surface très étendue de la voûte crânienne ; ce serait ensuite d'éviter l'ébranlement cérébral déterminé par les secousses violentes du ciseau et du maillet ; enfin de trouver un moyen pratique de garantir le contenu cérébral à la place mise à nu.

Tous ces desiderata se trouvent réalisés dans le manuel opératoire de l'*hémicrâniectomie temporaire*, proposée par Doyen en 1895, et dont le principe se rapproche du principe de l'opération désignée par Lannelongue sous le nom de *crâniectomie linéaire*, mais en diffère singulièrement en réalité (1).

A partir du mois de février dernier, j'ai eu l'occasion de pratiquer l'hémicrâniectomie sur sept malades, dont une fois à droite et à gauche.

*
* *

Les affections pour lesquelles j'ai eu à intervenir sont les suivantes :
1 Microcéphalie,
1 Imbécillité,
3 Epilepsies essentielles,
2 Idioties combinées avec mutisme, chez deux frères jumeaux.

*
* *

Voici mes observations résumées brièvement.

Premier cas. — I. G., 18 ans, m'est adressé de l'hospice d'aliénés de Marcutza avec le diagnostic d'épilepsie essentielle. Le malade est dément impulsif ; ses réponses sont brèves, irrévérencieuses ; le sens de la pudeur a complétement disparu. Fréquents accès caractéristiques d'épilepsie, quelquefois 5 ou 6 par jour, se répétant tous les 2 ou 3 jours. Pas d'aura. Le malade est agité avant la crise, déprimé ensuite. Il a subi déjà la résection bilatérale du sympathique cervical ganglion inférieur compris, faite dans une seule séance, sans résultats apparents.

Le 2 février, je pratique l'*hémicrâniectomie gauche* (Voir fig. 31). L'arachnoïde et la pie-mère sont injectées ; entre les circonvolutions existe une substance trouble d'aspect gélatineux.

Résultat opératoire bon : réunion *per primam*. Résultat thérapeutique faible, quoique les crises soient devenues plus rares et l'intelligence meilleure. Le malade est réintégré à Marcutza où il continue à être surveillé.

Deuxième cas. — B. D., 20 ans, imberbe, taille petite. Circonférence crânienne fronto-occipitale 49 centimètres. Sensibilités générale et spéciale normales : pupilles paresseuses ; réflexes rotuliens exagérés. Le malade ne parle pas, il répète seulement les paroles qu'on prononce devant lui. Paralysie faciale droite. Ce malade comme le précédent, nous vient de Marcutza.

Le 23 mars, *hémicrâniectomie gauche* (Voir fig. 32). Rien de spécial après l'intervention. On retire le fil méningien le 6e jour. Le 8e jour

(1) Doyen, Matériel et technique des résections crâniennes temporaires, *Travaux de Neurologie chirurgicale*, 1897, p. 17.

réunion presque complète ; il ne reste qu'un point minime par où sort, en petite quantité, du liquide céphalo-rachidien, point qui bientôt est

FIG. 31. — Épilepsie ; hémicrâniectomie.

réuni. Résultat opératoire bon ; résultat thérapeutique peu appréciable.

Le 11 mai, *hémicrâniectomie droite* (Voir fig. 33 et 34). Le soir petite ascension thermique. Le lendemain le malade est déprimé, le

FIG. 32. — Épilepsie ; hémicrâniectomie.

pouls faible, la paralysie faciale est plus prononcée ; injection de 500 grammes de sérum artificiel. Dans la journée paralysie du membre supérieur gauche. On enlève le pansement et la motilité du membre paralysé réapparaît, mais des contractures de la moitié

gauche de la face, puis de la main et du pied gauches se montrent pour disparaître bientôt dans l'ordre inverse de leur apparition. Les jours suivants tout accès a disparu. Le 21 mai, on retire les fils cutanés et le fil méningien. Le 27, les mouvements de la main se font normalement. La plaie crânienne est presque complètement réunie, sauf un petit point qui s'infecte, le malade ayant arraché son pansement.

Il est incontestable qu'après la deuxième intervention, l'état intellectuel du malade s'est amélioré. Il est à présent gai et considère les personnes avec un certain intérêt. Il tâche de se rendre utile à son entourage et prononce sans être provoqué quelques paroles : lorsqu'on lui fait son pansement, par exemple, il demande une chaise pour s'asseoir, chose qui ne lui est arrivée jamais avant.

FIG. 33 et 34. — Même malade que celui de la figure précédente.

TROISIÈME ET QUATRIÈME CAS. — T. et C. D..., jumeaux, 25 ans, ressemblant l'un à l'autre à s'y méprendre. Le premier est un ancien sergent-major, le deuxième ancien instituteur. Ils ont eu à la même époque la variole, dont ils conservent les traces sur le visage. Tous deux sont bien constitués. Leur père était alcoolique. L'année passée, le sergent-major, au service, fut pris de maux de tête, étourdissements avec accès de fièvre, état qui nécessita sa réforme de l'armée. Retourné chez lui, il garda le lit jusqu'au moment où il fut reçu dans mon service. En janvier dernier, il eut une difficulté extrême de parole et un délire avec rire et obscénités. A cette même époque, son frère est pris d'accès délirants, tentatives de suicide ; il se fait quelques blessures à la tête et sur l'abdomen. Depuis, mutisme absolu.

Le 18 février, ils sont reçus dans mon service. Ils présentent un état d'hébétude très marqué ; ne répondent aux questions qu'on leur pose que par des signes d'affirmation ou de négation. L'ancien sergent-major chante de temps à autre des chansons obscènes. Le sens de la pudeur chez tous deux est complètement disparu.

Le 25 février, *hémicrâniectomie* chez le premier ; le lendemain chez le second (Voir fig. 35 et 36). Suites opératoires simples. Les facultés intellectuelles reviennent tout d'abord chez le sergent-major, plus tardivement chez son frère. Quelques jours après l'intervention, accès fébriles de 39°4 et 39°6 chez les deux malades, dus à un hématome du tissu cellulaire sous-cutané, qui suppure. Guérison lente.

Ultérieurement, les facultés intellectuelles reviennent chez les deux malades. Ils parlent normalement, se rappellent des choses passées, et répondent intelligemment aux questions qu'on leur pose. Pas de paralysie et aucun trouble de la sensibilité.

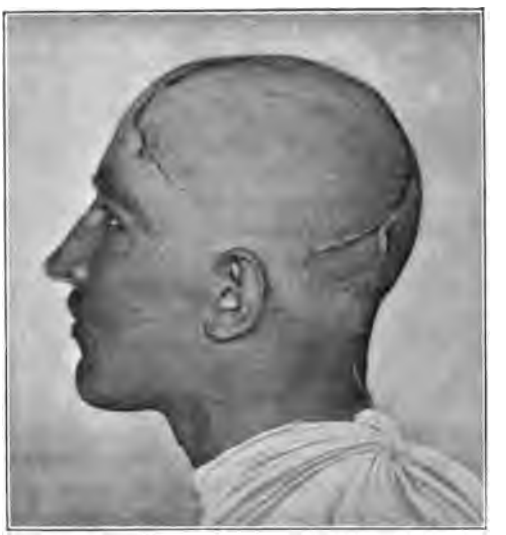

Fig. 35. — Dément ; hémicrâniectomie.

Cinquième cas. — N. H..., 34 ans. Epilepsie essentielle. Accès très fréquents. Résection bilatérale du sympathique cervical suivie de la diminution de la fréquence des accès. Le malade revient dans le service avec des accès de folie furieuse. *Hémicrâniectomie droite.* Mort subite quatre semaines après l'intervention.

Sixième cas. — N..., 40 ans, très robuste, épileptique impulsif. Résection bilatérale du sympathique cérébral suivie de la disparition des accès. Impulsivité persistante ; on doit maintenir le malade quelques jours avec la camisole de force. Le refus d'aliments amène une rapide déperdition de forces. *Hémicrâniectomie gauche* (Voir fig. 37). On constate sur le trajet des vaisseaux des plaques laiteuses de méningite chronique. Après l'intervention et les premiers jours, l'état du malade est bon ; plus tard il fait une gangrène pulmonaire et succombe dans le marasme.

Septième cas. — M. H..., jeune fille de 14 années. Etat intellectuel très arriéré depuis l'enfance ; répond difficilement aux questions qu'on lui pose ; connaît peu de mots. Circonférence crânienne de 52 cm. 1/2. Face un peu asymétrique. Les pupilles dilatées, égales, réagissent. Les réflexes rotuliens sont exagérés. La malade ne sent pas les piqûres les plus profondes.

Le 30 juin, *hémicrâniectomie gauche* (Voir fig. 38) ; le 3e jour faible paralysie faciale droite, paralysie du membre supérieur droit ; parésie du membre inférieur du même côté. Aphasie. Le 8e jour, on retire le fil méningien, réunion *per primam*, sauf au niveau du fil. Le 10 juillet, la paralysie et l'aphasie ont complètement disparu.

Fig. 36. — Dément, frère jumeau du précédent ; hémicrâniectomie.

*
* *

Le procédé que j'ai employé a donc été celui de Doyen avec certaines modifications. En voici les principaux temps :

1° Antisepsie rigoureuse de toute la région crânienne. L'hémostase provisoire est assurée par le passage d'un tube de drainage sur les régions frontale, temporales et occipitale, dont les bouts serrés sont maintenus par une pince.

2° Incision en fer à cheval des téguments jusqu'au périoste. La partie concave de l'incision regarde en bas. Elle commence à la région préauriculaire, remonte convexe vers la ligne médiane qu'elle n'atteint pas, suit cette ligne pour descendre convexe jusqu'à la région post-auriculaire, niveau auquel les extrémités de l'incision sont séparées par un intervalle de 4 centimètres, ce qui constitue le pédi-

cule du lambeau ainsi créé et qui en assure la nutrition par les vaisseaux temporaux.

3° Décollement avec la rugine des lèvres de la plaie sur une éten-

FIG. 37. — Epilepsie; hémicrâniectomie.

due de 1/2 centimètre, en marquant les places où portera le trépan.

4° Amorcement avec la mèche des orifices : Doyen en fait six ; j'en pratique davantage, ce qui facilite la section osseuse.

FIG. 38. — Microcéphalie ; hémicrâniectomie.

5° On monte sur le trépan une fraise de 12 millimètres avec laquelle on poursuit les orifices jusqu'à la dure-mère.

6° Introduction du mensurateur pour se rendre compte de l'épaisseur de la voûte crânienne, et régler ainsi le curseur de la scie, de

manière à respecter la table interne, qui va être sectionnée avec la pince emporte-pièce.

7° Fracture à l'aide du ciseau et du maillet du pédicule osseux.

8° Soulèvement du lambeau ostéo-périostique avec la rugine, et rabattement par en bas.

9° Section de la dure-mère sur la plus grande étendue possible, ce qui permet l'écoulement du liquide céphalo-rachidien.

10° Sutures en surjet au crin de Florence, de la dure-mère, les extrémités passant au dehors à travers deux orifices voisins : le fil n'est pas serré pour obtenir ainsi une décompression temporaire plus grande.

11° Réapplication du lambeau ostéo-cutané ; suture à points isolés ou en surjet.

Le 6e jour j'enlève le fil méningien, en tirant sur une de ses extrémités ; le 10e jour j'enlève les fils cutanés.

Souvent le 12e jour le lambeau est adhérent : on ne constate plus qu'un sillon le long du sinus longitudinal et la dépression résultant de la perte de substance que j'ai provoquée en mordant avec la pince coupante les bords de la section osseuse : cette perte de substance, par l'espace qu'elle crée, permet une décompression plus grande du cerveau.

La durée de l'opération est de 20 à 30 minutes.

Le champ opératoire ainsi obtenu est énorme. Lorsque je fais l'hémicrâniectomie, c'est réellement la moitié du cerveau que j'ai sous les yeux, et l'exploration digitale de toute surface est aisée ; chez le malade auquel j'ai fait l'hémicrâniectomie bilatérale, j'ai pu explorer toute la surface convexe du cerveau.

J'ai employé l'instrumentation manuelle de Doyen, un peu modifiée. Les instruments principaux ont été :

1° Un trépan à cliquet avec un perforateur, un porte-fraise de rechange et deux fraises, l'une de 12 millimètres, l'autre de 16 millimètres.

2° Un mensurateur destiné à mesurer l'épaisseur du crâne.

3° Une scie à curseur à tranchant rectiligne.

4° Une pince emporte-pièce modèle Doyen.

J'ai modifié la scie, en ce sens que le tranchant, au lieu d'être filiforme, a une largeur de 3 mm., ce qui rend moins utile la pince emporte-pièce.

5° Un ciseau spécial, arrondi à l'un de ses angles, et portant à l'autre une saillie mousse destinée à l'empêcher de pénétrer trop avant.

L'opération en elle-même s'est montrée remarquablement bénigne. Je n'ai pas eu une seule mort qui puisse être imputée à l'acte opératoire. Un de mes malades est mort de gangrène pulmonaire, l'autre a succombé sans que j'aie pu à l'autopsie trouver une seule lésion capable d'expliquer cette terminaison. Le résultat thérapeutique est

moins apparent, cependant j'ai remarqué deux fois une disparition complète des symptômes qui m'avaient dicté l'intervention. Il faut tenir compte, dans l'examen de ces résultats, de ce que les interventions avaient eu lieu pour des affections réputées incurables : je ne pouvais espérer avoir les mêmes résultats qu'à la suite d'interventions faites pour des lésions limitées, telles que tumeur de la convexité, foyer de pachiméningite, corps étranger, etc.

*
* *

Les conclusions à tirer des résultats que j'ai obtenus sont les suivantes :

1) *L'hémicrâniectomie temporaire est une opération excellente.*

2) *Elle permet dans un laps de temps relativement court, et sans aucun danger pour le malade, de découvrir la moitié de la surface cérébrale, qui sous les yeux peut être explorée d'une manière complète.*

3) *La décompression cérébrale produite est supérieure à celle réalisée par tout autre procédé.*

4) *Dans tous mes cas d'épilepsie essentielle opérés par ce procédé, il existait de l'œdème cérébral et la quantité de liquide céphalo-rachidien était très augmentée ; la section de la dure-mère permettant l'écoulement du liquide a permis la décompression du cerveau et l'opération dans ces cas n'a agi que par décompression.*

5) *Dans les cas de microcéphalie, l'opération est indiquée de même, parce qu'elle facilite l'expansion du cerveau à travers l'orifice dur.*

6) *Il est donc utile d'enlever des lèvres de la brèche osseuse une étendue d'environ un centimètre pour obtenir une décompression plus considérable.*

7) *L'instrumentation électrique, quoique je ne l'aie pas encore employée, est, je pense, meilleure puisqu'elle rend l'intervention plus courte, ce qui est d'un grand avantage pour le malade.*

X. — Des complications encéphaliques de l'actinomycose (*de Quervain*).

De nombreuses publications parues sur l'actinomycose au cours de ces dernières années ont contribué à élucider la pathologie et la symptomatologie de cette affection presque inconnue encore il y a quinze ans. Il reste cependant bien des complications de cette redoutable maladie sur lesquelles nous ne sommes que fort incomplètement informés : c'est ainsi que ses localisations encéphaliques n'ont été observées jusqu'ici que dans un nombre de cas très restreint : elles méritent toutefois un intérêt particulier, puisqu'elles constituent l'un des accidents les plus graves qui puisse survenir au cours de son évolution, accident auquel ont succombé tous les malades qui en ont été atteints.

Aussi, quoiqu'ayant déjà publié une étude à ce sujet, en collaboration avec le Dr Bousquier (1), étude basée sur un fait qui nous était commun, croyons-nous utile de réunir, dans une publication d'ensemble, les documents relatifs à cette question et de rechercher quelles conclusions il est actuellement possible d'en tirer.

I

Commençons par une **statistique** aussi complète que possible, statistique comprenant tout d'abord notre observation personnelle, ensuite les observations diverses que nous avons pu réunir.

*
* *

Observation personnelle. — X..., âgé de 61 ans, n'avait été atteint jusqu'au début de sa maladie que d'une pleurésie remontant à plusieurs années, et d'une gastrite chronique très améliorée depuis cinq ou six ans. Il accusait en outre une artériosclérose prononcée, provoquant parfois des symptômes cardiaques de courte durée, à savoir des crises de tachycardie accompagnées de vertige et d'angoisses. L'analyse des urines ne décélait ni sucre ni albumine.

Il fut atteint dans le courant du mois de juillet 1895 d'une douleur dans la mâchoire inférieure gauche, au niveau de la seconde molaire. La dent paraissait saine, mais on put constater sur le côté externe de la mandibule une légère dureté qui nous fit admet-

(1) E. Bousquier et F. de Quervain, Sur les complications cérébrales de l'actinomycose, *Revue médicale de la Suisse Romande*, mars 1897.

tre une périostite localisée, provenant sans doute, en dépit de l'aspect normal de la dent correspondante, d'un début de carie dentaire. Des badigeonnages à la teinture d'iode, l'administration de la phénacétine, l'extraction de la dent n'amenèrent aucune diminution de la douleur qui persista d'une façon peu intense, mais constante. L'infiltration du périoste diminua peu à peu, mais il se forma, quelque temps plus tard, une nouvelle induration dans la région de l'angle du maxillaire inférieur, qui commença à devenir légèrement fluctuante à la fin d'août. Nous avions l'impression qu'il s'agissait d'un ganglion lymphatique contaminé par la périostite alvéolaire précédente. Une incision donna issue à quelques gouttes seulement d'un pus séreux et grisâtre.

Pendant une absence de trois semaines, que nous fîmes à cette époque, le mal augmenta rapidement. Nous trouvâmes à notre retour une infiltration œdémateuse diffuse, remarquablement dure, sensible à la pression, qui s'étendait de la seconde molaire jusqu'à l'oreille et le bord antérieur du sternocleidomastoïdien gauche, et de l'angle du maxillaire inférieur à l'arc zygomatique. On eût été tenté à ce moment de croire à l'existence d'un néoplasme malin, si l'accroissement rapide et l'œdème n'eussent parlé en faveur d'un procès inflammatoire. Du reste, dans les jours suivants, il se déclara de la fluctuation en deux ou trois points de la surface tuméfiée.

Il pouvait s'agir de syphilis, de tuberculose ou d'actinomycose. Rien n'autorisait à admettre la première supposition. Une affection tuberculeuse ne semblait pas probable non plus. Restait donc l'actinomycose. Ce que nous avions sous les yeux répondait incontestablement au tableau clinique de cette affection.

L'incision de trois petits abcès, pratiquée le 21 septembre, donna issue à une quantité minime d'un pus séreux. Aucune trace des grains qui caractérisent le pus actinomycotique : l'examen microscopique ne fit constater que des leucocytes et de grandes cellules en dégénérescence graisseuse ; il fut impossible de découvrir de microorganismes et la coloration au Gram ne révéla point de filaments.

Nous n'en restâmes, cependant, pas moins à notre diagnostic et nous instituâmes le traitement à l'iodure de potassium, dosé de 1 à 3 grammes par jour. Cette thérapeutique dut être interrompue temporairement à cause d'un iodisme prononcé. L'étendue de la tuméfaction et son caractère diffus éloignaient toute possibilité d'une intervention chirurgicale, d'autant plus que les foyers de suppuration étaient fort peu délimités. Nous instituâmes, pour ne pas abandonner tout traitement local, des applications de préparations mercurielles d'abord et plus tard des injections d'une solution d'iodure de potassium dans le tissu malade, mais ces dernières furent si douloureuses que nous nous vîmes obligés de les abandonner. Le traitement ioduré amena néanmoins subjectivement et objectivement une amélioration évidente, manifestée par une déturgescence de toute la région en-

vahie, qui se prononça de plus en plus malgré quelques petites poussées à la périphérie et la persistance d'un certain degré d'ankylose de la mâchoire.

Vers la fin de décembre enfin, le procès d'envahissement s'était définitivement arrêté et la disparition de l'œdème permettait de reconnaître distinctement les différents foyers du mal, caractérisés par des fistules et des granulations torpides entourées d'un derme amolli de coloration violacée.

C'est alors que nous nous vîmes dans la possibilité d'espérer une intervention chirurgicale radicale. Cette opération fut exécutée le 26 décembre, en présence de M. le Dr G. Favre de Neuchâtel, parent de notre malade, sous narcose à l'éther. Elle avait pour but d'enlever complètement le tissu malade à l'aide de la curette. L'instrument pénétra partout dans un tissu mou, sans aucune résistance, à une profondeur d'un demi à un centimètre. La couche sous-jacente était formée par un tissu connectif très dur. On rencontra, en deux endroits, des fistules un peu plus profondes, qui furent curettées de même très radicalement.

La plaie, traitée à l'airol, se recouvrit rapidement de granulations saines et la cicatrisation était complète au bout de deux à trois semaines.

Nous crûmes, à ce moment-là, pouvoir nous considérer comme vainqueurs de cette insidieuse affection. Il n'en était rien, cependant.

Le 20 janvier 1896, de nouvelles localisations superficielles surgirent sur le temporal au-dessus de l'arc zygomatique. Le malade se plaignit en outre de vives douleurs dans la tête, derrière l'œil gauche, pour nous servir de sa propre expression. Malgré le traitement à l'iodure, repris aussi énergiquement que possible, ces douleurs ne diminuèrent pas et il survint un œdème prononcé des paupières de l'œil gauche avec, le 31 janvier, de l'exophtalmie et du lagophtalmos. Quelques jours plus tard, nous constations de la fluctuation au bord supérieur de l'orbite. Le pus recueilli lors d'une incision pratiquée dans cette région, le 6 février, contenait enfin les grains caractéristiques, bien que fort petits, de l'actinomyces, que nous avions en vain cherchés jusqu'alors, tout en ne doutant pas de leur présence. L'examen microscopique fournit des préparations caractéristiques.

Ajoutons ici que le tissu enlevé au curettage le 26 décembre avait été soumis à un examen histologique et bactériologique minutieux, non seulement de notre part, mais encore à l'Institut pathologique de l'Université de Berne. Le résultat de ces investigations avait été absolument négatif, quant à la présence de l'actinomyces. M. le Dr Howald, premier assistant de l'Institut pathologique, nous avait même écrit : « Je crois être en droit d'exclure l'actinomycose. » Ce résultat n'avait pas ébranlé du reste notre diagnostic.

Le 7 février se déclarèrent des symptômes d'aphasie sans autre in-

cident cérébral : ni paralysie du facial ou des muscles oculomoteurs, ni hémiplégie, ni stase papillaire.

Le 9 février, l'aphasie était légèrement plus accusée. Aucun nouveau symptôme. M. le professeur Roux, qui voit le malade avec nous, juge toute intervention chirurgicale inopportune.

Le 10 février, nous constatons un mouvement fébrile, qui ne dépasse pas 38°0. Le pouls donne 88 à 100 battements par minute. L'aphasie s'accentue de plus en plus et se complique d'un état d'apathie progressif.

Le 12 février, nous constatons une légère parésie des extrémités droites. Le malade est somnolent.

Dans la nuit du 12 au 13 février, le pouls augmente subitement de 100 à 120 battements et devient très petit et faible, la respiration râlante, le malade tombe dans le coma et la mort survient 12 heures après le début de cette aggravation subite.

L'*autopsie* de la tête, par nous pratiquée le 14 février, donna le résultat suivant :

La région temporale gauche présente une légère tuméfaction. Après avoir détaché l'insertion supérieure du muscle temporal, on arrive sur un abcès siégeant sous le périoste de la fosse temporale. Cet abcès contient une petite quantité d'un pus brunâtre. Le tissu environnant présente une infiltration lardacée. La surface de l'os temporal est rugueuse dans sa partie antérieure. Un abcès isolé, plus petit, est situé sous les téguments dans la région de l'arc zygomatique. En poursuivant plus loin l'abcès profond, on arrive dans la fosse sphénomaxillaire et dans le fond de l'orbite. Tous les tissus présentent de l'infiltration lardacée. Après avoir ouvert la boîte crânienne on constate que l'aspect des méninges de la convexité est normal, sauf un léger épaississement de la dure-mère. Le cerveau enlevé, on trouve un liquide séropurulent à l'étage moyen et postérieur de la base du crâne. La dure-mère est recouverte d'une mince couche adhérente de fibrine sur le côté gauche de l'étage moyen. Dans la région de la fente sphénoïdale, elle présente un épaississement considérable, et, à la section, un aspect lardacé. A l'inspection de la surface inférieure du cerveau, on constate une infiltration purulente des méninges, principalement accentuée au niveau du bulbe et du cervelet. Les artères de la base sont athéromateuses. A la pointe du lobe temporal, les circonvolutions sont aplaties et la consistance en est nettement fluctuante. Une incision menée dans cette région met à jour un abcès large de 3 et long de 5 centimètres, rempli d'un pus épais, verdâtre, dégageant une odeur fétide ; deux petits abcès isolés de la grosseur d'une noisette, et contenant le même pus, occupent en outre l'extrémité du lobe ; l'abcès principal s'étend jusqu'à la corne inférieure du ventricule latéral et communique par une ouverture circonscrite avec cette cavité. Le ventricule latéral tout entier est fortement dilaté et renferme un liquide séropurulent ; l'épendyme en est légèrement épaissi et parsemé de

nombreuses petites ecchymoses. Les abcès sont tapissés d'une membrane pyogène bien développée. Le tissu cérébral environnant est légèrement ramolli jusqu'au corps strié. Le ventricule latéral droit est moins dilaté : il contient un liquide séreux, légèrement trouble. Son épendyme est sugillé comme à gauche. Les autres parties du cerveau sont normales.

L'examen du pus des différents abcès fut pratiqué par nous immédiatement après l'autopsie, puis à l'Institut bactériologique de l'Université de Berne, par M. le prof. Tavel. Nous reproduisons ici le rapport que M. Tavel a bien voulu nous communiquer sur le résultat de son examen : « On voit, par la coloration de Gram, dans les grains, des bacilles caractéristiques d'actinomycose ; par contre on ne trouve dans les préparations non colorées et à l'image de structure que de minces massues aux bords des colonies. On obtient le même résultat dans tous les abcès, sauf dans celui du cerveau où l'on ne découvre que des bacilles différents de ceux de l'actinomycose, plus minces que le bacille de la tuberculose, souvent disposés en groupes. Les cultures sont restées stériles, sauf celles de l'abcès du cerveau, où se développe une culture de bacilles minces, sporulés, mais dont les spores ne se décolorent pas comme celles des bacilles analogues du groupe du bacillus subtilis. Ce bacille liquéfie la gélatine, fait une culture à pellicule, ne produit pas de gaz dans l'agar sucré, coagule le lait, croît mal anaërobiotiquement ; injecté à un lapin dans la circulation, il ne cause aucun trouble. »

Ajoutons à ce rapport que nous avons également trouvé ce bacille mince en petit nombre dans le pus de la méningite.

L'examen histologique de la paroi de l'abcès cérébral fut pratiqué par M. le Dr Howald, premier assistant de l'Institut pathologique de l'Université de Berne, et par nous-même. Cet abcès était entouré d'une couche assez épaisse et fortement vascularisée de tissu conjonctif : ni la coloration des coupes avec l'hématoxyline et l'éosine, ni celle d'après la méthode de Gram ne nous permit d'y trouver de vestiges d'actinomycose.

En résumé, il s'agissait, dans notre observation, d'une actinomycose typique de la face, localisée d'abord dans la région du maxillaire inférieur, ayant envahi ensuite la partie supérieure du cou et, chose peu fréquente pour l'actinomycose du maxillaire inférieur, la région temporale. C'est dans cette région que l'infection actinomycosique s'était propagée dans la profondeur en envahissant le périoste de l'os temporal. De là elle s'était répandue dans la fosse sphénomaxillaire pour gagner ensuite le fond de l'orbite. La dernière étape avait été l'envahissement des enveloppes de l'encéphale à travers la fente sphénoïdale. Une infection secondaire, provoquée par un bacille mince, producteur de pus fétide, était enfin venue s'ajouter au procès actinomycosique, en déterminant la formation d'un abcès cérébral situé dans le lobe temporal, en face de la fente sphénoïdale. L'irruption

de cet abcès dans le ventricule latéral, toute récente d'après les données de l'autopsie, avait entraîné la mort : la dilatation considérable du ventricule gauche permet toutefois d'admettre que le voisinage de l'abcès avait produit, avant l'irruption même du pus, un degré assez considérable d'hydrocéphalie ventriculaire.

Quant à l'époque où remontait l'abcès cérébral, nous ne saurions sur ce point nous prononcer avec certitude : le résultat de l'examen histologique mentionné plus haut nous porte à lui attribuer une durée d'une semaine au moins, et la dilatation du ventricule gauche nous permet de croire qu'il était d'une date plus ancienne encore.

Une intervention chirurgicale autre que celle que nous avons pratiquée eût-elle été indiquée par la marche de la maladie ?

Ce n'est point notre avis. Pendant les premiers mois, à la période caractérisée uniquement par le mal de dent tenace et la légère enflure du périoste, rien ne pouvait faire soupçonner le début d'une actinomycose : l'extraction de la dent correspondante était seule indiquée. Le pus du petit abcès incisé à la fin du mois d'août ne renfermant pas de grains d'actinomycose, une intervention plus étendue n'était alors pas de mise non plus. L'œdème diffus et étendu qui s'établit très rapidement dans la suite nous empêcha de tenter à ce moment une opération radicale, car les foyers du mal étaient si peu circonscrits qu'une intervention locale autre que l'incision des abcès, l'application de préparations mercurielles, et, un peu plus tard, d'injections à l'iodure de potassium, n'aurait eu aucune chance d'extirper le mal d'une manière quelque peu complète : nous aurions risqué au contraire d'ouvrir de nombreuses voies sanguines et de porter l'infection plus loin ; du reste, la disparition de l'œdème et la délimitation des foyers s'opérèrent d'une manière visible sous l'influence de la médication iodurée. C'est alors qu'il nous sembla possible d'atteindre avec sûreté à l'aide de la curette chaque foyer du mal : nous ferons remarquer qu'à cette époque même notre diagnostic ne reposait que sur les symptômes cliniques et qu'il nous était impossible de l'établir d'une manière incontestable par la constatation du parasite dans le pus : le rapport de l'Institut pathologique de Berne excluait même le diagnostic d'actinomycose en se fondant sur l'examen des granulations fournies par le curettage. Pourquoi l'iodure de potassium, si utile avant cette intervention, n'empêcha-t-il pas après elle le développement des foyers profonds et l'envahissement du cerveau ? c'est très probablement que ce remède n'a une action que passagère sur les éléments actinomycotiques d'une part, et que, d'autre part, il ne pouvait en rien s'opposer aux infections secondaires dont relevèrent évidemment pour la plus grande part les accidents ultimes observés chez notre malade.

(1) JURINKA, *Mittheilungen aus den Grenzgebieten der Medicin und Chirurgie*, 1896, vol. I, 2.

*
* *

A ce fait personnel, ajoutons un résumé succinct des cas d'actinomycose compliqués de manifestations cérébrales, que nous avons pu réunir dans la littérature médicale. Il nous importe d'insister sur ce que nous réunissons ici tous les cas chez lesquels ont été observées, soit lors d'une opération, soit lors de l'autopsie, des complications cérébrales, sans exclure ceux où lesdites manifestations étaient le résultat d'une infection secondaire, non actinomycosique ; cette dernière catégorie nous paraît avoir une importance particulière que l'on n'a pas assez prise en considération jusqu'à présent.

Cas I, observé par Ponfick (1). — La malade, âgée de quarante-cinq ans, avait été atteinte autrefois d'un phlegmon du bras droit, ensuite d'une blessure au pouce. Le bras demeura sensible malgré la guérison du phlegmon. Trois ans plus tard on pouvait constater des tuméfactions douloureuses au dos et au cou. Quelque temps après, la malade se mit à tousser. Elle mourut peu de jours après son entrée au service.

A l'*autopsie* on trouva des trajets fistuleux au cou, avec perforation de la veine jugulaire interne gauche et des métastases dans le cœur, le poumon, la rate et dans l'écorce du lobe occipital de l'hémisphère droit du cerveau. Ces métastases cérébrales, au nombre de trois, se composaient d'un tissu de granulation gélatineux, renfermant des grains typiques d'actinomycose. Les foyers occupaient toute l'épaisseur de la substance corticale pour pénétrer même dans la substance blanche. Pas de suppuration.

Cas II, observé par Ponfick (2). — Le malade, âgé de quarante-cinq ans, fut atteint quelque temps après l'extraction de la dernière molaire supérieure droite d'une forte tuméfaction du côté droit de la face, accompagnée de constriction des mâchoires. Plus tard la tuméfaction empiéta sur le cou et la région cervicale. Des fistules continuèrent à se former en dépit de plusieurs interventions chirurgicales. Le malade succomba au bout d'une année, après avoir été atteint d'une dégénérescence amyloïde des organes abdominaux.

L'*autopsie* démontra qu'il s'agissait d'une actinomycose du maxillaire supérieur, ayant envahi secondairement l'atlas, l'axis et les os de la base du crâne. Perforation de la partie basilaire de l'os occipital et de la grande aile droite de l'os sphénoïde. On trouva plusieurs foyers actinomycosiques de couleur jaunâtre, situés en partie entre la dure-mère et l'os, au niveau des perforations susmentionnées, en partie dans la pie-mère et l'écorce des lobes temporal et frontal droits.

(1) Ponfick, Die Aktinomykose des Menschen. *Festschrift für Virchow*, Berlin, 1882.

(2) Ponfick, Die Aktinomykose des Menschen. *Festschrift für Virchow*, Berlin, 1882.

Le sinus transverse gauche était rempli d'une substance gélatineuse, qui se continuait jusqu'à la veine jugulaire interne de ce côté. Cette veine, ainsi que celle du côté droit, étaient thrombosées.

Cas III, observé par Kœnig (1), Israel (2) et Kœhler (3). — (Ce cas se trouve être relaté deux fois, comme observations III et IV, dans le travail de Job, tandis qu'il ne s'agit que d'un seul fait, présenté d'abord par Kœhler à la Société des médecins de la Charité à Berlin, puis publié par Kœnig).

La malade, âgée de 31 ans, s'aperçut d'une tuméfaction du sternum consécutivement à un traumatisme. On songea tout d'abord à l'éventualité d'un sarcome et l'on en tenta l'extirpation, sans pouvoir faire une opération radicale. Puis se développèrent des abcès multiples sur tout le corps, entre autres dans la bouche, faisant croire à la possibilité d'un cas de morve. Le pus, analysé par Lœffler, ne renfermait cependant pas le bacille de la morve. Somnolence. Mort.

A l'*autopsie* on trouva une actinomycose multiple, répandue dans tout le corps. Plusieurs abcès siégeaient sur la tête, notamment sur l'os frontal et la nuque. A la surface interne de la dure-mère on constata des nodules polypoïdes de couleur jaune, allant jusqu'au volume d'une fève, contenant du pus et des grains typiques d'actinomyces. Dans la pie-mère, quinze à vingt petits abcès. La substance cérébrale contenait des foyers isolés d'actinomycose, dont les plus grands se trouvaient dans le cervelet.

L'examen microscopique démontra qu'il s'agissait d'une forme très petite d'actinomyces.

Cas IV, observé par Zemann (4). — Femme âgée de 40 ans, atteinte de gastralgies, vomissements, diarrhée et fièvre. Cinq semaines après le début de la maladie, méningite et mort au bout de quatre heures.

Autopsie : Actinomycose de la trompe de Fallope droite. Méningite purulente. Abcès multiples dans le cerveau, le poumon et le foie. Point d'actinomyces dans ces abcès.

Cas V, observé par Moosbrugger (5) a la clinique de Bruns a Tubingen. — La malade, âgée de 27 ans, fut prise sans cause apparente de douleurs violentes dans la région auriculo-maxillaire du côté droit. Formation de plusieurs abcès dans cette région, avec diffusion au cou et à la nuque. Le pus contenait des grains d'actinomycose. Incisions multiples. Envahissement du côté gauche. Nouveaux

(1) Kœnig, *Ein Fall von Actinomycoses hominis. I. D.*, zu Berlin, 1884.

(2) Israel, *Klinische Beitræge zur Kenntniss der Aktinomykose des Menschen*, Berlin, 1885.

(3) Kohler, Ueber Actinomykose. *Berliner klinische Wochenschrift*, 4 juin 1884, p. 415.

(4) Zemann, Ueber die Actinomykose des Bauchfells, u. s. w. *Wiener med. Jahrbücher*, 1883, s. 143.

(5) Moosbrugger, *Ueber Actinomykose des Menschen. I. D.*, zu Tübingen, 1886.

abcès sur le sternum et l'os pariétal droit. Affaiblissement, mort.

Autopsie : Les muscles de la nuque étaient envahis dans toute leur étendue par des abcès actinomycosiques entourés d'un tissu cicatriciel induré, les abcès entourant toute la colonne vertébrale cervicale jusqu'à la base du crâne. La dure-mère de la base était recouverte à plusieurs endroits, principalement autour du trou occipital, de membranes vascularisées présentant en partie une couleur jaunâtre. Infiltration purulente de la pie-mère au niveau du bulbe rachidien, du pont de Varole et du nerf optique. Deux petits abcès dans l'écorce du cerveau. Le sinus transverse droit renfermait une substance jaunâtre, en partie purulente. Cicatrice de la muqueuse buccale au niveau de la seconde molaire droite qui présente de ce côté un bord très tranchant.

Cas VI, observé par Bollinger (1). — La malade, âgée de 26 ans, fut atteinte, sans cause appréciable, de violentes céphalalgies, compliquées au bout de quelques semaines d'une parésie du nerf moteur oculaire externe gauche. Après une amélioration de quelques mois, la diplopie et la céphalalgie reparurent, accompagnées de perte de connaissance. On put constater du côté gauche une papillite de moyenne intensité. On posa le diagnostic de tumeur cérébrale et on ordonna l'iodure de potassium. Après une forte crise de céphalalgie, la malade fut saisie de vomissements, tomba dans le coma, et mourut sans présenter d'autres symptômes une année environ après l'apparition des premiers accidents.

A l'*autopsie* on constata que le cerveau était anémié. Les ventricules latéraux présentaient une forte dilatation. Le troisième ventricule était le siège d'une tumeur du volume d'une noisette, écartant les deux corps striés et reposant sur la commissure postérieure du troisième ventricule. Le quatrième ventricule présentait également de la dilatation. D'après l'aspect extérieur on pouvait songer à un myxome ou à un lipome. A la coupe le néoplasme se trouvait renfermer une substance gélatineuse de consistance plus ou moins visqueuse. L'examen microscopique démontra qu'il s'agissait d'un kyste renfermant des grains nombreux d'actinomycose typique. L'autopsie du reste du corps ne permit de découvrir aucune porte d'entrée du parasite.

Cas VII, observé par Baumgarten (2). — L'auteur mentionne en peu de mots un cas d'actinomycose pulmonaire, ayant occasionné un grand abcès métastatique dans le cerveau. D'après les renseignements fournis plus tard sur ce cas par M. Samter (3), le malade avait été admis à l'hôpital, atteint d'une hémiplégie gauche et dans un état de somnolence. Il n'avait pas tardé à succomber.

(1) Bollinger, Ueber primære Actinomykose des Gehirns beim Menschen. *Münchener med. Wochenschr.*, 1887, n° 41.

(2) Baumgartner, d'après *Jahresbericht*, 1887, p. 313.

(3) Samter, Ein Beitrag zur Lehre der Aktinomykose. *Archiv für klin. Chirurgie*, XLIII, 268.

A l'*autopsie* on trouva un abcès cérébral situé dans le tiers supérieur de la circonvolution pariétale ascendante ; il existait en outre des abcès pyémiques dans différentes parties du corps.

Cas VIII, observé par Hebb (1). — Un jeune garçon de 11 ans, atteint d'abord de troubles intestinaux, puis de manifestations pulmonaires, succomba au bout de quelques mois avec les symptômes d'une pyémie.

A l'*autopsie* on trouva un abcès cérébral, une méningite, une pneumonie accompagnée de pleurésie purulente, et enfin un abcès hépatique. Dans l'abcès cérébral et dans le poumon on ne trouva que des microcoques, tandis que l'abcès du foie contenait des grains d'actinomyces.

Cas IX, observé par Ginssberg (2). — Malade, âgé de 30 ans, atteint d'une otorrhée suivie de constriction des mâchoires. Tuméfaction consécutive du maxillaire inférieur. Incision n'amenant pas de soulagement. Tuméfaction progressive du côté gauche de la tête. Apparition subite d'une aphasie qui s'améliore de nouveau. Parésie simultanée du nerf facial droit. Sur la muqueuse de la joue gauche on constate à cette époque deux tumeurs du volume d'un petit pois. Au bout de quelque temps, apparition d'une céphalalgie violente localisée à gauche. Fluctuation dans la région temporale du même côté. Incisions multiples. Fluctuation sur le bord inférieur de l'orbite gauche. Perforation de la conjonctive palpébrale. Pus actinomycosique. Réapparition de l'aphasie. Protusion de l'œil droit. Papillite à droite, fluctuation sur la paupière inférieure droite. L'incision fait écouler un pus fétide ; fièvre, amaigrissement, et mort après six mois de maladie.

Autopsie : Os temporal gauche rugueux à sa surface externe. Dure-mère fortement adhérente à la pie-mère au niveau de l'os temporal gauche. Périoste du rocher présentant de petites taches jaunâtres ; infiltration purulente de la pie-mère à la base du crâne. Un tissu gélatineux s'étend de la selle turcique jusque dans les deux orbites. Abcès cérébral de la grosseur d'un œuf de canard dans le lobe gauche. Pas de pus dans les ventricules du cerveau. On trouve des grains d'actinomycose dans la trompe d'Eustache gauche ; des grains jaunâtres dans l'amygdale du même côté. Abcès du poumon gauche ; foyers pneumoniques dans le poumon droit.

Cas X, observé par Orlow. — La malade, âgée de 29 ans, accuse une tuméfaction dure de la région sous-mastoïdienne gauche, qui disparaît sous l'effet d'un traitement par l'arsenic. Puis apparaît une tuméfaction de la joue gauche. Pleurésie, tuméfactions multiples sur tout le corps. Administration de mercure et d'iodure de potassium, la

(1) Hebb, Actinomycosis hominis. *Lancet*, 1887, vol. 1, p. 313.
(2) Ginsberg, Casuistische Beitræge zur Kentniss der Actinomycose des Menschen, *I. D.* zu Berlin, 1890.

malade étant hérédo-syphilitique. Les tumeurs commencent à abcéder ; le pus contient des granules antinomycotiques ; curettage des abcès. Quelques mois plus tard la malade est saisie de convulsions épileptiformes dans l'extrémité supérieure droite et le côté droit de la face. Vertiges, vomissements, perte de connaissance passagère. Les convulsions se répètent, surtout dans les muscles de l'avant-bras et de la face du côté droit. La sensibilité est légèrement troublée dans ce côté : quatre semaines plus tard, sept semaines avant la mort, commencement de paralysie du bras droit. Violentes douleurs dans la moitié gauche de la tête. Aucun ralentissement du pouls ; pas de stase papillaire. L'hémiplégie droite devient complète dix jours plus tard. Troubles de la parole et de la déglutition, vomissements, affaiblissement progressif, mort.

L'*autopsie* décèle une actinomycose du poumon, et de plus, un abcès multiloculaire actinomycotique du volume d'une pomme dans l'écorce du tiers supérieur des circonvolutions ascendantes frontale et pariétale, ainsi qu'un petit foyer de granulations actinomycotiques dans l'écorce du cervelet.

Cas XI, observé par Keller (1). — Femme de 40 ans ; pleurésie antérieure. Un an après, abcès actinomycotique au niveau de la sixième côte droite et de la onzième côte gauche. Curettage, guérison pendant deux ans, puis apparition de faiblesse dans le bras gauche, convulsions, paralysie consécutive dans la jambe gauche et la face du même côté. Vomissements. La malade tombe dans le coma. Trépanation au niveau de la partie moyenne de la pariétale ascendante droite. Ouverture d'un abcès actinomycotique, contenant les grains caractéristiques. La malade reprit connaissance pendant l'opération. Elle marchait six semaines après. Dix mois plus tard environ, la paralysie réapparut. Seconde trépanation, évacuation de pus. Mort quelques jours plus tard, onze mois après la première apparition de la paralysie.

Autopsie : Cœur, poumons normaux. Le tiers moyen des circonvolutions pariétale et frontale était occupé par une masse volumineuse, comprimant la substance cérébrale et l'ayant envahie sur une épaisseur de deux centimètres ; dans la profondeur, on découvrit un abcès qui n'avait pas été atteint par l'opération.

Cas XII, observé par Van der Stroeten et Lejeune (2). — Le malade, à l'âge de 24 ans, fut atteint d'une actinomycose du maxillaire supérieur gauche qui gagna, malgré plusieurs interventions chirurgicales, le cou et la région claviculaire, Puis survinrent de la dyspnée, de la toux, de l'expectoration abondante et de petites hémopty-

(1) Keller, Trephining in a case of actinomycosis of the brain. *Brit. med. journ.*, 1890, t. I, p. 709.

(2) Van der Stroeten et Lejeune, d'après P. Quenet, Actinomycose du maxillaire supérieur. *Th. de Lyon*, 1895, p. 85.

sies. La maladie envahit la région cervicale postérieure et le dos. Alors survinrent une céphalée violente, des convulsions dans les membres droits, puis une paralysie complète du bras, une parésie de la jambe et de l'aphonie avec conservation de l'intelligence. Mort, un an et demi après le début de la maladie.

A l'*autopsie* on trouva, outre les lésions extérieures constatées pendant la vie, des adhérences pleurales, et dans chaque poumon un abcès anfractueux. Dans le cerveau existait également un abcès volumineux de l'hémisphère gauche. Le pus de ces divers abcès renfermait des grains d'actinomyces.

Cas XIII, observé par Martin (1). — Le malade, âgé de 38 ans, traité tout d'abord pour un phlegmon de la région sternale, fut atteint au bout de peu de temps de symptômes de tuberculose pulmonaire ; trois semaines plus tard il expirait avec des signes de méningite tuberculeuse.

A l'autopsie on trouva une actinomycose pulmonaire , sternale, costale, ainsi qu'une bronchite suppurée et une pneumonie lobulaire du côté droit ; cirrhose hépatique légère. Les méninges étaient adhérentes aux circonvolutions. Tout l'encéphale était œdématié. Dans le lobe occipital gauche on trouva trois abcès, chacun ayant environ la taille d'une châtaigne. Leur contenu était formé par un pus épais et fétide. Quoiqu'environnés d'une membrane pyogénique, ils communiquaient entre eux. Ils occupaient la substance blanche du lobe, en empiétant sur l'écorce. Pas d'hydrocéphalie. Légère plaque hyperémique à la partie médiane du lobe frontal droit. Des coupes du cerveau faites à la marge des abcès montrèrent qu'ils étaient bien séparés des parties environnantes ; cependant leurs parois étaient infiltrées de petites cellules rondes et on arrivait très vite au tissu nerveux normal. Dans la substance cérébrale environnante les vaisseaux étaient dilatés et présentaient des amas de leucocytes dans leurs gaines lymphatiques. Les cellules de la névroglie étaient gonflées. L'actinomycose fut décelée au microscope.

Cas XIV, observé par Martin. — Le malade, âgé de 16 ans, était atteint depuis plusieurs mois d'une suppuration chronique de la région interne de la jambe lorsque survinrent des accidents analogues du côté droit du thorax. Deux mois plus tard, hémiplégie subite avec maux de tête et vomissements. Paralysie faciale du même côté. Névrite optique bilatérale. Mort.

On reconnut *à l'autopsie* qu'il s'agissait d'une actinomycose du poumon droit et de la paroi thoracique, ayant amené des métastases actinomycotiques dans la cuisse droite, dans les reins et dans l'hémisphère droit du cerveau. Celui-ci était augmenté de volume ; les méninges présentaient une transparence verdâtre au

(1) Martin, A report of two cases of actinomycosis of the in brain. *The journal of Pathol. et Bacter.*, Edimb. 1894-1895, III. 78-86.

niveau de la scissure de Rolando ; une incision à cet endroit révéla l'existence d'un abcès de la grosseur d'un œuf d'oie, contenant un pus verdâtre et très épais : tout autour se trouvaient de nombreux foyers de suppuration, variant de la grosseur d'un pois à celle d'une châtaigne.

Cas XV, observé par Poncet (1). — La malade avait été atteinte 5 mois et demi avant son entrée à l'hôpital de vives douleurs au niveau des dents du maxillaire supérieur gauche ; ces dents devinrent mobiles, deux tombèrent même spontanément quelque temps après, un médecin en enleva de nouveau quelques-unes, dont l'une fut accompagnée d'un séquestre du maxillaire supérieur. L'examen de ce fragment osseux, pratiqué par M. Dor, révéla l'existence de l'actinomycose. Curettage et médication iodurée. Amélioration notable, mais passagère. Il se forma bientôt une large perte de substance osseuse comprenant le massif du maxillaire et la moitié gauche du palais; il s'agissait d'une véritable actinomycose térébrante, ressemblant de près à une affection syphilitique tertiaire. La malade quitta le service non guérie et mourut deux semaines plus tard chez elle, en présentant des symptômes de méningite. *Pas d'autopsie.*

Cas XVI, observé par Poncet (2). — Le malade, âgé de 26 ans, entre à la clinique de Poncet huit mois après le début d'une actinomycose du maxillaire inférieur. La maladie s'était annoncée par des maux de dents. Extraction d'une molaire sans succès. Apparition de deux petits abcès au-dessous de l'angle du maxillaire inférieur. Tuméfaction de la joue, nouvelles fistules, trismus, tuméfaction de la fosse temporale. Le diagnostic d'actinomycose, posé par M. Poncet, est confirmé microscopiquement par M. Dor. Sept interventions chirurgicales. Médication iodurée. Amélioration passagère, puis, 12 jours avant la mort, apparition de symptômes cérébraux : agitation, délire, opisthotonos, et, après une amélioration apparente de cinq jours, somnolence, hallucinations, rétention d'urine, convulsions, mort.

A l'autopsie on aperçut entre la dure-mère et le canal vertébral du pus contenant des grains jaunes caractéristiques. Il semblait que cette collection purulente extra-dure-mérienne, qui était située à la partie inférieure de la région dorsale, fût due à une déchirure accidentelle de la dure-mère pendant l'ouverture du canal vertébral. Les vertèbres étaient absolument saines. L'espace sous-dure-mérien était occupé par une vaste collection de pus qui s'étendait depuis le trou occipital jusqu'au sacrum. La moelle paraissait ramollie et se déchi-

(1) Poncet, Actinomycose de la région cervico-faciale droite. *Mercredi médical*, 1895, p. 349.

(2) Poncet, in X. Delore, Actinomycose cérébro-spinale ; méningite suppurée. *Gaz. hebd.*, 1896, p. 496.

rait facilement. La dure-mère était très épaissie, très adhérente à la face postérieure des corps vertébraux, atteinte manifestement de pachyméningite. A l'ouverture du crâne, s'écoula une grande quantité de sérosité louche et rougeâtre. La dure-mère crânienne était saine sur la convexité et sur les fosses temporales. Il y avait du pus infiltré dans les espaces sous-arachnoïdiens, depuis le chiasma optique en avant jusqu'à l'origine de la moelle en arrière : c'était du pus concret, tapissant la dure-mère d'un côté, la pie-mère de l'autre.

Cas XVII, observé par Marchand (1). — Le malade, âgé de 14 ans, avait été soumis à la thoracotomie pour un empyème dont le pus contenait des grains d'actinomyces. Il succomba six mois plus tard.

A l'autopsie, on trouva, outre des lésions pulmonaires et pleurales, de nombreux foyers actinomycotiques dans les corps des vertèbres thoraciques et lombaires. Le ventricule droit du cœur contenait dans sa paroi antérieure un abcès actinomycotique. Un second foyer métastatique de la grandeur d'une noisette fut découvert à la surface de l'hémisphère droit du cerveau au niveau du lobe occipital : ce foyer se trouva être composé, à la section, d'un grand nombre de petites cavités renfermant des grains d'actinomyces.

Cas XVIII, observé par Poncet et Vallas (2). — Malade atteint d'actinomycose temporo-maxillaire chez lequel l'apparition d'accidents nerveux (somnolence, vomissements) laissa supposer une lésion cérébrale, probablement aussi de nature actinomycotique. *Pas d'autopsie.*

II

En nous basant sur ces observations, étudions tout d'abord l'**anatomie pathologique** des complications cérébrales de l'actinomycose.

C'est à dessein que nous ne parlons pas de l'actinomycose cérébrale exclusivement, mais des complications cérébrales de cette maladie en général, puisque l'actinomycose se complique fréquemment d'une infection secondaire et que le rôle de l'un et de l'autre de ces facteurs ne peut être établi que bien rarement par l'observation clinique ; nous ne croyons pas être autorisé, à défaut de preuves suffisamment concluantes, à adopter la manière de voir de M. Job, selon laquelle l'actinomyces isolé n'aurait pas de pouvoir pyogène, mais nous sommes convaincu que des infections mixtes se rencontrent dans un certain nombre des cas, et que ces faits ont échappé à la plupart des observateurs, parce qu'on a omis de pratiquer un examen bactériologique complet du pus des abcès soi-disant actinomycotiques.

Il résulte de ces considérations, qu'il est impossible, à l'heure qu'il

(1) Marchand, Actinomycosis. *Berliner klinisch. Wochenscrift*, 1896, n° 15, p. 334.

(2) Poncet, De l'actinomycose humaine à Lyon. *Gaz. hebd.*, 1895, p. 182.

est, de traiter le chapitre de l'actinomycose cérébrale sans tenir compte dans une large mesure de l'importance des infections secondaires.

Celles-ci peuvent se manifester de différentes manières : ou bien l'affection cérébrale est due uniquement à l'infection secondaire sans coopération de l'actinomyces, comme ce fut le cas dans les observations IV et VIII, ou bien il s'agit d'une combinaison de l'actinomyces avec un autre microbe : cette combinaison peut se présenter de deux manières différentes, soit que le pus d'un même abcès ou d'une méningite renferme les deux microorganismes (obs. XVI), soit que ces différents microorganismes provoquent des lésions séparées l'une de l'autre, par exemple, actinomycose des méninges combinée avec un abcès cérébral non actinomycotique (obs. pers. et obs. IX).

Les infections mixtes se rencontrent de préférence dans les cas où l'actinomycose se propage à l'encéphale par contiguïté, tandis que les infections simples, actinomycotiques ou secondaires, se constatent principalement dans les envahissements métastatiques du cerveau.

Les microorganismes rencontrés dans les infections secondaires sont de diverses sortes : dans notre observation personnelle, il s'agissait d'un bacille mince, différent du bacillus subtilis, tandis que M. Dor a trouvé le staphylocoque pyogène.

La situation isolée de l'encéphale pourrait faire admettre que l'actinomycose cérébrale proprement dite ne saurait être qu'une manifestation secondaire de cette maladie : cette opinion semble contredite par l'observation de Bollinger (cas VI) dans lequel il fut impossible de trouver, même à l'autopsie, une porte d'entrée de l'actinomyces ; on serait donc tenté d'admettre que le champignon peut traverser une de ses portes d'entrée habituelles, à savoir la muqueuse du tube digestif ou de l'appareil respiratoire, sans y provoquer une lésion, comme c'est souvent le cas pour le bacille de la tuberculose ; c'est là un fait qui contraste singulièrement avec les données actuelles de la pathologie de l'actinomyces.

Beaucoup plus fréquente du reste que l'actinomycose primitive de l'encéphale est son actinomycose secondaire qui comprend deux formes, une forme métastatique et une forme par envahissement continu.

Si nous ajoutons notre observation personnelle aux quatorze cas recueillis dans la littérature médicale, nous trouvons huit cas d'infection métastatique du cerveau, abstraction faite du cas Bollinger, tandis que la propagation de l'actinomycose dans la boîte crânienne par contiguïté ne compte à son actif que six cas.

La forme métastatique se rencontre principalement dans les cas où l'actinomycose revêt un caractère pyémique, à métastases multiples (cas I, III, IV, VII, VIII, X, XIV, XVII et évent. cas XII) ; dans les cas XI et XIII, le foyer cérébral constituait la seule métastase. La voie empruntée par le parasite pour produire des métastases cérébrales,

est la voie sanguine, et le processus pathologique est celui de toute embolie parasitaire. L'envahissement du système sanguin par l'actinomyces peut donc s'opérer de différentes manières. Dans certains cas, le parasite envahit une veine périphérique (cas I par exemple) pour être transporté ensuite au cœur et de là au poumon ; il se fixe dans l'un de ces organes pour envahir de là la circulation artérielle. Dans d'autres cas, un foyer primitif, situé dans le poumon, peut faire entrer le microorganisme directement dans les veines pulmonaires et dans le cœur gauche : on conçoit dès lors aisément la coïncidence fréquente existant de l'actinomycose pulmonaire et de l'actinomycose cérébrale.

Dans la forme par contiguïté, la voie suivie par le parasite présente un intérêt particulier. Il est d'emblée probable que l'infection pénètre dans la boîte crânienne par l'une de ses ouvertures naturelles. La plus considérable de celles-ci, le trou occipital, est trop éloigné des foyers habituels de l'actinomyces, pour former une porte d'entrée principale : rappelons cependant que le procès pathologique dans le cas V s'étendait surtout dans le voisinage de cette ouverture ; le parasite pourrait donc suivre cette voie, surtout lorsque l'affection actinomycotique s'étend le long de la colonne cervicale. Le trou déchiré postérieur constitue une seconde porte d'entrée, plus importante, car elle est traversée par la veine jugulaire interne : ce vaisseau s'est trouvé atteint d'actinomycose dans les cas I, II et V et il n'est pas impossible que la thrombose rétrograde, constatée dans le cas II, ait contribué à transporter l'actinomycose dans l'intérieur du crâne ; nous n'avons guère besoin d'ajouter que la thrombose actinomycotique de la veine jugulaire interne ou du sinus transverse peut être également une conséquence de l'actinomycose cérébrale, comme on pourrait le supposer dans le cas V. Il est évident que la propagation de l'actinomycose peut s'opérer également par le trou déchiré antérieur, par le trou grand rond ou par le trou ovale : nous ne pouvons cependant citer aucun fait à l'appui de ces suppositions, si ce n'est que dans le cas II on trouva un foyer actinomycotique dans le voisinage immédiat du ganglion de Gasser et dans le sinus caverneux. La porte d'entrée habituelle semble être représentée par la fente sphénoïdale, ouverture de la boîte crânienne la plus proche du siège habituel de l'actinomycose : nous avons déjà exposé comment cette voie a été suivie dans le cas de notre observation personnelle; dans le cas IX, l'autopsie ne fournit pas tous les renseignements que l'on pourrait désirer pour établir avec précision le trajet parcouru par l'infection, toutefois en se rappelant qu'il existait des abcès actinomycotiques dans les deux orbites, et en tenant compte du fait que l'autopsie révéla l'existence d'un tissu gélatineux, évidemment actinomycotique, s'étendant entre ceux-ci et la selleturcique, on peut admettre que le parasite a envahi l'intérieur du crâne au travers des deux fentes sphénoïdales ; dans le cas XV on

ne fit pas d'autopsie : nous avons tout lieu cependant de supposer que l'intérieur de la boîte crânienne a été ici aussi envahi par cette voie ; dans le cas XVI le processus actinomycotique avait occupé la fosse temporale et amené la destruction du muscle temporal ; on trouva en outre à l'autopsie un envahissement des méninges de la base du crâne depuis le chiasma optique en arrière : ces faits s'expliqueraient facilement en admettant la propagation de l'infection dans l'intérieur du crâne à travers la fente sphénoïdale. Evidemment du reste, cette voie sera surtout suivie dans les cas d'actinomycose du maxillaire supérieur, l'actinomycose mandibulaire s'étendant de préférence vers la région cervicale : notre cas forme exception à cette règle secondaire et rappelle sous ce rapport un cas communiqué par Lunow (1) dans lequel une actinomycose du maxillaire inférieur se propagea, non seulement au cou, mais encore à l'arc zygomatique. Ajoutons que si, dans tous les cas que nous venons de rappeler, la propagation de l'actinomycose s'est opérée le long des nerfs et des vaisseaux sanguins dans les espaces du tissu conjonctif, le parasite direct peut également se frayer un chemin à travers les os : c'est ainsi que, dans le cas II, l'actinomycose attaqua la base du crâne pour former, après sa perforation, des foyers à la surface externe de la dure-mère ; dans le cas XV l'infection actinomycotique amena même la nécrose du maxillaire supérieur et de la partie attenante de l'os palatin.

L'actinomycose de l'encéphale revêt les caractères de méningite ou d'encéphalite.

La méningite actinomycotique peut se présenter sous des formes diverses. Tantôt il s'agit d'une pachyméningite localisée, caractérisée par une infiltration de la dure-mère et la formation de membranes fibrineuses adhérentes à celles-ci. Dans d'autres cas, ou en d'autres endroits chez le même sujet, on constate la formation d'un tissu gélatineux situé entre la dure-mère et la pie-mère. D'autres fois enfin, il s'agit d'une méningite suppurée typique ; cette dernière forme est sans doute due d'ordinaire aux infections secondaires : dans le cas VIII la méningite et l'abcès cérébral représentent évidemment des métastases pyémiques non actinomycotiques ; dans le cas IV, l'auteur attribue la méningite purulente à une otite moyenne n'ayant aucun rapport avec l'actinomycose : il est regrettable que le résultat de l'autopsie n'ait pas été complété par des recherches bactériologiques. Il ressort des considérations émises plus haut, que la méningite par contiguïté se répandra de préférence à la base du cerveau : elle paraît être plus strictement localisée dans les cas d'infection actinomycotique pure, tandis qu'elle tend à la généralisation dans les infections mixtes.

(1) LUNOW, *Beitrag zur Diagnose und Therapie der Actinomykose.* I. D. zu Kœnigsberg, 1889.

L'encéphalite actinomycotique se présente sous deux formes : il s'agit soit d'un tissu gélatineux de couleur grisâtre contenant des grains d'un jaune plus ou moins prononcé, soit d'une poche d'abcès dont le pus renferme ces grains d'actinomyces; ces deux formes peuvent se trouver réunies, et il est probable, que la première représente la réaction primitive de la substance cérébrale à la présence du champignon, la suppuration constituant simplement une étape plus avancée de l'affection : nous croyons donc, tout en insistant sur l'importance des infections secondaires dont l'actinomycose cérébrale, qu'il ne serait point justifié de leur attribuer toute suppuration rencontrée au cours de l'actinomycose. La question du pouvoir pyogène de l'actinomyces ne pourra du reste être tranchée que par des examens bactériologiques complets, négligés jusqu'à présent dans la plupart des cas d'actinomycose cérébrale. L'analyse bactériologique faite dans notre cas par M. Tavel a précisé l'absence de tout autre microbe cultivable dans les échantillons de pus, renfermant l'actinomyces : ce fait apporte à n'en pas douter un sérieux appoint à l'opinion que nous venons d'émettre. D'autre part, la forme néoplasique pure de l'actinomycose a été observée par Bollinger (obs. VI), dans un cas où la tumeur constituait une masse rappelant les caractères d'un myxome. Cette forme n'a rien d'étonnant puisque, chez le bœuf, l'actinomycose se présente généralement sous l'aspect d'un néoplasme et non d'une affection suppurative. Les deux cas observés par M. Ponfick se rangent également dans ce groupe, puisqu'on trouva à l'autopsie un tissu gélatineux, mais non du pus. Dans les observations X et XI, il s'agissait, d'après la description des auteurs, d'une forme mixte, revêtant en partie les caractères d'un néoplasme et en partie ceux d'un abcès. Outre cette distinction entre un type néoplasique et un type suppuratif, Job établit, avec Rochet, la distinction entre une forme localisée et une forme diffuse, dont il réclame la première pour le cerveau et le cervelet, tandis que la seconde se rencontrerait, selon cet auteur, de préférence au niveau de la moelle, du bulbe et de la protubérance : nous croyons, à en juger d'après les cas observés jusqu'à présent, que la forme diffuse doit rentrer plutôt dans le domaine de la méningite et non pas dans celui de l'encéphalite actinomycotique proprement dite : si l'on rencontre dans ces cas des lésions superficielles de l'encéphale même, il s'agit plutôt d'une conséquence de la méningite que d'une lésion primitive.

Il résulte de ces considérations que nous devons considérer l'actinomycose de l'encéphale comme une affection de préférence limitée, mais souvent multiple de cet organe; il en est d'elle comme de la tuberculose du cerveau : dans les deux cas, la substance cérébrale est le siège des foyers localisés, tandis que les méninges représentent l'organe par lequel s'opèrent la propagation et la généralisation de l'infection.

Il nous reste encore à parler des caractères histologiques de l'actinomycose du cerveau et de ses enveloppes.

N'ayant pas eu l'occasion de faire des recherches nous-même à ce sujet, nous nous contenterons de relater les conclusions auxquelles sont arrivés Fischer (1) et Dor.

Le premier de ces auteurs examina les pièces anatomiques provenant du cas de Moosbrugger. Voici ce qu'il en dit : « La première modification des tissus qui s'opère dans le voisinage des grains actinomycotiques est constituée principalement par une émigration inflammatoire des cellules, amenant une accumulation de cellules lymphoïdes, pour la plupart mono-nucléaires. Puis on constate, dans une partie des nodules du moins, une prolifération des grains du parasite, de sorte qu'on en trouve un nombre plus ou moins grand englobés dans un amas de cellules formant une espèce de tubercule. Dans les tubercules de grande dimension, les grains actinomycotiques se trouvent situés dans la périphérie : on dirait, qu'ils ne trouvent pas assez de nourriture au centre. Tôt ou tard, dans la plupart des cas probablement à l'époque où les tubercules sont encore petits, le tissu environnant commence à proliférer. Cette prolifération paraît interverser tout d'abord les vaisseaux, dont la paroi s'épaissit, s'enrichit de noyaux et présente des figures karyokinétiques. Puis survient une prolifération des autres tissus, notamment, dans le cerveau, de l'adventice des vaisseaux et de la névroglie. La prolifération de ces cellules, combinée avec la néoformation de vaisseaux, donne naissance à un tissu embryonnaire richement vascularisé, lequel entoure et pénètre de tous les côtés les amas globo-cellulaires décrits plus haut. Ces tubercules sont remplacés enfin en partie ou complètement, par le tissu embryonnaire, qui se transforme au bout de quelque temps en tissu conjonctif. La dégénérescence graisseuse, cependant, dont une partie des cellules du tissu embryonnaire est frappée, fait supposer que ces cellules périssent, au moins en partie. »

Dans le cas de Dor, où l'infection actinomycotique portait surtout sur la moelle, « la pie-mère était augmentée de volume, infiltrée par une masse considérable de globules blancs, et toute la substance blanche en contact avec elle était dans un état de désintégration très avancée. Les vaisseaux étaient remarquablement sains,et ce caractère permettait de différencier nettement les lésions de celles d'une méningite tuberculeuse. Le canal épendymaire et la substance grise qui l'entoure étaient également indemnes, ce qui était à prévoir puisqu'il n'y avait pas de pus dans le quatrième ventricule. Tout autour de la pie-mère se trouvait une couche très épaisse de pus que la

(1) E. Fischer, *Beitrag zur Kenntniss der aktinomykotischen Granulationen und der Histologie aktinomykotischer Herde im Gehirn und seinen Hæuten*. I. D. zu Tubingen, 1887.

dure-mère limitait de toutes parts, étant elle-même atteinte de pachyméningite très nette quoique moins développée que dans le mal de Pott. Les racines des nerfs rachidiens présentaient des lésions très évidentes. Dans la substance grise, entre la corne antérieure et la corne postérieure, et à une certaine distance du canal épendymaire se trouvait un petit foyer de désintégration où il fut impossible d'y trouver d'autres organismes pathogènes que des staphylocoques ».

III

Il ressort des considérations que nous venons de présenter sur l'anatomie pathologique de l'actinomycose encéphalique qu'elle ne saurait présenter un TABLEAU CLINIQUE précis : le fait qu'il s'agit souvent d'infections mixtes rend même impossible d'ordinaire d'apprécier avec certitude la part des symptômes qui revient au processus actinomycotique proprement dit.

Dans certains cas, aucun symptôme ne trahit l'envahissement de l'encéphale. C'est ainsi que, dans les cas I, II, III, IV et V, rien n'eût pu faire supposer une affection cérébrale. Dans le cas VIII, les symptômes cérébraux étaient accompagnés des manifestations d'une pyémie généralisée : il s'agissait du reste, chez ce malade, d'une méningite non actinomycotique.

Dans les cas VI, VII, IX, X, XI, XII, XIII, XIV, XV, XVI, et dans notre cas personnel il existait des symptômes permettant de diagnostiquer une affection cérébrale.

Nous allons essayer de les analyser brièvement, sans avoir la prétention de donner une symptomatologie complète ou d'établir des signes caractéristiques pour l'actinomycose du cerveau et de ses enveloppes.

Les symptômes généraux ne présentent rien de bien particulier. La céphalalgie n'est pas mentionnée dans plusieurs cas, tandis qu'elle atteignit une extrême violence dans l'observation de Bollinger : elle peut résulter de différentes causes, soit d'une augmentation de la tension encéphalique à la suite d'une hydrocéphalie ventriculaire, soit de la présence d'un abcès, soit d'une méningite circonscrite, comme l'admettent Orlow et Job. Les vomissements constituent également un symptôme inconstant, tout en ayant été observés fréquemment. Bollinger et Orlow ont noté des pertes de connaissance passagères. Dans plusieurs cas, un état comateux précéda la mort de quelque temps. Le ralentissement du pouls ne fut observé dans aucun des cas. La papillite du nerf optique est rapportée par Bollinger, ainsi que par Martin.

Quant aux symptômes de foyer, il est évident qu'ils peuvent être de la plus grande diversité et nous devrions répéter ici toute la pathologie de l'écorce cérébrale pour épuiser la liste des différentes éven-

tualités que l'on peut rencontrer au cours de l'encéphalite actinomycotique : nous nous bornerons donc à récapituler succinctement les manifestations de cet ordre observées chez les dix-huit malades qui font la base de notre étude.

Dans les cas VII, X, XI, XII, XIV, les symptômes observés indiquaient une affection de la zone psychomotrice. Chez tous les cinq on fut en présence, à un moment donné, d'une hémiplégie plus ou moins complète. Il nous paraît important d'établir combien de temps avant la terminaison fatale ce symptôme a pu être constaté. Dans le cas VII, nous n'avons pas de renseignements sur ce point ; le malade fut admis à l'hôpital atteint d'une hémiplégie gauche, et dans un état de somnolence ; la mort survint rapidement. Dans l'observation X, la paralysie fut précédée de symptômes irritatifs, épilepsie jacksonienne typique, localisée aux muscles de l'avant-bras droit et de la face ; la paralysie du bras commença quatre semaines environ après l'apparition de cette épilepsie, c'est-à-dire sept semaines avant la mort ; six jours plus tard, l'hémiplégie devint complète. Dans le cas XI, on fut en présence également d'une paralysie d'un bras, s'étendant ensuite à tout le côté atteint : contrairement à ce qui a été observé dans le cas X, les symptômes de paralysie précédèrent ici les manifestations convulsives ; la durée de la maladie, à partir de l'apparition de la paralysie, fut de 11 mois environ. Dans le cas XII, l'envahissement de la zone motrice de l'écorce cérébrale se manifesta en premier lieu par l'apparition d'une épilepsie jacksonienne localisée au bras droit ; celle-ci fut suivie d'une paralysie de ce bras et d'une parésie de la jambe ; nous ne sommes pas renseigné dans ce cas sur le temps qui sépara le début de la paralysie de la fin de la maladie. Dans le cas XIV enfin, le malade fut frappé d'une hémiplégie subite un mois environ avant sa mort. Il résulte de ces données que la paralysie commença dans trois cas par frapper un seul membre, toujours le bras : dans ces trois cas, elle fut accompagnée d'une épilepsie jacksonienne ; chez tous ces malades, l'hémiplégie devint plus ou moins complète au bout d'un temps relativement court (quelques jours ou semaines) ; dans les deux autres cas, dont l'un ne fut observé qu'incomplètement, il y eut hémiplégie sans symptômes convulsifs. Le nombre d'observations n'est en somme pas assez grand, pour en tirer des conclusions définitives : nous tenons toutefois à noter, que le seul malade (abstraction faite du cas VII, qui n'est rapporté qu'insuffisamment) chez lequel il ne se produisit pas de manifestations convulsives, est celui qui fut atteint d'une hémiplégie subite et complète, tandis que l'épilepsie jacksonienne ne fit défaut dans aucun des trois cas où la paralysie apparut lentement en débutant par une monoplégie du bras. La durée de ces symptômes moteurs varia entre quelques semaines et onze mois : ce dernier chiffre est plutôt exceptionnel : il concerne la malade de M. Keller, chez laquelle une intervention chirurgicale avait amené une guérison passagère, qui se

maintint pendant huit mois ; dans les autres cas l'apparition de la paralysie fut suivie de mort au bout d'un temps beaucoup plus court. Dans deux cas (cas IX et observation personnelle) il fut aisé de déterminer l'endroit de la lésion, grâce à l'apparition d'une aphasie ; ajoutons cependant que, dans le premier de ces cas, l'appréciation exacte de ces symptômes fut gênée par la coexistence d'une affection otitique, et que, chez notre malade, les symptômes n'étaient pas assez précis pour permettre d'affirmer la présence d'un abcès cérébral. Cet abcès n'était pas, du reste comme nous l'avons précisé plus haut, de nature actinomycotique proprement dite.

Ajoutons que la méningite actinomycotique n'a été observée, dans aucun cas, à l'état de pureté ; si nous prenons toutefois en considération le fait que, dans plusieurs cas (I, II, III, V), les malades ne présentèrent aucun signe caractéristique de méningite, bien que l'autopsie ait démontré des lésions actinomycotiques plus ou moins étendues des méninges, nous pouvons en conclure que la méningite actinomycotique peut passer pour ainsi dire inaperçue aussi longtemps qu'elle n'est pas compliquée.

IV

Le **pronostic** des complications intra-crâniennes de l'actinomycose est essentiellement défavorable, tous les malades observés jusqu'à ce jour ayant succombé : cela n'a rien qui doive surprendre, ces complications, lorsqu'elles se font par contiguïté, ayant généralement pour base une affection actinomycotique de la région cervico-faciale très avancée et d'autre part la forme métastatique étant souvent l'expression terminale d'une infection actinomycotique généralisée.

D'ordinaire même l'évolution est très rapide, et les malades succombent dans les premiers mois qui suivent le début des symptômes intra-crâniens.

V

Il y aurait lieu, en face de ce pronostic défavorable, de se demander, s'il n'est pas superflu de parler de **traitement**. Nous croyons au contraire que les observations publiées jusqu'à ce jour sont de nature à nous donner quelques indications utiles sur la voie thérapeutique à suivre dans les cas où un malade atteint d'actinomycose présente des symptômes cérébraux.

Aussi longtemps que les manifestations cérébrales ne permettent pas de fixer le siège de la lésion, on administrera l'iodure de potassium à hautes doses : nous avons déjà fait pressentir que nous ne partagions pas l'optimisme de quelques-uns à l'égard de l'action thérapeutique de la médication iodurée dans l'actinomycose, mais les observations faites sur notre malade nous engagent cependant à lui

reconnaître une efficacité assez sensible pour pouvoir en recommander l'administration dans tous les cas.

L'intervention chirurgicale s'imposera dès qu'on aura pu déterminer avec la sûreté nécessaire le foyer atteint. Malheureusement, ici la simple ouverture d'un abcès ne présente pas les mêmes chances de guérison que l'ouverture d'un abcès cérébral d'autre origine, car la membrane pyogène, qui renferme généralement les éléments de la cicatrisation définitive, contient dans l'actinomycose le germe même de la propagation du mal. Toute intervention est donc incomplète avant la destruction entière du tissu contenant le redoutable parasite. La curette, instrument précieux pour le traitement de l'actinomycose des autres parties du corps, devient un outil dangereux dans la substance cérébrale. On sera donc obligé de procéder à la destruction par des agents chimiques ou par le thermocautère de la couche qui entoure l'abcès, si l'extirpation totale du foyer actinomycotique n'est pas possible. Les expériences faites, récemment encore, à la clinique de Wœlfler et suivant lesquelles la guérison des abcès actinomycotiques pourrait être obtenue au moyen de la médication iodurée associée à la simple ouverture des collections, sembleraient pouvoir dispenser de ces mesures énergiques. Nous croyons toutefois que la cautérisation énergique de leur paroi ne saurait être superflue, puisque l'action de l'iodure est très passagère et ne semble point empêcher les récidives dans les points où le tissu malade n'a pas été détruit par des moyens chirurgicaux. Nous ne nous dissimulons point du reste qu'un résultat favorable ne pourra être obtenu que sur un très petit nombre de malades et que l'apparition de manifestations cérébrales marquera, dans la plupart des cas, la dernière étape de la maladie, aussi longtemps que nous ne posséderons pas de spécifique d'un effet plus durable contre l'actinomycose, que l'iodure de potassium.

XI.— Un cas d'ablation de tumeur encéphalique, suivie de guérison opératoire et fonctionnelle (*Mareau*).

Les observations d'exérèse de tumeur encéphalique, avec guérison opératoire et fonctionnelle, sont suffisamment rares pour que je croie devoir ajouter celle qui va suivre au très petit nombre de celles qui ont été publiées jusqu'à ce jour (1).

*
* *

Mme X..., âgée de 62 ans, dont les antécédents héréditaires n'offrent rien de particulier, n'a jamais eu d'enfants. Elle n'a été réglée qu'une seule fois vers l'âge de 16 ans. Elle ne présente aucun stigmate de syphilis.

La maladie remonte à une douzaine d'années. Elle débuta par de violentes migraines, qui duraient quelquefois plusieurs jours, et furent bientôt suivies de crampes douloureuses dans les orteils du pied droit, ainsi que de tremblement épileptoïde de la jambe. Ces accidents, qui revenaient par accès, devinrent de plus en plus fréquents et envahirent rapidement tout le membre inférieur. En même temps apparut à la partie supérieure de la région pariétale gauche une saillie diffuse et dure.

Malgré l'absence de tout antécédent syphilitique appréciable, un traitement spécifique fut institué et suivi longtemps : il n'amena aucun résultat et, les douleurs augmentant, les crises épileptoïdes devenant plus fréquentes et plus intenses, la malade se décida à une intervention chirurgicale.

Une couronne de trépan fut appliquée sur la région pariétale gauche, un peu en arrière du bregma, au niveau de la saillie osseuse ; on trouva, au centre de l'os considérablement épaissi, des tractus fibreux aboutissant à une sorte de pédicule qui passait à travers un orifice de la table interne et s'insérait sur la dure-mère ; la production fibreuse fut sectionnée au ras de celle-ci.

Aucun résultat appréciable.

Bientôt, au contraire, les crises épileptoïdes gagnèrent le bras puis la face et devinrent violentes au point de jeter la malade hors de son lit ; elles débutaient par le membre inférieur droit, commençant au petit orteil, gagnant ensuite la jambe et la cuisse ; au membre supérieur, elles commençaient par le petit doigt et ne dépassaient pas l'épaule ; elles étaient toujours annoncées à la malade par une

(1) Voir à ce sujet, CHIPAULT, Le traitement chirurgical des tumeurs de l'encéphale. *Travaux de neurologie chirurgicale*, 1re année, p. 94.

aura, sensation particulière et douloureuse de chaleur dans le petit orteil ou le petit doigt.

En 1895, nouvelle intervention : trois couronnes de trépan sont appliquées, de façon à faire une assez large ouverture : la paroi crânienne présentait plus d'un centimètre d'épaisseur ; la dure-mère fut

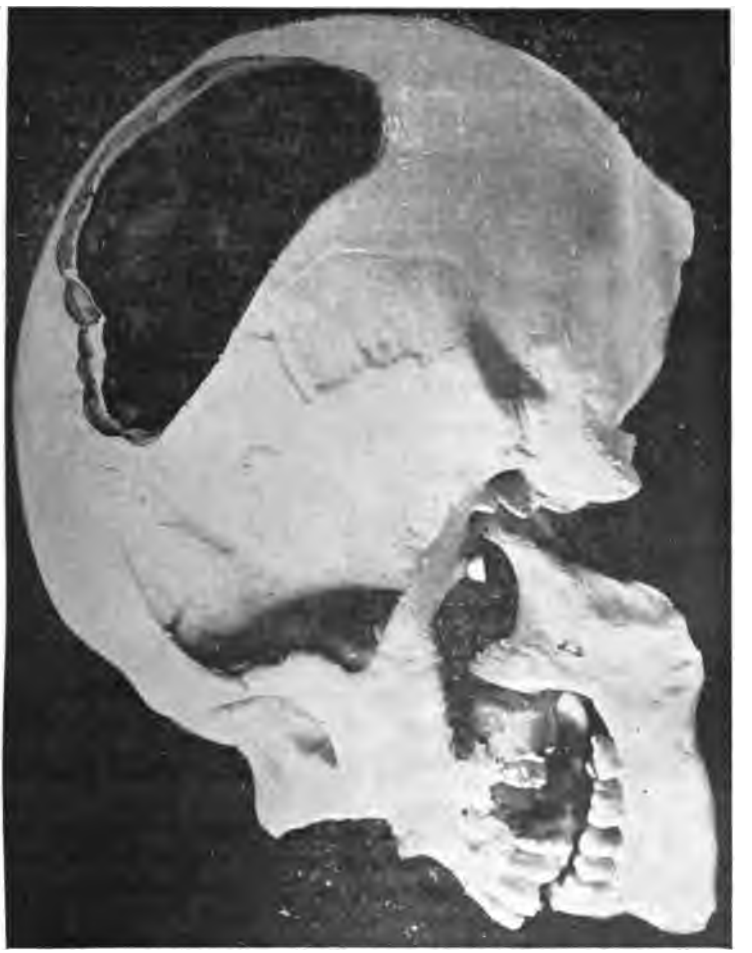

FIG. 39. — Ablation de tumeur encéphalique suivie de guérison : étendue de la perte de substance osseuse reportée sur un crâne.

incisée ; les circonvolutions étaient légèrement aplaties mais absolument saines, avec leurs battements normaux, et sans aucune adhérence avec leur enveloppe extérieure.

Amélioration notable pendant quelques mois, puis nouvelles crises

épileptoïdes, qui furent suivies bientôt de vertiges, de perte de mémoire, d'aphonie intermittente, d'un affaiblissement de toutes les facultés intellectuelles et aboutirent à une hémiplégie complète.

La malade se décida à entrer à l'hôpital pour subir une dernière opération.

A cette date, 10 janvier 1896, son état était le suivant. Appareils digestif, respiratoire, circulatoire, urinaire, sans trouble sérieux. Sommeil assez bon. Céphalées violentes et intermittentes. Les facultés intellectuelles sont très affaiblies : Mme X..., qui était autrefois très intelligente, est le plus souvent dans un état d'hébétude complet ; elle ne peut soutenir une conversation : dès qu'elle veut parler, elle est arrêtée au milieu de sa phrase, ne pouvant plus trouver le mot

FIG. 10. — Ablation de tumeur encéphalique suivie de guérison : la tumeur enlevée, face externe.

qui exprime sa pensée, et, après quelques efforts pénibles et infructueux, elle oublie complètement ce qu'elle voulait dire. Sa mémoire est très infidèle : elle n'a que des souvenirs vagues de sa vie passée et quelques minutes suffisent pour qu'elle oublie ce qu'elle vient de faire. La bouche est légèrement déviée à droite. Le membre supérieur droit est rapproché du corps, l'avant-bras contracturé en flexion sur le bras, les doigts fléchis dans la paume de la main ; on éprouve une assez grande difficulté à les étendre et ils reprennent aussitôt leur position première ; la sensibilité au froid et à la piqûre est conservée, cependant elle est moins vive et moins prompte à droite qu'à gauche, à la main qu'au bras ; le passage d'un courant électrique intermittent est plus facilement supporté à droite. Le membre inférieur droit est le siège de symptômes analogues à ceux que présente le membre

supérieur : inertie presque complète, diminution de la sensibilité ; la jambe est dans l'extension, le pied dans la flexion ; atrophie musculaire très apparente. Pupilles normales ; le globe oculaire droit est plus saillant que le gauche ; les paupières sont un peu rouges du côté droit ; la vision de l'œil droit est très affaiblie, mais cela, d'après la malade, daterait de son enfance ; le champ visuel, très étendu à gauche, l'est un peu moins à droite. L'ouïe est très bonne. L'odorat semble aboli, la malade ne percevant pas les odeurs. La sensibilité gustative est diminuée.

Il existe, à la partie supérieure de la région pariétale gauche, une saillie assez volumineuse, diffuse, dépassant un peu la suture sagittale ; au centre de cette saillie on remarque une dépression large comme une pièce de 5 francs, située exactement à 2 centimètres en arrière du bregma et à 2 centimètres en dehors de la ligne sagit-

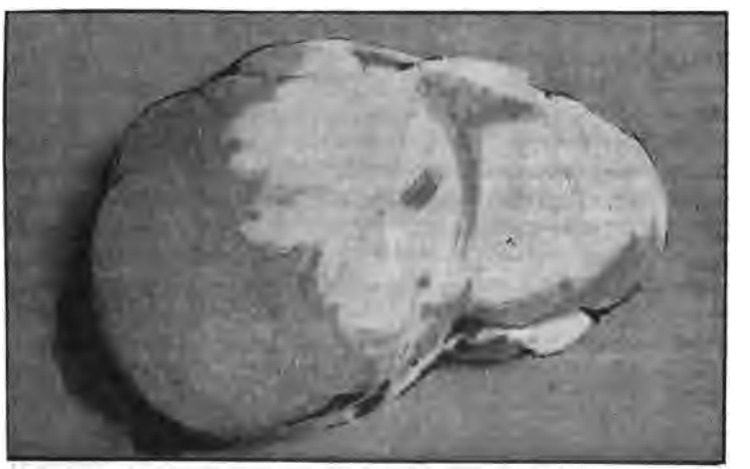

Fig. 41. — Ablation de tumeur encéphalique suivie de guérison : la tumeur enlevée, face interne.

tale, c'est-à-dire au niveau du sommet des circonvolutions rolandiques : elle est le fait de l'ancienne trépanation, dont on sent très bien au toucher les bords saillants ; une cicatrice cutanée, curviligne, indique la taille du lambeau.

Le 16 janvier 1896, opération. La malade est endormie au chloroforme. Incision cutanée en forme de ∩. Le cuir chevelu et les tissus sous-jacents sont décollés, facilement sur les parties osseuses, un peu plus difficilement au niveau du tissu fibreux qui ferme l'ancienne ouverture. Quelques pinces hémostatiques arrêtent l'écoulement du sang. Une couronne de trépan de 20 millimètres est appliquée : l'ouverture ainsi pratiquée est réunie à l'ancien orifice au moyen de

la pince-trépan de Farabeuf, et le tout agrandi peu à peu avec la pince-gouge et la pince-trépan de façon à obtenir une brèche de 12 cent. sur 7, à grand diamètre antéro-postérieur, s'étendant jusqu'au sinus longitudinal qui est ménagé ; on constate que les parois osseuses sont très dures, et au moins, doublées d'épaisseur. La dure-mère, fortement adhérente au niveau de l'ancienne résection, est incisée crucialement et écartée. On aperçoit nettement alors la surface du cerveau, animée de battements à sa partie antérieure, mais immobile en arrière où elle est d'autre part particulièrement dure et blanche. Un examen attentif permet de reconnaître qu'il s'agit d'un néoplasme à contours bien limités, de niveau avec

FIG. 42. — Ablation de tumeur encéphalique suivie de guérison : dépression correspondant à la résection osseuse ; photographie faite 6 mois après l'opération.

les circonvolutions voisines. Ses bords sont isolés à l'aide d'une spatule, puis le doigt promené tout autour arrive à le décoller, et, enfin, à l'énucléer complètement, sans efforts et presque sans effusion de sang. C'est une tumeur de coloration blanc rosé, de surface légèrement bosselée, mesurant 7 cent. sur 5, et pesant 80 grammes ; elle laisse dans l'hémisphère une profonde excavation au fond de laquelle on aperçoit la substance cérébrale légèrement diffluente et saignante. Les lambeaux de dure-mère sont abandonnés à eux-mêmes. Une

mèche de gaze iodoformée est placée dans l'angle postérieur de la plaie et le cuir chevelu suturé. Pansement antiseptique à l'iodoforme.

Durée de l'opération : une heure.

Après l'opération, menace de syncope ; injection d'éther ; tractions de la langue ; injection de sérum artificiel, un litre.

Dans la journée, la malade revient à elle et, le soir même, elle peut répondre aux questions qu'on lui adresse.

Le lendemain, l'état est très satisfaisant.

Le 23 janvier, on fait le premier pansement ; la plaie est en très bon état et le cuir chevelu fortement déprimé. Le 28 janvier, on enlève les fils et, le 29, le tampon de gaze iodoformée. Ce jour-là, pour la première fois, la malade peut soulever sa jambe droite, ce qu'elle ne

Fig. 43. — Ablation de tumeur encéphalique suivie de guérison ; la malade photographiée 9 mois après l'opération.

pouvait plus faire avant l'opération. Elle n'éprouve plus le moindre embarras de la parole ; son intelligence est très nette ; elle ne souffre plus.

Elle sort de l'hôpital le 15 février, s'appuyant sur le bras d'une amie.

Aujourd'hui, septembre 1897, neuf mois après l'opération, elle se porte parfaitement bien. Très amaigrie avant l'intervention, elle a pris depuis un embonpoint étonnant. Elle n'éprouve plus aucune douleur. Elle n'a plus de contractures. Elle marche bien, tout en fauchant comme une vieille hémiplégique, et se sert de sa main,

quoique assez inhabilement. L'activité cérébrale est absolument normale.

*
* *

Je n'ajouterai à cette observation que de très brefs commentaires.

1° *Au point de vue opératoire*, a) je me suis servi de l'instrumentation classique ; la pince-gouge de Farabeuf, d'un maniement facile, m'a permis d'agrandir rapidement et de régulariser la brèche commencée avec le trépan et la pince emporte-pièce : à défaut du matériel perfectionné de Doyen, ces instruments me paraissent excellents et susceptibles de parer à toutes les éventualités.

b) J'aurais peut-être dû pratiquer, comme le conseillent certains chirurgiens, l'opération en deux temps ; en effet, malgré sa durée relativement courte et l'absence d'hémorrhagie, la malade se trouvait, lorsqu'elle fut terminée, dans un état comateux très alarmant : je suis convaincu qu'elle n'a dû son salut qu'à l'abondante injection de sérum artificiel qui lui fut faite peu de temps après.

2° *Au point de vue fonctionnel*, la perfection du résultat obtenu, sur laquelle je ne reviens pas, classe mon intervention parmi les exérèses de tumeur encéphalique les plus favorables qui aient été publiées ; l'âge avancé de l'opérée, qui a près de 63 ans, ajoute, à n'en pas douter, un élément d'intérêt de plus à cet exceptionnel succès.

DEUXIÈME PARTIE

RACHIS ET MOELLE

XII.—Les déviations rachidiennes symptomatiques de lipomes paravertébraux (*Secheyron*).

Chez une malade que nous avons récemment observée, et pour laquelle tous les symptômes plaidaient en faveur d'une tuberculose vertébrale, nous avons eu, au cours de l'intervention entreprise, le plaisir de tomber sur un lipome paravertébral, singulièrement plus bénin et de guérir d'emblée notre opérée.

Nous croyons devoir consigner ici les remarques que ce fait nous a suggérées.

Nous n'avons point du reste l'intention de refaire l'histoire complète du lipome dorso-lombaire habituel. D'un volume souvent considérable, il n'est ni rare, ni difficile à diagnostiquer; sa superficialité avec pédiculisation plus ou moins accentuée; sa forme lobulaire, sa consistance spéciale le font reconnaître sans hésitation. Il n'a rien de commun avec la variété spéciale et trompeuse que nous allons étudier ici.

*
* *

Cette variété pourrait être désignée du nom de *lipome paravertébral à symptômes vertébraux.*

*
* *

Elle comprend les cas où se réunissent divers symptômes susceptibles de tromper le clinicien, et dont les deux principaux, intrinsèques à la tumeur, sont les suivants :

a) *Pseudo-fluctuation.* — Elle n'est pas spéciale aux lipomes de cette région. En tous les points du corps, la consistance spéciale de certains lipomes les fait prendre pour des tumeurs liquides. Les exemples de cette erreur abondent dans la littérature médicale et Gosselin aimait à mettre en garde contre elle l'esprit de ses élèves.

b) Siège profond. — Dans la région qui nous occupe, les lipomes profonds prennent naissance, soit sous l'aponévrose dorso-lombaire, soit dans le thorax et l'abdomen. Ils saillent secondairement entre les côtes ou par le triangle de J.-L. Petit. On conçoit qu'alors les brides viennent, comme à plaisir, donner à la masse les caractères d'une tumeur liquide.

Ces deux symptômes, pseudo-fluctuation, siège sous-aponévrotique, exceptionnels pour les lipomes de toutes les régions du corps, le sont également pour les lipomes paravertébraux.

Raison de plus qu'ils en imposent pour une autre affection, beaucoup plus commune, pour un abcès froid.

Ai-je besoin d'ajouter que les causes de confusion s'accumulent si le malade porteur du lipome est un scoliotique, dont les points rachialgiques semblent faire passer au second plan l'intérêt de sa tumeur, si c'est un hystérique, qu'exaspère l'inquiétude causée par la masse qui immobilise son rachis, et parfois même entrave les mouvements de ses membres inférieurs ; si surtout c'est un tuberculeux, héréditaire ou personnel : alors, pour ainsi dire, l'erreur s'impose, à moins que l'attention du chirurgien ne soit tout particulièrement attirée sur sa possibilité.

*
* *

Les observations qui suivent vont nous démontrer qu'il en est bien ainsi.

Citons tout d'abord, en les résumant, deux observations de notre cher maître, M. Gérard-Marchant.

La première est relative à un homme de 33 ans qui, à 28 ans, cinq ans après un violent effort pour soulever une masse très lourde pendant lequel il avait senti dans la fesse gauche un craquement sec, s'aperçut qu'il portait en ce point une légère grosseur, indolente, molle et pseudo-fluctuante. La colonne vertébrale présentait une incurvation inférieure à concavité gauche et une supérieure, de compensation, à concavité opposée ; le malade ne pouvait s'appuyer sur la jambe gauche. Tous les symptômes, sauf la tumeur, disparaissaient dans le décubitus dorsal. L'opération démontra l'existence d'un lipome diffus. Trois semaines plus tard, le malade marchait et la déviation vertébrale avait disparu.

Dans la seconde il s'agissait d'un homme de 53 ans, qui, trois ans avant, avait glissé sur le dos dans un escalier. Il souffrait au point de ne pouvoir être soulagé même par le repos au lit. Les douleurs siégeaient surtout à la partie inférieure de la colonne vertébrale et rendaient si pénibles les mouvements de flexion du rachis qu'il marchait tout d'une pièce et ne pouvait se baisser pour ramasser un objet à terre. Un examen local attentif démontra l'existence d'une tumeur

au niveau de l'apophyse épineuse de la 3e lombaire, un peu à gauche de cette apophyse. Cette tumeur était du volume d'une petite amande, de forme ovalaire, de consistance dure, remarquable surtout par la douleur vive qu'excitait à son niveau la moindre pression. Elle fut enlevée, et la guérison s'ensuivit parfaite.

En somme, dans les deux cas, M. Gérard-Marchant sut, d'emblée, poser le diagnostic et guérir ses malades à la première intervention.

Au contraire, dans une observation publiée par le Dr Madillon de Bordeaux en 1892, et où il s'agissait d'un lipome sous-aponévrotique dorso-lombaire avec déviation vertébrale, le diagnostic ne fut posé qu'après l'insuccès de ponctions successives.

Il en fut de même chez la malade que nous avons observée.

Jeune fille, âgée de 18 ans, elle entre à l'Hôtel-Dieu de Toulouse, salle St-Louis, le 4 mai 1897.

Son père est mort à 45 ans d'une affection de la colonne vertébrale ayant duré un an et demi environ. Sa mère est bien portante. Elle a six frères et sœurs, qui tous sont en parfaite santé.

Son enfance a été bonne. Elle a été réglée à 15 ans, et, depuis, sa menstruation a été assez régulière. Elle avait treize ans, nous dit-elle, lorsque ses parents s'aperçurent qu'elle prenait pendant ses heures d'études une position défectueuse caractérisée par un affaissement de l'épaule droite; on peut penser qu'il s'agissait d'un début de scoliose. Un an plus tard, un médecin, consulté, conseilla du repos, des bains salés et un régime reconstituant. Puis un autre médecin, dont le diagnostic fut sans doute analogue, conseilla la gymnastique, des suspensions par les bras, les bains de mer. Plus tard encore, vers seize ans, un troisième médecin parla de mal de Pott et prescrivit le port d'un corset.

C'est à 17 ans que la malade vint me voir : elle portait à deux travers de doigt et à gauche de la 1re vertèbre lombaire, une tumeur fluctuante, du volume d'une grosse noix, à limites indécises et profonde ; je pensai, moi aussi, qu'il s'agissait d'une collection pottique et je conseillai de continuer le port du corset.

Détail curieux : la malade, dont le père, je le rappelle, avait succombé à une affection vertébrale, vint ce jour-là accompagnée d'une amie porteur, elle aussi, d'un mal de Pott avec collection inguinale.

En février 1897, le Dr Bœrck, de Bergougnac, fit une ponction pour vider le prétendu abcès, mais, n'ayant retiré que quelques gouttes de sang, porta le diagnostic de lipome.

N'ayant pas été averti du résultat de cette exploration, je décidai, au mois de mai suivant, une intervention, sans avoir modifié mon diagnostic primitif que semblait confirmer l'évolution du mal : en effet, à cette date, outre sa scoliose ancienne, à concavité gauche dorsale et concavité droite lombaire, la malade présentait une légère déviation cyphotique de toute la région dorso-lombaire ; elle ne pouvait flé-

chir ni étendre le rachis, et, lorsqu'elle devait ramasser un objet par terre, fléchissait les genoux. La tumeur s'était étendue : elle allait maintenant, sur le côté gauche des lombes, de la XIIe dorsale à la Ve lombaire, et était devenue bilobée, la pression sur un des lobes faisant saillir l'autre : sa consistance était tout à fait analogue à celle d'une collection moyennement tendue : elle paraissait peu mobile latéralement, mais il était possible de lui imprimer quelques déplacements en hauteur. L'état général était très satisfaisant : il n'y avait pas, en particulier, de lésions pulmonaires. Le 8 mai, après désinfection, sous chloroforme, je pratiquai, à deux centimètres à gauche des apophyses épineuses, une incision de quinze centimètres environ, intéressant la peau et le tissu cellulaire. Immédiatement au-dessous, je tombai sur la lésion, que je reconnus d'emblée pour un lipome. Je dus, pour en faire l'ablation, sectionner une bride aponévrotique de deux centimètres de large, très résistante, qui la divisait en deux lobes : la tumeur avait donc été primitivement sous-aponévrotique et n'avait qu'ultérieurement perforé l'aponévrose à ses deux extrémités.

La masse enlevée pesait 307 grammes environ.

La réunion se fit par première intention.

Deux mois plus tard j'eus des nouvelles de la malade : il n'existait plus trace de déviation du rachis, toute gêne avait disparu, et l'état général était aussi parfait que possible.

*
* *

Ces faits nécessitent, croyons-nous, quelques remarques complémentaires sur la pathogénie de la déviation rachidienne, coexistante au lipome, déviation qui peut en être la conséquence directe ou n'existe qu'à l'état de simple coïncidence.

a) En cas de coïncidence, le lipome vient simplement ajouter ses symptômes propres à ceux de la déviation : les commémoratifs, le chloroforme, l'évolution après ablation de la tumeur permettant parfois de soupçonner le caractère indépendant de cette déviation.

b) En effet, s'il y a, du lipome à la déviation, généralement scoliotique, rapport de cause à conséquence, cette déviation disparaît par le simple décubitus dorsal, en tous cas sous le chloroforme et, à plus forte raison, après ablation de la tumeur.

Ces déviations secondaires semblent dues purement et simplement à des contractures des muscles du rachis, au point que l'on pourrait se demander si elles ont bien toujours pour point de départ les douleurs locales provoquées par le lipome et si l'on ne pourrait pas prononcer dans certains cas le nom de contractures hystériques, comme, par exemple, chez notre opérée, qui était véritablement entourée de malades atteints de maux de Pott et se trouvait dès lors soumise à une suggestion latente perpétuelle.

*
* *

Quoi qu'il en soit, la guérison complète paraissant toujours suivre l'ablation du lipome, la nécessité de songer dans certains cas douteux à ce diagnostic difficile, s'impose.

C'est là l'excuse de cette courte étude.

XIII. — L'apophysalgie pottique (*A. Chipault*).

Susceptible de douleurs à distance du foyer par compression radiculaire et de douleurs au niveau du foyer par progression du foyer tuberculeux, le mal de Pott est encore susceptible de provoquer une seconde variété de douleurs localisées, sur lesquelles l'attention n'a pas été jusqu'à présent suffisamment attirée.

Je désignerai cette douleur spéciale du nom d'*apophysalgie pottique*.

*
* *

L'apophysalgie pottique est peu commune ; je ne l'ai rencontrée, bien évidente, que dans deux cas, où elle était du reste tout à fait nette, et jouait, dans la symptomatologie présentée par le malade, un rôle important.

*
* *

Voici tout d'abord mes deux observations :

Obs. I. — Annette L..., de Clamart, m'est amenée de temps en temps, depuis environ deux ans, pour un mal de Pott dorsal moyen en voie d'ankylose.

Ce mal de Pott a débuté à l'âge de 7 ans 1/2. Il paraît avoir été méconnu au début ou pris pour une cyphose rachitique car il a été traité par la gymnastique et le massage. Je n'ai pas besoin de dire quel fâcheux effet eut cette thérapeutique malencontreuse sur l'affection vertébrale : la gibbosité ne tarda pas à s'accentuer et devint très marquée, à peu près aussi volumineuse qu'elle l'est encore aujourd'hui. Les parents menèrent alors la fillette à notre distingué confrère, le Dr Redard, qui la traita, bien entendu, par l'immobilisation : il y a de cela deux ans, à peu près. Au bout de huit mois de ce traitement nouveau et rationnel, l'enfant me fut amenée à la consultation de la Salpêtrière, sur les conseils de la mère d'un autre de mes petits malades à qui j'avais pu considérablement atténuer une gibbosité dorso-lombaire à peu près de même volume que celle présentée par la fillette. Malheureusement, la gibbosité fut irréductible et d'autre part les apophyses, bicuspides et étalées, ne jouaient dans ce cas qu'un rôle trop restreint pour que leur abrasion pût présenter d'intérêt esthétique. Je n'avais donc qu'à continuer le traitement immobilisateur institué par le Dr Redard. A plusieurs reprises je revis la fillette, sans que son état se modifiât, lorsqu'environ trois mois après mon premier examen, elle se plaignit de douleurs au niveau de la gibbosité, si pénibles, que les parents, malgré le soin avec lequel ils maintenaient d'ordinaire le décubitus dorsal exigé,

placèrent la malade sur le côté ; le soulagement fut réel, mais dura seulement quarante-huit heures. Les douleurs avaient repris leur intensité première lorsque je la revis. Croyant que leur cause était la cause banale des douleurs au niveau des foyers pottiques, c'est-à-dire une position défectueuse prise dans l'appareil,je replaçai l'enfant dans le décubitus dorsal, avec les plus grandes précautions. Le résultat fut nul. Aussi, très surpris de cette insistance d'un symptôme qui cède d'ordinaire à l'immobilisation soigneusement faite, fis-je trois jours plus tard l'examen le plus attentif de la région gibbeuse. Il me fut facile de constater que les douleurs, nullement exaspérées par la pression sur la tête de la malade ou sur les apophyses transverses, en somme n'ayant pas pour siège les corps vertébraux, étaient localisées aux apophyses épineuses, qu'à cause de leur disposition bifide, il était facile de saisir entre les doigts, en constatant leur extrême sensibilité et l'absence à leur niveau de lésion tuberculeuse appréciable. Pensant dès lors qu'il s'agissait d'une simple congestion de voisinage analogue à celle que l'on rencontre souvent à plus ou moins grande distance des arthrites tuberculeuses, congestion contre laquelle des injections sous-périostées de quelques gouttes d'une solution phéniquée forte m'avaient dans plusieurs circonstances donné des résultats très satisfaisants, je résolus d'employer ici le même petit moyen. Après avoir désinfecté la peau de la région, je fis, après en avoir émoussé la pointe, pénétrer l'aiguille d'une seringue de Pravaz remplie de solution phéniquée à 1/5, jusqu'au contact de la plus sensible des apophyses explorées, et la fis glisser au ras de cette apophyse d'environ un centimètre, puis, à cette profondeur, et ensuite en retirant l'aiguille, j'injectai une vingtaine de gouttes de la solution. La même manœuvre fut répétée au niveau de trois autres apophyses, une couche de coton hydrophile étendue sur la région et la malade replacée dans le décubitus dorsal. Tout d'abord les souffrances ne parurent pas s'atténuer, mais trois heures environ après les injections, cette atténuation commença à se manifester ; le soir elle était parfaite, et pour la première fois depuis plus de huit jours, l'enfant put dormir toute la nuit, sans être réveillée par ses souffrances. Celles-ci reparurent, du reste, après quatre jours de répit ; une nouvelle séance d'injections en eut raison de nouveau, après les mêmes péripéties. Il en fut ainsi de même, une troisième, puis une quatrième fois ; enfin le soulagement fut durable : depuis sept mois, la fillette, que l'on m'amène de temps en temps à la consultation de la Salpêtrière, garde à nouveau sans souffrir le décubitus dorsal nécessité par son affection.

Obs. II. — Le second cas de mal de Pott dans lequel j'ai constaté l'existence indiscutable d'une apophysalgie m'a été montré il y a environ un an par mon distingué confrère le Dr V...

Il s'agissait d'une jeune femme, de vingt-cinq ans environ, hystérique, atteinte de mal de Pott dorsal moyen avec gibbosité et

crises d'angine de poitrine. L'immobilisation dans un appareil était impossible à cause de l'existence, au niveau de la gibbosité, de douleurs très vives qu'un examen direct me démontra n'avoir leur siège ni dans les corps vertébraux, ni dans la peau que l'on pouvait serrer entre les doigts sans provoquer de protestations, mais au niveau de l'apophyse épineuse la plus saillante, apophyse dont le volume paraissait du reste tout à fait normal. Je fis, séance tenante, par la technique indiquée dans l'observation précédente, une injection phéniquée le long de cette apophyse ; le résultat fut le même : disparition des douleurs au bout de deux ou trois heures.

Les mêmes injections ont été refaites à plusieurs reprises, chez cette malade, avec un résultat analogue : je ne sais s'il a fini par être définitif.

*
* *

En somme, l'apophysalgie pottique, symptôme peu connu et peu fréquent de la tuberculose vertébrale, consiste dans une douleur localisée, continue, exacerbée par le palper, palper qui démontre qu'elle a son siège au niveau d'une ou plusieurs des apophyses correspondant à la gibbosité, et qu'elle ne coïncide avec aucune modification de leur consistance ou de leur volume.

*
* *

La douleur de l'apophysalgie se distingue des douleurs ayant pour cause la propagation de la tuberculose aux parties postérieures des vertèbres par l'intégrité manifeste de celles-ci et des douleurs ayant pour siège les autres éléments de la gibbosité par sa localisation précise : les douleurs ayant pour point de départ le foyer siégeant dans les corps vertébraux sont en effet exaspérées par les pressions suivant l'axe du rachis ainsi que par les pressions sur les apophyses transverses et les douleurs dues à de l'hyperesthésie hystérique surajoutée sont exaspérées par le simple frôlement ou par le pincement de la peau : tous modes d'exploration qui n'exercent aucune influence sur les douleurs de l'apophysalgie.

*
* *

L'apophysalgie est très probablement due à de la congestion osseuse, analogue à celle qui se produit au voisinage de la plupart des foyers de tuberculose ostéo-articulaire.

*
* *

Lorsqu'elle survient dans le cours d'un mal de Pott, elle peut exercer une influence fâcheuse sur son évolution en débilitant le malade, et surtout en rendant très difficile l'immobilisation dans le décubitus dorsal, immobilisation qui joue un rôle de premier ordre dans la thérapeutique rationnelle de cette affection.

*
* *

Dans ces conditions, il est utile de chercher un remède à l'apophyssalgie.

Dans nos deux cas, nous avons réussi à la faire disparaître par l'injection sous le périoste de l'apophyse ou des apophyses douloureuses d'une vingtaine de gouttes d'une solution d'acide phénique à 1/5 déposées le long de leur axe à l'aide d'une seringue de Pravaz, pénétrée d'abord à fond puis retirée lentement ; l'injection ne calme les douleurs qu'au bout de deux ou trois heures ; elles reviennent quatre à cinq jours après pour disparaître définitivement après la troisième ou la quatrième injection.

Disons du reste que Noble Smith a obtenu, il y a deux ou trois ans, de très heureux effets sur les douleurs locales de gibbosités pottiques soit en ponctionnant les apophyses à l'aide d'un ténotome soit en les vrillant avec une vrille d'un huitième de pouce de diamètre : il est fâcheux qu'il ne nous ait pas donné le détail de ses observations, car il est fort possible, étant donné les résultats ainsi obtenus, qu'il se soit agi, dans une ou plusieurs d'entre elles, de la variété de douleur gibbositaire non décrite sur laquelle nous avons jugé nécessaire d'attirer quelques instants l'attention.

XIV. — Des variations morphologiques des apophyses transverses et épineuses dans les déviations rachidiennes (*F. Regnault*).

On n'a guère étudié, sur la plupart des pièces osseuses anatomo-pathologiques, que la lésion principale, tuberculose, rachitisme, etc., sans s'occuper des troubles mécaniques consécutifs : et pourtant cette étude présente le plus grand intérêt pour la compréhension des lois de la morphologie osseuse.

Nous nous proposons, dans le travail actuel, de borner nos recherches à la colonne vertébrale.

J. Guérin avait déjà mentionné, en un mot, ces modifications. « Dans les déviations anciennes de l'épine, dit-il, les apophyses épineuses des vertèbres dorsales sont effilées, aplaties ; attirées dans le sens de la traction des muscles. » Nous allons voir combien cette indication sommaire doit être étendue et quelles modifications considérables les déviations vertébrales entraînent du côté des parties osseuses non malades.

Notre examen va porter d'une manière successive, sans s'enquérir de la nature pathologique des lésions principales, sur toutes les parties constituantes des vertèbres.

I

Les corps vertébraux sont, sur leur face verticale qui regarde la concavité de la courbure, excavés transversalement, et cela d'autant plus que l'inflexion est plus grande. Dans les cyphoses, l'excavation est antérieure. Dans les scolioses, elle est latérale, limitée au côté concave de la déviation ; du côté opposé, la dimension verticale des corps vertébraux est au contraire augmentée et l'excavation diminuée au point de rendre cette partie tout à fait plane.

II

Les apophyses transverses sont également modifiées, leurs modifications étant surtout frappantes lorsqu'il y a scoliose : on constate alors qu'elles sont fortes, épaisses et larges du côté de la convexité, minces et longues du côté de la concavité.

III

Les apophyses épineuses présentent des modifications plus intéressantes encore (1), que nous allons étudier successivement aux régions cervicale, dorsale et lombaire.

a) A LA RÉGION CERVICALE les apophyses épineuses sont, normalement, prismatiques, horizontales, bituberculeuses au sommet; leur longueur augmente de la 3e à la 7e ou proéminente : la 2e est tout particulièrement épaisse, forte et courte.

Examinons tout d'abord *le cas où la colonne cervicale est inclinée en avant et rectiligne,* comme dans certaines cyphoses dorsales supérieures. Le résultat est une diminution naturelle de la concavité cervicale. Dans ces cas, les apophyses épineuses des 3e, 4e, 5e et 6e cervicales sont allongées par rapport à la 7e et grossies par rapport à l'axis. Cet allongement est dû à la nécessité de lutter contre le poids qui entraîne le corps en avant, et contre lequel luttent le ligament cervical postérieur, ainsi que les muscles interépineux et transversaires épineux. Les longueurs respectives de ces apophyses rappellent alors celles du gorille. Le no 534 du Musée Dupuytren en est un bel exemple; la partie supérieure de la colonne dorsale et la colonne cervicale présentent une horizontalité parfaite : la face regarde en bas directement le sol ; or, en examinant la pièce (Fig. 44) on est de suite frappé du volume qu'y présentent les 3e, 4e, 5, 6e et 7e apophyses épineuses ; leur longueur y est la suivante :

3e : 15 4e : 16,5 5e : 20 6e : 23 7e : 27.

Le no 258 C du même musée nous permettrait de faire des constatations analogues. Dans ces deux cas il s'agit de cyphose essentielle. Même constatation avec les maux de Pott (nos 258 C, 258 D, 353 C, Musée Dupuytren).

Passons au cas, plus fréquent, où *la colonne cervicale est penchée en avant et exagère sa concavité en arrière,* position qui a pour but de compenser certaines cyphoses dorsales. L'apophyse épineuse de l'axis est alors énorme, épaisse, recouvre les apophyses épineuses des 3e, 4e, 5e et 6e cervicales, qui sont petites et atrophiées ; au contraire l'apophyse épineuse de la 7e cervicale est fortement allongée et souvent relevée par son sommet, de même que parfois aussi la 6e et les premières dorsales. Le no 359 nouveau registre du Musée Dupuytren, présentant une gibbosité pottique de la région dorsale moyenne, nous en offre

(1) Les apophyses épineuses présentent des caractères variables suivant les races. Par exemple les races qui ont une cambrure accentuée n'auront pas les mêmes apophyses lombaires que celles dont la cambrure est très faible ; chez l'Australien, les apophyses épineuses lombaires sont massives, carrées, à bord inférieur horizontal ; chez le nègre elles sont minces, à bord inférieur concave se terminant par un sommet en pointe ; chez le blanc et le Chinois elles offrent des caractères intermédiaires.

un exemple : l'apophyse épineuse de l'axis y est énorme et longue, les 3e et 4e atrophiées, les 5e et 6e encore davantage : cette dernière même est devenue à son sommet monotuberculeuse par atrophie de son tubercule gauche; la 5e n'a plus que 15 centimètres et la 6e, 19; au contraire, la 7e en a 31 : elle est donc extrêmement longue, sa direction, ainsi que celle des cinq premières apophyses épineuses dorsales se rapprochant de la verticale, et leur sommet se trouvant sur une ligne horizontale (fig. 45). De même, la pièce n° 719, où il s'agit d'ankylose probablement rhumatismale, et où la 6e apophyse mesure 10 millimètres de long contre 32 millimètres pour la 7e.

b) A LA RÉGION DORSALE, les apophyses épineuses normales sont longues et très obliques, entassées les unes sur les autres. Leur coupe

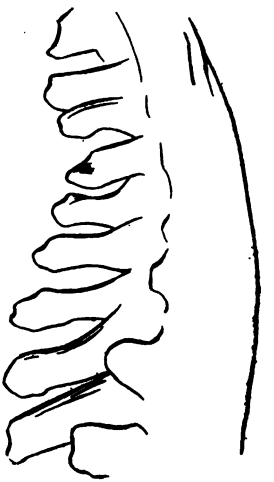

FIG. 44.— Colonne cervicale rectiligne. Allongement des 3e, 4e, 5e, 6e apophyses épineuses.

FIG. 45. — Mal de Pott. Concavité exagérée de la colonne cervicale. Atrophie des 3e, 4e, 5e, 6e apophyses épineuses.

est prismatique et triangulaire. Elles s'insèrent sur des lames courtes, épaisses, verticales.

Dans les *déviations cyphotiques de la région*, ces caractères normaux des apophyses sont exagérés : la cyphose n'est en effet elle-même qu'une exagération de la courbure normale. S'il s'agit d'un mal de Pott, la déviation cyphotique est brusque, accentuée et anguleuse ; les lames des vertèbres situées à son sommet sont agrandies dans le sens vertical et forment un véritable bouclier, très haut et

peu large, comblant les intervalles créés par l'exagération de la courbure ; les apophyses épineuses correspondantes sont attirées en bas, de manière à former un angle avec les lames ; leur longueur est diminuée, leur forme modifiée : elles sont devenues moins hautes et leur face inférieure plus large, si bien que, sur une coupe perpendiculaire à la base de l'apophyse, la surface de la coupe a la forme d'un triangle isocèle à sommet peu élevé. Lors de cyphose rachitique, ces déformations sont les mêmes ; mais alors il y a presque toujours complication de scoliose : les lames se développent davantage en hauteur du côté de la convexité de celle-ci, et les apophyses épineuses ont leur extrémité attirée du même côté, extrémité qui, ne rencontrant point l'apophyse inférieure, a toute liberté de se développer et s'allonge inférieurement en pointe (fig. 46).

Au-dessus de la cyphose dorsale les vertèbres se redressent pour former une concavité compensatrice. Cette concavité offre des vertèbres à apophyses épineuses fortes, allongées, attirées en haut par

FIG. 46. — Scoliose dorsale. Les 6e, 7e et 8e apophyses épineuses chevauchent et ont leur extrémité en forme de pointe.

l'action musculaire, avec une extrémité ayant une forte tubérosité. Inférieurement à la cyphose, les apophyses épineuses tendent à se redresser peu à peu.

Du reste, dans les cyphoses dorsales, quelle qu'en soit la nature, il faut, à côté de l'influence de la statique rachidienne générale, tenir compte des pressions extérieures, de nature ordinairement artificielle et orthopédique, qui s'exercent sur la gibbosité. Chipault a, à plusieurs reprises, attiré l'attention sur ces faits. J'ai reconnu que, lorsque l'apophyse est attirée en bas, comme il arrive dans le mal de Pott, la pression porte sur le bord supérieur seul et produit un effet moindre (n° 265 C. musée Dupuytren). Lorsque l'apophyse est comprimée avant que la déviation ne l'ait attirée en bas, elle est écrasée par la pression et disparaît en grande partie (n° 536 A). Si la cyphose a son sommet à la partie inférieure du dos et supérieure des lombes, les apophyses épineuses ne se courbent

pas et sont d'autant plus usées qu'elles sont situées plus près du sommet de la gibbosité (nos 258 H, 520) ; elles prennent une forme aplatie et écrasée (265 et 266 B, fig. 47).

c) A LA RÉGION LOMBAIRE, les apophyses épineuses normales sont larges, quadrilatères, horizontales ; leur volume augmente de la première à la troisième, pour diminuer ensuite.

Lorsque *la colonne vertébrale lombaire est devenue droite*, avec inflexion en avant de la partie sus-jacente du rachis, les apophyses

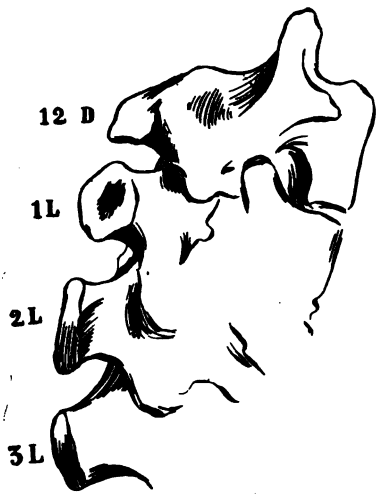

FIG. 47. — Cyphose dorso-lombaire ; mal de Pott ; écrasement des tubérosités des 1re, 2e et 3e apophyses épineuses lombaires.

FIG. 48. — Cyphose dorsale ; apophyses épineuses très hautes avec saillie concave au-dessus de leur bord inférieur.

gardent, en les exagérant, leurs caractères normaux. Leur hauteur devient égale à leur longueur. Un bel exemple en est fourni par le no 518 C du Musée Dupuytren, cyphose dorsale supérieure essentielle. Le no 258 C, où la même déformation résulte d'un mal de Pott, prête à des constatations analogues. Parfois l'apophyse montre, au-

dessus de son bord inférieur rectiligne, une courbe saillante à concavité inférieure, un arc dont le bord inférieur serait la corde (fig. 48). La substance osseuse est amincie entre l'une et l'autre. On pourrait expliquer ce fait en admettant que le redressement de la courbure éloigne les apophyses, la substance osseuse se déposant sur leur bord inférieur qui de concave devient rectiligne et donne à l'apophyse une forme carrée.

Lorsque *la colonne vertébrale lombaire a exagéré sa concavité, qu'elle est lordotique*, les apophyses épineuses deviennent minces et allongées, leur bord inférieur fortement concave et leur extrémité, attirée en bas, figure une sorte de bec. Le fait est très net sur le n° 520 b. où la lordose lombaire est compensatrice d'une cyphose dorsale essentielle : les quatre premières lombaires offrent la forme en bec que nous venons de décrire ; la cinquième est droite, mince et défléchie par en bas. Le n° 535 B (fig. 49) est de même ordre. De

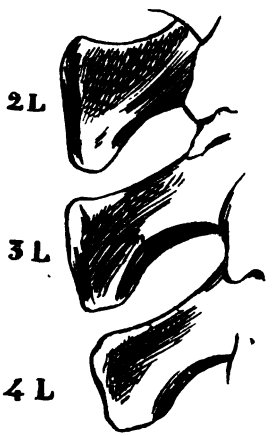

FIG. 49.— Cyphose dorsale, lordose lombaire. Les apophyses épineuses ont leur extrémité allongée en forme de bec.

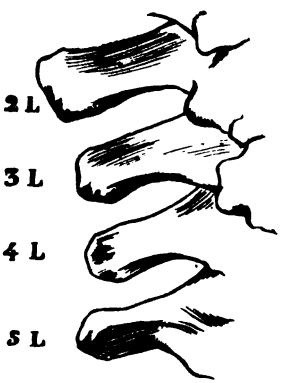

FIG. 50. — Scoliose avec lordose lombaire. Allongement des apophyses épineuses.

même encore, le n° 727 (fig. 50) où, toutefois, l'apophyse épineuse de la 1re lombaire s'est modifiée dans un sens un peu différent sous l'influence de l'association, à la déviation cyphotique dorsale, d'un léger degré de scoliose.

En effet, lorsque la déviation vertébrale est non plus une cyphose, mais une scoliose, les apophyses épineuses sont modifiées dans un sens tout différent : elles deviennent, il est vrai, longues et minces, mais leur bord inférieur reste droit et sans bec.

Aux altérations des apophyses lombaires que nous venons de décrire, il faut en ajouter d'autres, d'ordre tout différent, dues à ce que,

lorsque la concavité régionale s'exagère, les bords inférieurs d'une apophyse épineuse viennent au contact du bord inférieur de l'apophyse sous-jacente ; il se forme, en ce point, une surface plane ovale occupant, soit le quart postérieur du bord, soit presque toute sa longueur, et où, sur la pièce sèche, on reconnaît encore du cartilage. Il s'agit là d'une véritable articulation interépineuse. Les anatomistes l'ont déjà notée, et Cunningham rappelé par Poirier « dit que les apophyses épineuses des vertèbres lombaires entrent fréquemment en contact et s'articulent par leur sommet, formant la diarthrosis spinosa de Mayer » ; mais personne ne semble avoir saisi ou même cherché la cause de cette anomalie. Or, elle se trouve dans l'exagération de la concavité régionale, puisque nous la constatons, toutes les fois que

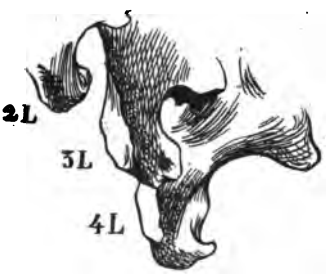

FIG. 51. — Lordose lombaire. Articulation interépineuse.

FIG. 52.— Lordose lombaire; 5e apophyse épineuse extrêmement mince.

cette exagération existe et quelle qu'en soit la cause (mal de Pott, 258 H et 265 D, rachitisme 521 A, adolescence 535 A).

Quelques mots sont encore nécessaires, relativement à la 5e apophyse épineuse lombaire. Les classiques confondent sa description avec celles des apophyses sus-jacentes dont elle se distingue pourtant par sa longueur et sa minceur. Or, dans les lordoses lombaires, cet amincissement s'accentue encore, et l'apophyse devient pour ainsi dire filiforme (fig. 52), son bord inférieur venant parfois au contact même de la base du sacrum : il peut en résulter, soit une ouverture du canal sacré (fig. 53), soit un écrasement de la 1re apophyse sacrée elle-même refoulée en bas et reliée à la précédente par

une articulation anormale (n° 357 nouveau registre musée Dupuytren). Enfin dans les scolioses lombaires, l'extrémité de la 5e apophyse épineuse peut être relevée en haut comme dans le n° 525 Anc. Dupuytren, où il s'agit de scoliose essentielle (fig. 54).

IV

L'étude morphologique que nous venons de tenter ne serait point complète si nous ne portions maintenant notre attention sur *l'état du sacrum dans les déviations vertébrales.*

Depuis longtemps du reste, l'attention a été attirée sur lui.

Même à l'état uormal en effet, ses courbures varient, et leurs variations semblent d'origine purement mécanique. En effet chez le nou-

Fig. 53. — Lordose avec apophyse épineuse de la 5e lombaire en forme de pointe et ouverture du canal sacré.

Fig. 54.— Scoliose essentielle. La 5e apophyse épineuse lombaire est relevée en haut.

veau-né, le sacrum est plan, et sa courbure n'apparaît que lorsque l'enfant marche, c'est-à-dire lorsque survient l'ensellure lombaire; d'autre part les accoucheurs ont depuis longtemps remarqué que, chez la femme, la courbure sacrée présente une importance inverse de celle de la courbure lombaire. Par exemple, lors de lordose lombaire, le sacrum devient droit : le centre de gravité du corps passant en arrière de la ligne bifémorale tend en effet à porter sa base en arrière, et à rendre le bassin horizontal.

Des considérations mécaniques de même ordre sont applicables aux cas pathologiques.

Le fait est particulièrement saisissant dans les gibbosités pottiques qui, brusques et accentuées, exercent dès lors une action plus énergique. Supposons une gibbosité lombaire ou dorso-lombaire, qui reporte en arrière le centre de gravité: la base du sacrum tend alors à se porter en arrière et sa courbure à se redresser: il deviendra d'autant plus droit qu'il formera avec le rachis lombaire un angle plus aigu. Le n° 258 H du Musée Dupuytren en offre un exemple tout à fait net: la lésion tuberculeuse y porte sur les corps vertébraux dorso-lombaires, et a produit une gibbosité considérable, compensée par une lordose de la région lombaire, dont les apophyses se compriment et s'articulent par leurs bords. Or, le sacrum présente une face antérieure absolument plane, et, autant qu'on peut le dire en l'absence du bassin, son grand axe était dirigé verticalement, base en arrière et pointe en avant. Mêmes remarques pour le n° 265 D, où il s'agit d'une gibbosité pottique dorso-lombaire. Supposons, contrairement à ce qui existe sur ces pièces, que la gibbosité pottique soit dorsale et que le centre de gravité soit porté en avant : alors, l'ensellure lombaire diminue, le bassin bascule et tend à devenir vertical ; le sacrum porte sa base en avant, et s'incurve d'autant plus que la concavité lombaire est moindre ou, en d'autres termes, que la gibbosité est plus élevée.

Ces faits, dont nous venons de constater la réalité pour les gibbosités pottiques, sont également vrais lorsqu'il s'agit de cyphose rachitique. Soit le n° 495 A, où il s'agit d'un bassin de femme rachitique, avec fémurs à courbure accentuée. Les vertèbres lombaires sont fortement portées en arrière, leurs apophyses épineuses allongées, à bord inférieur concave avec bec inférieur : le sacrum est plan, et c'est tout au plus s'il existe une légère incurvation de son extrémité inférieure, au-dessous du quatrième trou. En outre, la base du sacrum est portée en arrière, sa pointe en avant, et le bassin est horizontal. Les n°s 497 et 494, également relatifs à des cyphoses lombaires rachitiques, prêteraient à des constatations identiques.

Lorsque la colonne vertébrale est à la fois cyphotique et scoliotique, les déformations sacrées sont nécessairement plus complexes ; à la déformation due à la déviation rachidienne antéro-postérieure s'ajoute une déformation compensatrice caractérisée par une incurvation latérale inverse de l'incurvation lombaire : la pointe du coccyx se dévie et peut se trouver deux fois plus près de l'un des ischions que de l'autre ; la partie du sacrum du côté de l'incurvation a subi un arrêt de développement souvent considérable. Les exemples en abondent. Soit le n° 536 où la colonne vertébrale présente, en même temps qu'une scoliose dorsale à convexité droite, une courbure lombaire de compensation à convexité gauche : le sacrum présente à mi-hauteur une véritable luxation et décrit une courbe à convexité latérale droite ; le coccyx, très rapproché de l'ischion gauche, n'en est plus qu'à 26 millim., tandis qu'il est écarté de 58 millim. de l'ischion droit. Les

nos 537, 519 et 520 c, nous permettraient des constatations analogues. De même encore cet autre cas, où la scoliose lombaire gauche, conséquence d'une phocomélie droite, était accompagnée d'une incurvation sacrée à convexité droite, qui plaçait le coccyx à 54 millim. de l'ischion gauche et à 80 millim. du droit.

Enfin disons qu'aux déformations que nous venons d'étudier peut s'en joindre une autre, de nature tout à fait différente : je veux parler de la déformation en hameçon, due à la coudure de la partie inférieure du sacrum, tantôt à la hauteur des 3e et 4e trous, tantôt mais rarement plus haut à la hauteur du 2e trou. Cette coudure peut compliquer, soit l'aplatissement ou l'incurvation sacrée d'origine cyphotique, soit sa déflexion latérale d'origine scoliotique. Elle est très vraisemblablement due au défaut de résistance de l'os : en effet le sacrum en hameçon est plus fréquent et plus accentué lorsque cette condition existe.

*
* *

L'étude, que nous venons d'esquisser, des déformations osseuses accessoires dans les déviations rachidiennes, vient s'ajouter à celle que nous avons publiée ici même l'an dernier, sur les ankyloses apophysaires dans les mêmes déviations : l'une et l'autre sont, ainsi que nous aurons l'an prochain l'occasion de le démontrer, loin d'épuiser le sujet.

XV. — La position « tête en bas » ; ses diverses applications en médecine et plus particulièrement dans le mal de Pott et la scoliose ; description du procédé de l'auteur (*Ch. Levassort*).

On est souvent surpris de trouver dans les vieux auteurs, à côté de pratiques et d'appréciations qui nous paraissent naïves, des faits bien observés et des réflexions marquées au coin du meilleur bon sens.

La lecture des œuvres d'Hippocrate est à cet égard particulièrement attachante.

Le Père de la médecine s'est occupé, lui aussi, des courbures de l'épine et il ne semble pas qu'il ait ajouté grande foi aux modes de traitement préconisés contre elles par plusieurs de ses contemporains ; il s'exprime même sur ce sujet avec une certaine sévérité qui paraît surtout au passage où il traite des fractures ou luxations de la colonne vertébrale.

Voici la traduction de cet intéressant passage (1).

« Quand l'épine se courbe, à la suite d'une chute, il y a peu d'espoir de la redresser. Je n'ai jamais su que les extensions qu'on fait pour cela avec une échelle aient été de quelque utilité. On voit pratiquer ce moyen par des médecins qui aiment les choses d'éclat. Tout le monde accourt comme à un spectacle, pour voir un homme suspendu ou précipité d'en haut, ou traité de quelque autre manière analogue. On en parle beaucoup, et l'on s'embarrasse peu s'il résulte d'une telle entreprise du bien ou du mal pour le patient. Les médecins qui ont mis en œuvre le moyen dont je parle étaient des gens de peu de jugement. Je loue sans doute le premier qui eut cette idée et tous ceux qui ont imaginé quelque invention en imitant la nature. Il n'est pas peut-être impossible de réussir à redresser l'épine en donnant la saccade avec beaucoup de précaution et de circonspection. Cependant je n'ai jamais eu le courage d'employer un moyen de cette espèce, qui semble ne convenir qu'à des charlatans. Il paraît devoir être moins utile dans les cas où l'épine est courbée près du cou ; la tête et le haut des épaules ne forment pas un poids bien grand. Il serait, à mon avis, plus naturel de donner alors la saccade la tête en haut et les pieds en bas. De cette manière, le poids du corps agirait davantage sur la portion de l'épine qu'on veut redresser ; mais lorsqu'elle est courbée dans sa partie inférieure, il est naturel

(1) *Encyclopédie des sciences médicales de Bayle*, Paris, 1836 ; *Œuvres d'Hippocrate*, Traité des articles, p. 253 et suiv.

de donner la saccade la tête en bas. Si donc on veut avoir recours à cette manœuvre, voici la manière dont on s'y prendra. On attachera à une échelle à main des oreillers de cuir ou de laine dont la longueur sera un peu plus grande que la hauteur d'un homme. On les liera aux montants de l'échelle, sur une longueur égale à celle de tout le corps. On étendra le blessé par dessus, pour l'attacher ensuite à l'échelle par les pieds, l'un à côté de l'autre, près des malléoles, avec une courroie forte mais souple. On l'attachera de même au-dessous et au-dessus des genoux, aux cuisses, aux flancs, à la poitrine. Les courroies devront être lâches, pour ne point perdre l'effet de la secousse. Les bras seront attachés au corps, non à l'échelle. On portera ensuite l'échelle sur quelque tour élevée ou sur le faîte de la maison. L'endroit sur lequel on la laissera tomber sera ferme et ceux qui la tiendront suspendue devront être fort adroits pour la lâcher également, subitement, verticalement, de manière qu'en frappant à terre, elle ne penche d'aucun côté. Cela se ferait avec moins de danger s'il y avait au haut de la tour, ou au sommet d'un mât, des poulies ou un tour avec des cordes qui serviraient à lâcher ou à retenir l'échelle. On me trouvera sans doute trop long sur cet objet, mais je n'ai pas cru entièrement inutile de décrire le moyen le plus propre à donner la saccade. Quand l'épine est courbée dans le haut, il faudrait la donner sur les pieds, comme je l'ai déjà dit : l'extension serait alors plus forte dans le sens où l'on veut la faire ; les courroies dont on lie la poitrine à l'échelle devraient être serrées ; il faudrait que celles qui passent au cou soient lâches et ne servent qu'à le tenir dans une bonne direction. On attacherait la tête par le front à l'échelle, les bras au corps et non à l'échelle : le reste du corps ne devrait être attaché qu'autant qu'il le faut pour le tenir droit, en mettant des courroies çà et là, de manière qu'elles n'empêchent pas la secousse qu'on se propose. Il serait inutile d'attacher les jambes à l'échelle; il suffit de les lier ensemble pour qu'elles soient en droite ligne avec l'épine. Voilà tout ce qu'il y a à faire si l'on veut donner la saccade sur l'échelle. En tout art, il est honteux, et il ne l'est pas moins en médecine, de faire beaucoup de bruit avec de grands appareils, et de chercher à faire parler de soi, pour ensuite n'opérer rien de bon. »

Nous sommes heureux de pouvoir joindre à ce texte la représentation d'une gravure représentant la manière de pratiquer la saccade telle qu'elle est donnée par Vidus-Vidius dans l'édition vénitienne des œuvres de Galien (fig. 55).

Il faut ensuite aller jusqu'à la fin du XVe siècle pour retrouver trace de l'emploi de la position tête en bas : la figure que nous reproduisons (fig. 56) provient d'un petit in-folio incunable publié par Johanne Gruniger en 1497, et intitulé : « Bis est das buch der Cirurgia Hautzvirch Wunz der und artznen von Hyeronimo Bruschwig. » Ayant en sa possession deux éditions de cet ouvrage d'une grande rareté,

notre aimable confrère, le Dr Jennings, a bien voulu nous autoriser à reproduire cette gravure, contenue dans la première.

Il s'agit d'un traitement contre les vers.

La fatigue du patient et la gêne de la position devaient faciliter la supercherie ; c'était l'époque des pierres de tête et l'on se croyait tout permis.

De nos jours la position tête en bas a été encore utilisée par un médecin militaire appelé auprès d'un soldat qui avait avalé une

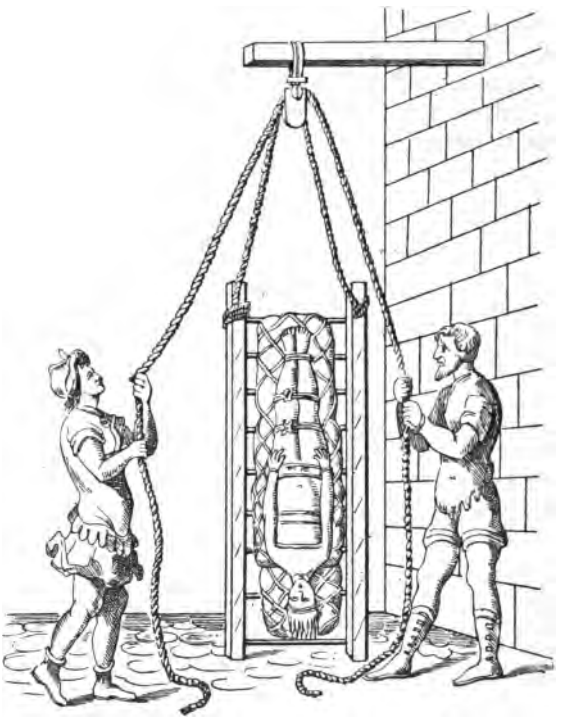

FIG. 55. — La saccade sur l'échelle. Mode de traitement des courbures de l'épine du temps d'Hippocrate.

sangsue. L'observation se trouve dans les *Archives de médecine militaire* de 1893; elle est du médecin inspecteur Aron, citée par Chavasse : elle a trait à l'introduction dans la voie aérienne de l'hœmopis ou sangsue du cheval : « Le traitement consista à placer et à maintenir le sujet dans une situation telle en travers d'un lit, que le tronc fût penché en avant, la tête en bas. Le malade exécuta de brusques efforts d'expiration pendant qu'on le frappait légèrement dans le dos. » Et la sangsue sortit! Il y eut certainement coïncidence heureuse car dans bon nombre d'accidents analogues la trachéotomie elle-même n'a pas empêché la mort.

Cette revue forcément incomplète des cas dans lesquels on a eu recours à la position *tête en bas* n'a été faite qu'après coup : je ne crois pourtant pas que rien d'autre ait été publié sur ce sujet dans la littérature médicale.



Fig. 56.— Suspension par les pieds en 1497. Manière de faire rendre un ver à un malade !

*
* *

Lorsque Chipault puis Calot firent connaître leurs tentatives de réduction des déviations vertébrales, je fus un des premiers à m'engager dans la voie qu'ils avaient tracée.

Les procédés anciens, il faut bien le reconnaître malgré ceux qui, à l'heure actuelle, leur conservent encore confiance, n'ont jamais donné que des résultats inconstants, qu'il s'agisse de mal de Pott ou de scoliose : gouttière de Bonnet, lit de Lannelongue, corset de Sayre, appareils mécaniques, vis de pression, etc., massage et gymnastique, rien ne pouvait être érigé en méthode et c'était navrant de voir des soins réguliers n'agir (ce qui était quelque chose, je le reconnais) que sur l'état général sans modification évidente de la difformité : seules en effet, on le sait aujourd'hui, l'immobilisation, la fixation en bonne attitude sont susceptibles d'améliorer et de guérir les déviations rachidiennes.

Mais il est difficile, pour ne pas dire impossible, de recruter le personnel considéré, au moins au début, comme nécessaire.

Or j'avais toujours été frappé de la facilité avec laquelle les malades supportaient la position de Trendelenburg et je pensai qu'ils ne seraient pas davantage gênés par *la position absolument tête en bas*. Au point de vue physiologique, cette façon d'agir n'offre rien d'irrationnel, l'anesthésie chloroformique amenant toujours un certain degré d'anémie cérébrale et les syncopes qu'elle cause ayant leur principal remède dans la position très inclinée de la tête. D'autre part, très fréquemment, des vomissements bilieux et noirâtres se produisent au cours des manœuvres de réduction ; il est possible que ces vomissements soient provoqués par les manipulations et les compressions qui s'exercent sur l'abdomen. On comprend facilement que le malade dans la position *tête en bas* ne puisse en être sérieusement incommodé et qu'il doit en être autrement quand on le place dans la position inverse que Calot préconise cependant. On assure, et je veux bien le croire, qu'il n'y a jamais eu d'accident en faisant sous le *chloroforme* et dans la position *tête en haut* la réduction d'une gibbosité et l'application de l'appareil plâtré, mais il suffit d'être autorisé à craindre ces accidents pour considérer le procédé avec quelque méfiance.

En somme, pour les enfants surtout, la position tête en bas me paraissait sans danger ; les vaisseaux à cet âge ont une résistance que rien n'a encore altérée, mais j'avoue que je crus sage de faire des réserves relativement aux malades âgés : circonstance assez indifférente dans le cas particulier, le mal de Pott étant presque exclusivement une affection infantile.

*
* *

Ce fut le 12 février dernier que je fis pour la première fois usage de mon procédé. Les choses se passèrent très simplement et l'application du corset parut grandement facilitée à ceux qui me virent opérer. Une quinzaine d'enfants d'âge différent ayant été traités par ce moyen, je publiai sur lui un article qui parut dans la *Médecine moderne*. Les *Annales d'orthopédie* reproduisirent un peu plus complè-

tement ce court mémoire. Enfin, au dernier Congrès de chirurgie, j'ai cru devoir faire à ce sujet une brève communication dont Chipault, qui m'a vu opérer un certain nombre de fois, a catégoriquement confirmé les conclusions.

*
* *

Voici donc les différents temps de l'intervention telle que je la pratique à l'heure actuelle pour les maux de Pott.

1° Bottes plâtrées montant à peu près au niveau du mollet ; on fait ces bottes à l'aide de bandes plâtrées à l'avance ; il faut mettre peu de coton, surtout quand les enfants sont très jeunes ; le pied doit être bien à angle droit sur la jambe. Je mets ces bottes plâtrées afin d'obtenir un plan dur et résistant me permettant d'appliquer des courroies au niveau du cou-de-pied sans crainte de blesser la peau et de gêner la circulation.

2° Pendant que les bottes plâtrées achèvent de sécher, on donne à l'enfant du chloroforme. Quand il est endormi, on le place sur le ventre et pendant qu'un aide tire sur les jambes, un autre maintient la tête. Cette traction doit être exempte de brutalité, elle doit être faite lentement et sans à-coup. Au niveau de la saillie vertébrale, on exerce une légère pression et, d'une façon presque générale, on entend des craquements se produire. A propos de craquement je m'étonne de lire qu'on n'en constate pas : s'il y a saillie vertébrale, il faut bien admettre qu'il y a eu perte de substance osseuse, soudure ou adhérence, jetées osseuses de nouvelle formation et que, pour rétablir la colonne dans la rectitude, il faut produire un écartement à la face antérieure du rachis. En tout cas mon opinion basée sur l'expérience, est qu'il faut redresser en plusieurs fois toute gibbosité de quelque importance ; les tentatives de réduction seront faites graduellement à chaque changement d'appareil et la guérison sera d'autant plus certaine qu'on aura été plus lentement. *Les récidives ont eu surtout pour cause les manœuvres trop brutales qu'on n'a pas craint de faire au début, suivant en cela le conseil de Calot qui disait employer toute sa force.* Il doit avoir eu de bonnes raisons pour convenir qu'il y faut mettre maintenant plus de douceur. Donc si j'admets qu'il est presque de règle de constater un craquement je pose en principe qu'il faut s'arrêter dès que ce craquement se produit et ne pas chercher plus. J'ajoute que si je pratique les manœuvres de réduction, l'enfant étant étendu sur la table, c'est qu'il est plus facile de régler dans cette position l'effort à donner.

3° Dès qu'on a vu ce qu'on peut obtenir, on place au niveau des chevilles deux courroies ou mieux deux boucles de cuir. Ces courroies sont fixées aux extrémités d'un fléau et on hisse le tout au moyen d'une moufle. Si on a des aides en nombre suffisant, on fait soutenir les bras ; dans le cas contraire, on les maintient horizontalement à l'aide de lacs entourant le poignet et rattachés aux extré-

mités du fléau. On peut continuer le chloroforme sans difficulté puisqu'on a le moyen de surveiller attentivement son malade. D'ailleurs il est remarquable de voir combien il est particulièrement bien supporté dans cette position.

4° Il s'agit de maintenir la correction obtenue sur la table ; pour cela on passe derrière la nuque et au niveau du menton deux bandes

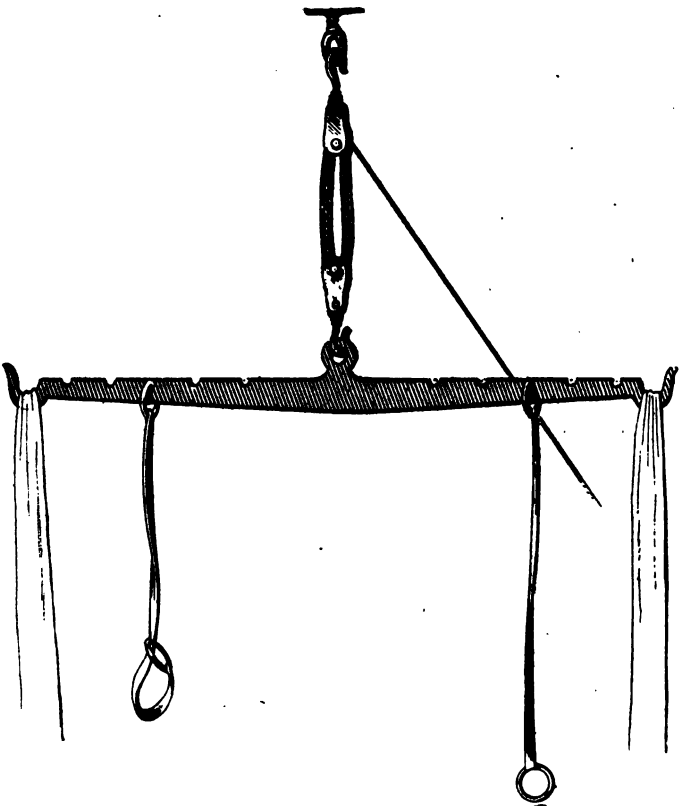

FIG. 57. — Appareil de suspension pour la position « tête en bas ». Moufle, fléau, courroies à anneaux, lacs pour maintenir les bras.

ou une fronde d'appareil de Sayre : sans violence on tire et dès qu'on a reproduit l'allongement désiré on soutient l'effort nécessaire sans le dépasser.

5° Reste à confectionner le corset. *De la bonne confection de l'appareil plâtré dépend le résultat réel qu'on obtiendra.* J'ai laissé des enfants quatre mois dans leur corset sans une écorchure à la peau et un peu de vaseline a suffi au nettoyage de la couche grasse qui s'était

formée sur leurs téguments. Les enfants engraissent, mangent, dorment et cessent de souffrir dès qu'ils ont leur appareil, les parents nous le disent bien. Je reconnais toutefois que certaines peaux, fines ou huileuses, nécessitent le renouvellement plus fréquent des appareils, mais c'est là un bien faible inconvénient. Ce qu'il faut faire parfois, au

FIG. 58.—Petit malade atteint de mal de Pott. Avant la traction.

FIG. 59.— La traction a corrigé en partie la gibbosité.

bout d'un mois ou deux, c'est une fente antérieure pour donner un peu d'ampleur au tronc qui se développe comme le reste du corps. Un écart d'un centimètre ou deux au plus suffit : on le maintient par quelques tours de bande plâtrée et de cette façon la contention n'est en rien modifiée. Qu'il est petit le nombre de chirurgiens qui savent manier la bande plâtrée ! Il faut un peu de goût, un peu d'adresse et on obtient ainsi des appareils légers et qui durent. C'est une

honte de voir la plupart des enfants auxquels on a fait porter des corsets de Sayre : ils ont l'air d'avoir leur gibbosité dans une hotte tant elle y danse à l'aise et si le traitement du chirurgien américain a eu tant d'échecs c'est que souvent il a été déplorablement appliqué ; car, à tout prendre, ce traitement valait mieux qu'on ne le croit. Doit-on mettre du coton ou faut-il ne rien mettre entre la peau et le plâtre : cette question est secondaire ; une couche de coton peu épaisse et bien régulière ne me paraît pas devoir nuire ; le coton mis en couche épaisse ou en tampons facilite la production des eschares : je

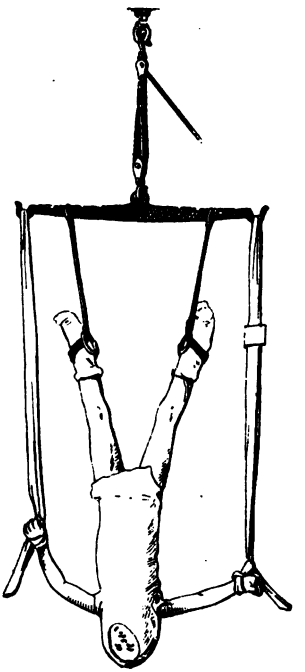

FIG. 60. — L'enfant vu de face au moment où le corset vient d'être terminé.

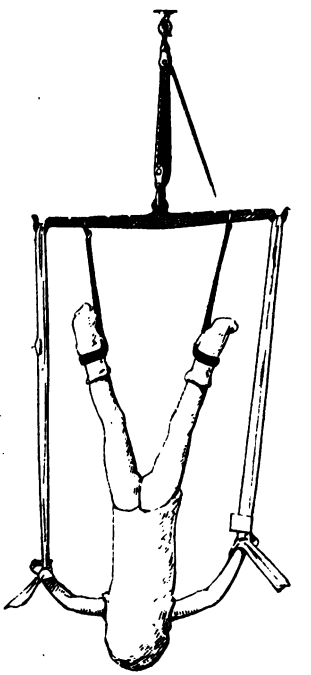

FIG. 61. — Le même vu de dos.

n'approuve point la pratique de ceux qui mettent le plâtre à nu sur la peau ; un jersey bien tendu, une camisole de tarlatane sans apprêt qu'on confectionnera dans un morceau de gaze où on fera un trou pour la tête me paraîtront toujours mieux, mais ce qu'il faut, c'est une grande régularité dans l'application des bandes qu'on laissera courir sans serrer. Il est indispensable de prendre la tête quand le mal est haut situé, mais quand il est au niveau de la région dorsale on peut s'en dispenser. Je fais toujours des épaulettes qui fixent le corset et l'empêchent de glisser. Je recouvre les hanches et les pieds, souvent les

jambes. J'use de ces derniers moyens quand le mal est bas situé. J'y ai recours encore quand j'ai à me défier de la docilité de l'enfant ou de la sévérité des parents. Mettez toujours un malade dans l'impossibilité de vous désobéir.

On laissera l'appareil sécher et on régularisera les ouvertures des bras pour ne point trop gêner la circulation.

FIG. 62. — Appareil céphalo-thoracique terminé. — L'enfant est prêt à être remis horizontalement sur la table.

La moufle sera desserrée et, pendant que l'enfant replacé sur la table achèvera de s'éveiller, on enlèvera rapidement les bottes plâtrées.

Dans le cas où l'enfant se plaindrait, si le plâtre venait à être taché, ce qui arrive quand il se produit des eschares, il faut faire une fe-

nêtre au niveau de la gibbosité. Quelques pansements régulièrement faits amèneront promptement la guérison. Il va sans dire qu'à chaque pansement on aura soin de réappliquer le volet qu'on maintiendra par quelques tours de bandes.

*
* *

Je n'ai pas parlé de la section des apophyses épineuses que je pra-

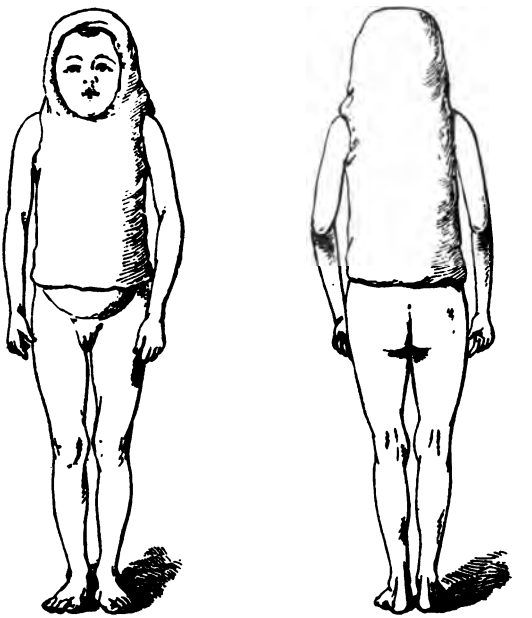

Fig. 63 et 64. — Enfant debout, avec l'appareil céphalo-thoracique.

tiquais au début à l'exemple de Calot : elle est souvent inutile et il vaut mieux ne pas le faire : pour les petites gibbosités, c'est une complication sans nécessité, qui fait perdre de sa solidité à l'axe vertébral; parfois cependant, dans des saillies angulaires très marquées, quand il existe des bourses séreuses ou des durillons à la peau il peut être bon d'enlever une, deux ou trois apophyses au plus : nous sommes oin en tout cas du véritable chapelet dont on parlait au début.

*
* *

Sans entrer dans la discussion des indications et des contre-indications de la réduction des gibbosités, je tiens à dire qu'il y a toujours intérêt à mettre jusqu'à croissance complète les pottiques, même ankylosés, dans une position qui favorise leur croissance en attitude aussi bonne que possible. En effet, ici encore, on peut lutter contre es courbures de compensation. On perd trop de vue d'ordinaire cette

grande loi de l'orthopédie que tout changement d'équilibre du squelette se manifeste par des déviations rapprochées ou à distance. Qu'un mal de Pott prenne deux ou trois vertèbres, les portions sus et sous-jacentes à la lésion contribuent à former l'arc de courbure, puis s'établissent du côté de la colonne lombaire et du bassin, du côté du tronc et de la tête des courbures de compensation. L'extension convenablement faite et surtout faite à temps peut limiter ces courbures, les réduire à des courbures à court rayon, presque à des angles et rendre au malade de la taille d'abord, de la capacité thoracique et abdominale ensuite. Voilà le vrai traitement de grosses gibbosités ; c'est du moins celui qui, sans danger pour le malade, permet le plus souvent d'obtenir des résultats médiocres, mais utiles.

*
* *

Je tiens à ajouter que le procédé ci-dessus décrit sera certainement aussi applicable à bon nombre de scolioses, surtout aux scolioses d'attitude. Dans celles-ci il y a toujours un mouvement de torsion qui est de même sens que le mouvement d'ascension de l'épaule : ce mouvement se produit mécaniquement, car l'épaule qui s'élève s'avance légèrement et c'est là ce qui favorise l'enroulement vertébral. Sous l'influence de l'allongement du rachis, la détorsion se produira ; on la complétera aisément en fixant le bassin et l'épaule et en le faisant manœuvrer en sens inverse de manière à ramener la vertèbre dans l'axe normal. Je suis en voie d'étudier le moyen de produire l'effort nécessaire d'une manière graduée et je crois que ce sera facile en fixant au sol un anneau ou une poulie de renvoi sur laquelle passera la corde qui sera reliée à la fronde prenant la nuque et le menton ; un manomètre indiquera la tension ; la botte plâtrée devra monter jusqu'au-dessus du genou de façon à avoir un point d'appui plus rapproché du tronc et à ne pas fatiguer sans profit les articulations des genoux. C'est là, du reste, un sujet sur lequel je me réserve de revenir ultérieurement.

XVI. — La réduction en un temps des gibbosités pottiques (*Th. Jonnesco*).

L'idée de la réduction des gibbosités pottiques est très ancienne, puisque dans Hippocrate même on la trouve. Mais si l'idée est vieille, elle n'a passé dans la pratique que tout dernièrement. Pendant longtemps en effet elle a été tellement combattue, que de bien rares chirurgiens ont eu cette audace de s'attaquer à ce que la plupart considéraient comme un *noli me tangere*, la gibbosité pottique : ainsi voyons-nous Lannelongue soutenir en 1888, qu'il faut se contenter d'en empêcher l'augmentation et d'en obtenir la consolidation.

Jusqu'à ces derniers temps du reste les rares tentatives de réduction des gibbosités pottiques se faisaient par la *méthode lente* et *graduelle*.

C'est depuis peu seulement que la *réduction brusque* a été tentée avec un tel succès qu'actuellement elle a déjà fait l'objet de nombreux travaux.

*
* *

L'honneur de la priorité appartient sans conteste à Chipault. En effet, dès 1893, il a cherché le double but suivant :

1° Substituer à la réduction lente, jusqu'alors seule employée, de la déviation vertébrale, sa réduction en un temps, sous chloroforme.

2° Assurer l'immobilité de la colonne vertébrale réduite en bonne position, non seulement par la fixation du malade sur un grand appareil orthopédique choisi, mais encore en faisant précéder cette fixation d'une fixation opératoire réalisée à l'aide du laçage au fil d'argent des apophyses épineuses, correspondant à la partie lésée.

Les tentatives et les résultats de Chipault ont été publiés depuis 1895 (*Médecine moderne*, 9 mars 1895 ; *Travaux de Neurologie chirurgicale*, 1895, p. 222) ; *Travaux de Neurologie chirurgicale*, 1897, p. 129 et *Traitement du Mal de Pott*, œuvre Médico-Chirurgicale du Dr Critzmann, 1897).

*
* *

Calot fit de son côté, le 22 décembre 1896, à l'Académie de Médecine de Paris, une communication sur *Les moyens de corriger les gibbosités pottiques*.

Son procédé consiste en :

1° Réduction sous chloroforme et en une seule séance par extension et contre-extension manuelle et par une brusque et forte pression manuelle sur la gibbosité.

2° Résection des apophyses épineuses des vertèbres correspondant à la région lésée.

3° Immobilisation du malade dans un appareil plâtré comprenant le tronc et la tête.

30 fois Calot a appliqué cette méthode ; 5 fois il n'a pas eu recours à la résection des apophyses épineuses ; enfin, dans 2 cas, où un cal osseux et résistant s'opposait à la réduction, il pratiqua la résection cunéiforme de la colonne vertébrale et obtint ainsi une réduction permanente.

Dans une note ultérieure (*Note sur quelques modifications apportées à la technique du redressement des maux de Pott*, mai 1897), Calot paraît décidé à abandonner toute opération sanglante préliminaire et se contenter de l'extension forcée manuelle en complétant la correction par la pesée.

FIG. 65. — Table spéciale de Jonnesco, pour la réduction des gibbosités pottiques.

*
* *

Moi-même j'ai réduit 13 gibbosités pottiques par le procédé de Calot, mais en lui faisant subir des modifications qui me paraissent assez importantes pour mériter une description détaillée.

1° Je n'ai jamais eu recours à une opération sanglante préliminaire, et cela avant que Calot lui-même l'eût abandonnée. En effet, ma première intervention date du 18 mars 1897 et le malade a été présenté dans son appareil le lendemain à la Société des sciences médicales à Bucarest ; donc deux mois avant la dernière note de Calot. Je crois en effet que la résection des apophyses épineuses est inutile et même dangereuse. Inutile, parce qu'elle complique l'intervention sans aucun bénéfice visible. Dangereuse, parce qu'elle di-

minue les chances de consolidation ultérieure de la colonne au niveau de la gibbosité réduite. Là, en effet, les corps vertébraux étant détruits, c'est aux dépens des apophyses épineuses, des lames vertébrales et des apophyses articulaires que doit s'obtenir la consolidation après réduction. C'est là un fait prouvé par les recherches de Regnault (De l'ankylose spontanée des apophyses épineuses et des lames dans

Fig 66. — Double fronde occipito-mentonnière; son mode d'application.

les déviations vertébrales de diverses origines. *Travaux de Neurologie chirurgicale*, 1897, p. 122).

2° J'ai remplacé la traction manuelle par la traction mécanique à l'aide de moufles.

C'est après m'être rendu compte, dans trois premières interven-

tions, des inconvénients de la traction manuelle, que je l'ai remplacée, dès mon quatrième cas, le 18 mai 1897, par la traction à l'aide de moufles. La traction manuelle présente en effet des inconvénients incontestables : elle est difficile à apprécier, se fait par saccades et la force employée se trouve ainsi discontinue et tantôt au-dessus du besoin, tantôt au-dessous. A cette force irrégulière, inconnue, aveugle, déréglée et point réglable, à action inégale, insuffisante ou excessive, combien est préférable la traction mécanique réglée d'après les cas, égale pendant toute la durée de l'intervention, et qu'on peut faire persister non seulement pendant la réduction, mais aussi pendant tout le temps nécessaire à l'application de l'appareil plâtré et même jusqu'à la complète consolidation de ce dernier. La traction mécanique a encore l'énorme avantage de simplifier l'opération en ré-

Fig. 67. — Application des moufles.

duisant beaucoup le nombre des aides nécessaires. Enfin et surtout, elle évite les tractions saccadées et, par là même, par sa continuité, elle réduit beaucoup la force nécessaire pour l'extension forcée suffisante à une parfaite réduction. Ainsi, tandis que Calot dit avoir employé des tractions allant jusqu'à 120 et 180 kilogrammes mesurés au dynamomètre, je n'ai jamais dépassé 80 kilogrammes et la force moyenne que j'emploie ne dépasse guère 45 à 50 kilogrammes. Or ce point est loin d'être négligeable, car on reconnaîtra facilement qu'une traction trop forte peut présenter plus d'inconvénients qu'une faible.

La traction mécanique à l'aide des moufles a été employée d'autre part par Jeannel (de Toulouse) dans un cas publié par les *Archives provinciales de chirurgie*, le 10 juin 1897 : ainsi cet auteur et moi avons employé cette technique en même temps ; Jeannel le 23 avril et publié le 10 juin, moi le 18 mai et publié le 27 mai (*Spitalul*, 15-27 mai 1897).

3° Enfin une dernière modification a porté sur la confection de l'appareil plâtré. En effet, dès mes dernières interventions, j'ai remplacé la forte couche d'ouate par un simple gilet de flanelle, comme dans l'appareil de Sayre : ceci a un grand avantage, car l'ouate se tasse et plus tard le malade peut faire des mouvements dans son appareil : d'où eschares et reproduction de la gibbosité.

*
* *

Voici, en résumé, ma façon de procéder :

Tout d'abord, j'ai fait construire une table spéciale, basse, permet-

FIG. 68.— Le malade sur la table et l'appareil de traction installé, avant la traction.

tant la pesée facile sans avoir besoin de monter sur une chaise : haute de 45 centimètres, longue de 1 m. 20, large de 30 centimètres, faite en chêne, sur laquelle se trouvent deux petits supports dont un fixé à une extrémité de la table, l'autre mobile pouvant être fixé à des distances variables avec la longueur du corps de l'opéré. Les deux sont capitonnés. Le support fixe sert à soutenir le thorax ; sur le support mobile repose le bassin de l'opéré (fig. 65).

L'appareil de traction est composé :

1° D'une double fronde occipitale et mentonnière, copiée sur la

fronde de l'appareil de Sayre, mais faite en bande de toile très forte et résistante (fig. 66).

2° Entre les deux anses de la fronde occipito-mentonnière est placé un triangle, au milieu duquel est accrochée l'une des poulies d'un moufle dont l'autre poulie est fixée à un crochet, dans le mur, juste en face et à la hauteur de la tête du patient (fig. 67).

3° Sur le bassin, au-dessus des épines iliaques antéro-supérieures, on applique une ceinture large et bien doublée de ouate, nouée ou cousue sur le sacrum en arrière, au-dessus du pubis en avant. Entre les deux anses, la postérieure ou sacrée et l'antérieure ou pubienne, on place un autre triangle au milieu duquel est accrochée l'une des

FIG. 69. — Réduction de la gibbosité par simple traction de 45 à 50 kilogrammes.

poulies d'une moufle, dont l'autre poulie est fixée à un crochet placé dans le mur, juste en face et à la hauteur du bassin du patient. Entre la poulie et le crochet de ce côté est placé un dynamomètre qui montre à chaque instant la force employée (fig. 68).

Les aides nécessaires sont au nombre de trois : un pour la traction, un pour le chloroforme et un troisième pour soutenir la colonne pendant la pesée.

Les temps de l'opération sont :

1er *temps ; Traction.* — Elle ne dépasse pas en général 45 à 50 kilogrammes. Rarement, et cela seulement dans les cas de grandes et vieilles gibbosités, je suis allé jusqu'à 80 kilogrammes. Cette trac-

tion amène rapidement une diminution notable de la gibbosité,

FIG. 70. — La pesée.

FIG. 71. — Gibbosité disparue après la pesée.

sans toutefois la faire disparaître en totalité (fig. 69).

2e *temps* : *Pesée sur la gibbosité*. — La traction étant fixée à 45 ou 50 kilogrammes, l'aide employé à cette traction soulève les membres inférieurs en les écartant pour empêcher le glissement de la ceinture pelvienne ; un second aide soutient la colonne lombaire, pendant que l'opérateur exerce de toutes ses forces une pression sur la gibbosité (fig. 70).

Celle-ci fait entendre un bruit caractéristique de craquement, puis s'affaisse (fig. 71).

Fig. 72. — Application de l'appareil plâtré.

3e *temps* ; *Application de l'appareil plâtré*. — Celui-ci comprend tout le tronc, de l'extrémité céphalique à l'extrémité pelvienne inclusivement (voir fig. 72).

Dans mes premiers cas, je recouvrais le tronc et la tête d'une épaisse couche d'ouate hydrophile, et par dessus j'appliquais l'appareil plâtré. Dernièrement j'ai modifié ma façon de faire et je me contente d'une couche d'ouate à l'épigastre appliquée par dessus un gilet de flanelle. Sur celui-ci, directement, j'applique l'appareil plâtré (fig. 72, 73, 74). Une autre légère couche d'ouate entoure le

front, l'occiput, le menton et le cou ; la portion céphalique de l'appareil laisse le sommet de la tête libre, formant ainsi une coque à claire-voie, qui est mieux supportée et permet les soins du cuir chevelu.

*
* *

Par cette technique j'ai pu réduire toutes les gibbosités qui se sont présentées à moi. L'âge des opérés a varié entre 2 ans 1/2 et 22 ans ; l'âge de la bosse entre 6 mois et 8 ans. Le volume très variable des gibbosités a varié des plus petites à d'énormes qui paraissaient à première vue inopérables.

Les accidents ont été : une mort par chloroforme, chose notée aussi dernièrement par Brun dans un cas communiqué à la Société de chirurgie de Paris; une mort au bout de 48 heures, sans pouvoir

FIG. 73. — Modelage de l'appareil plâtré.

en donner l'explication, l'autopsie n'ayant pas été faite ; enfin une mort au bout de huit jours par la broncho-pneumonie, accident indiqué aussi par Civel (de Brest); enfin, comme accident moins grave, une paraplégie post-opératoire, qui a du reste disparu depuis.

A l'avenir, je suis décidé, comme Ch. Wilhems vient de le proposer (28 juillet 1897), de me passer de toute anesthésie, celle-ci présentant une certaine gravité, vu l'immobilisation du thorax dans l'appareil plâtré, alors que par la traction la respiration est déjà rendue difficile.

*
* *

Il est incontestable que les gibbosités récentes sont celles où le traitement peut être appliqué avec les plus grandes chances de succès thérapeutique. Certes, les gibbosités anciennes cèdent à de fortes tractions et à de fortes pesées ; mais que deviennent-elles ensuite : voilà ce que je ne saurais dire. Pourtant, chez un malade âgé de 22 ans, avec gibbosité datant de 8 ans et bien ankylosée, la réduction s'est parfaitement faite, et un accident intercurrent, une laryngite avec œdème

FIG. 74. — Opération terminée.

de la glotte, ayant nécessité la trachéotomie et l'enlèvement de l'appareil plâtré au bout de 25 jours d'application, j'ai pu m'assurer de l'efficacité du traitement, même dans ce cas difficile ; en effet, la gibbosité s'était maintenue réduite en partie et se maintient encore maintenant 3 mois plus tard ; le malade qui ne pouvait marcher que courbé, les poings sur les cuisses, se tient droit et marche très facilement. Il n'y a, somme toute, que les gibbosités très volumineuses, et en même temps depuis longtemps ankylosées, qui semblent n'être pas justifiables de la réduction brusque.

Les paralysies ne sont pas des contre-indications, au contraire ; j'ai un cas où la paraplégie assez grave pré-opératoire a disparu après l'intervention.

*
* *

Je me résumerai donc en disant :

1° La réduction brusque, en une seule séance, des gibbosités pottiques est une excellente opération.

2° Il est indispensable, dans tous les cas, d'associer à l'extension et à la contre-extension, la pesée sur la gibbosité.

3° La traction manuelle présente de graves inconvénients, et doit céder le pas à la traction mécanique par les moufles ; traction que j'ai employée le premier ; cette traction doit être exercée sur la tête et sur le bassin, et non sur les extrémités supérieures et sur le bassin, comme l'a fait M. Jeannel (de Toulouse) ; elle ne doit pas aller au delà de 45 à 50 kilogrammes ; exceptionnellement, dans le cas de vieille gibbosité à peu près ankylosée, on peut aller jusqu'à 80 kilogrammes : par sa continuité et son égalité, l'extension mécanique par les moufles rend inutiles les fortes tractions.

4° Le chloroforme présente des dangers : aussi faut-il ne l'employer que pendant la réduction et l'abandonner dès que celle-ci est faite, pour appliquer l'appareil plâtré en dehors de toute anesthésie ; on peut même s'en passer complètement, surtout dans les gibbosités très jeunes non ankylosées.

5° Les accidents post-opératoires sont de peu d'importance.

6° Toute opération sanglante est inutile et même dangereuse ; inutile, car elle complique beaucoup l'intervention sans aucun bénéfice visible ; dangereuse, parce que certaines de ces opérations, comme la résection des apophyses épineuses, peuvent empêcher une consolidation osseuse solide de la colonne, consolidation qui se fait aux dépens de ces mêmes apophyses épineuses, des lames vertébrales et des apophyses articulaires.

XVII. — Traitement des déviations de la colonne vertébrale et principalement des gibbosités pottiques (*P. Redard*).

Nous désirons, dans ce mémoire, attirer l'attention sur la valeur de la réduction, en un seul temps, manuel ou instrumental, appliqué au traitement des déviations vertébrales et en particulier des gibbosités pottiques : nous insisterons surtout sur les perfectionnements que nous avons apportés à la technique de cette importante méthode.

I

Mal de Pott. — Depuis le mois de janvier nous avons expérimenté sur de nombreux malades la nouvelle méthode de réduction de la gibbosité du mal de Pott, récemment recommandée par Chipault et Calot.

Dès la publication des travaux de nos collègues sur la réduction des gibbosités pottiques en un seul temps, sous chloroforme, avec immobilisation et contention consécutives, nous avons jugé que cette méthode était rationnelle et qu'elle pouvait avec avantages être appliquée dans certains cas.

Nous avons pratiqué 40 fois la réduction de gibbosités pottiques de volume et d'âge variables ; 12 fois nous avons tenté sans résultats la réduction de gibbosités particulièrement volumineuses et anciennes.

L'examen de ces observations va nous permettre d'établir les indications et les contre-indications de la réduction des bosses pottiques, d'indiquer les accidents possibles, les moyens de les éviter, de donner les résultats obtenus et de décrire surtout la technique opératoire que nous recommandons.

*
* *

La réduction de la gibbosité du mal de Pott ne doit être acceptée en principe, qu'à la condition d'être exécutée prudemment, sans danger d'accidents primitifs ou consécutifs sérieux.

Or l'examen des gibbosités pottiques soumises à de l'extension par traction du rachis et à des pressions directes modérées indique ce fait important que quelques-unes de ces difformités sont *facilement réductibles*, que d'autres sont assez *facilement réductibles*, que d'autres enfin sont *irréductibles* : cette notion de réductibilité ou

d'irréductibilité, sous l'action d'une force modérée, domine, à notre avis, la thérapeutique nouvelle des gibbosités pottiques; elle nous éclaire sur les cas qui peuvent être réduits sans danger et sur ceux qu'il est très dangereux de corriger par l'emploi d'une force violente et aveugle.

Nous devons donc étudier d'abord les conditions de réductibilité des gibbosités pottiques.

Les gibbosités récentes, avec lésions vertébrales tuberculeuses peu étendues, se réduisent facilement par l'emploi d'une force très modérée, sans traumatisme important immédiat, sans ruptures étendues retentissant sur les régions voisines ou éloignées : dans tous nos cas de gibbosités pottiques au début, même assez volumineuses, de 2 mois à 1 an environ, nous avons pu obtenir facilement et sans accidents la réduction parfaite de la difformité. Les gibbosités pottiques des très jeunes enfants, des sujets débiles, asthéniques, même lorsqu'elles sont assez anciennes, se réduisent encore facilement, les consolidations osseuses mettant, dans ce cas, un certain temps à se produire, et la contracture réflexe des muscles du rachis cédant à une force peu considérable. Il est en somme difficile d'indiquer d'une façon précise la période du mal de Pott à laquelle les gibbosités deviennent irréductibles : l'extension du rachis par traction au niveau de l'extrémité céphalique et des membres inférieurs, une légère pression directe sur la bosse, pendant que le sujet est profondément endormi par le chloroforme,donnent seules des renseignements nets et précis : les gibbosités anciennes, de 3 à 8 ans et plus, volumineuses, comprenant plusieurs vertèbres, avec difformité thoracique, sont généralement irréductibles, ankylosées et résistent au développement d'une force raisonnable et modérée : on peut exceptionnellement réussir à les réduire, en déployant une force et une violence énormes, mais au prix de grands dangers : et encore n'est-on pas sûr, dans ces cas, suivant la remarque du Dr Ménard, d'obtenir le maintien de la correction, la cicatrisation et la consolidation de la vaste perte de substance créée à la partie antérieure du rachis, au niveau du foyer tuberculeux.

Il serait en somme très dangereux de vulgariser cette notion que toutes les gibbosités pottiques peuvent être réduites.

Malheureusement l'âge et le degré de la gibbosité ne sont pas des critériums absolus : telle gibbosité ancienne aux lésions tuberculeuses non cicatrisées et non réparées se réduira facilement, telle autre plus récente, à évolution rapide, avec affaissement, solide engrènement et même soudure des fragments vertébraux se réduira plus difficilement, exposant à de sérieuses complications.

Les gibbosités des régions lombaires et dorsales sont les plus favorables; les réductions de gibbosités cervicales sont difficiles et dangereuses : elles doivent se faire lentement et avec prudence, afin d'éviter les

tiraillements des nerfs pneumogastrique et sympathique et les accidents dépendant de la compression bulbaire.

Le mauvais état général du sujet, la généralisation tuberculeuse, la dégénérescence amyloïde des viscères, et en particulier des reins et du foie sont, à notre avis, des contre-indications au traitement des gibbosités par la réduction.

L'existence d'abcès froids volumineux, dans l'abdomen ou la fosse iliaque, sont aussi une contre-indication, ces abcès pouvant se rompre et se vider dans les cavités viscérales voisines, pendant les manœuvres de réduction : toutefois, dans trois cas avec abcès froid moyen, nous avons obtenu par des manœuvres prudentes, sans violence, la réduction de la gibbosité : loin d'être suivie d'accidents, notre intervention a eu pour conséquence la disparition rapide et complète des abcès froids ; mais, en général, nous recommandons de traiter, avant la réduction, l'abcès froid par des injections d'huile iodoformée à 5 0/0 : nous ne pratiquons la réduction que lorsqu'il a diminué de volume ou lorsqu'il s'est résorbé.

La réduction de la gibbosité nous paraît absolument indiquée dans les cas de paraplégie à début récent ; elle peut être tentée dans les paraplégies anciennes, à moins que cette paraplégie ne s'accompagne de troubles trophiques et de mauvais état général.

*
* *

Si nous analysons nos observations au point de vue des accidents, nous constatons que, dans aucun de nos 40 cas, nous n'avons eu à constater d'accident fâcheux immédiat.

Nous n'avons jamais eu aucun accident de chloroforme, aucune syncope pendant l'application de l'appareil contentif, aucun accident de rupture d'abcès froid ou de compression médullaire.

Nous n'avons jamais eu à constater non plus d'accidents consécutifs, tels que broncho-pneumonie, généralisation viscérale tuberculeuse (granulie pulmonaire, méningite, etc.), d'apparition d'abcès froid.

Nous avons même vu chez quelques-uns de nos malades la fièvre et les douleurs disparaître rapidement sous l'influence de la réduction de la gibbosité et de l'immobilisation en bonne position,

Les heureux résultats que nous avons obtenus, l'absence de tout incident et de toute complication tiennent certainement au choix que nous avons fait de nos cas, et nous avons la conviction que les résultats signalés par quelques auteurs ont été dus au défaut de cette sélection sévère.

*
* *

La technique opératoire nous paraît susceptible de quelques perfectionnements.

La réduction des gibbosités pottiques comprend deux temps : la *réduction* et la *contention*.

FIG. 75. — Appareil de Redard pour la réduction des gibbosités pottiques.

1° *Réduction.* — L'anesthésie chloroformique nous paraît indispensable, lorsqu'il s'agit de gibbosités importantes, avec contractures



FIG. 76. — Application de l'appareil : gibbosité pottique avant la réduction.

musculaires réflexes; la réduction s'obtient plus facilement, l'appa-

reil contentif s'applique mieux ; dans un assez grand nombre de gibbosités au début, même volumineuses, chez de jeunes enfants, nous avons pu cependant obtenir la correction sans chloroforme : le mode d'extension du rachis, au moyen de tractions avec l'appareil que nous proposons, sans pressions directes sur la gibbosité, facilite à n'en pas douter cette réduction sans anesthésie.

La réduction doit, à notre avis, être obtenue avec le moins de force possible, sans brusquerie, sans secousses, en évitant avec soin la rupture et la dislocation brutale du rachis.

La réduction violente de certains opérateurs doit être remplacée par des manœuvres prudentes et de douceur : les dénominations de réduction brusque, de réduction forcée, appliquées au nouveau traitement des gibbosités pottiques, sont absolument mauvaises; la brusquerie et la violence ne doivent être recommandées dans aucun cas.

Dans un grand nombre de cas la réduction de la gibbosité peut du reste être obtenue par la seule extension du rachis.

Nous nous servons, pour la réduction, d'un appareil qui permet de supprimer les aides, de développer une force mesurée, graduelle et soutenue pendant longtemps, de réduire sans pressions directes tout en corrigeant les courbures de compensation et les inflexions anormales du tronc.

Les figures 75 et 76 indiquent la disposition de cet appareil.

Nous serons bref sur sa description. Une vis sans fin, mue par une manivelle, vient tirer sur l'étrier d'une mentonnière. Deux autres vis semblables agissent sur des guêtres fixées sur les membres inférieurs, au tiers inférieur des jambes ou au-dessus des genoux. Des dynamomètres placés du côté de la tête et du côté des membres inférieurs indiquent exactement la force de traction développée. Un assez large coussin donne un point d'appui solide au bassin et aux cuisses, un support rembourré avec tige soutient le thorax au niveau de sa partie supérieure. Ces deux pièces sont mobiles et peuvent être plus ou moins éloignées ou rapprochées grâce à des rainures latérales disposées de chaque côté de la table sur laquelle repose tout l'appareil. Le malade étant placé dans la position indiquée par la figure 76, des tractions sont exercées graduellement à la fois sur la tête et sur les membres inférieurs ; la réduction est d'ordinaire obtenue, lorsqu'elles atteignent 25 kil. pour la tête et 30 pour les membres inférieurs. S'il est nécessaire, ce qui est rare, d'exercer une pression directe sur la gibbosité, on peut se servir du dispositif représenté dans la figure 78, qui a pour but de produire des pressions au moyen de plaques matelassées; ces plaques, actionnées par des vis sans fin, sont reliées à un arc métallique solide qui peut être déplacé et fixé sur la table d'opération au point convenable : les pressions ainsi exercées sont énergiques, mais lentes et graduelles.

Nous n'avons jamais pratiqué, avant la réduction, la résection des

apophyses épineuses proposée par Calot, surtout dans le but d'éviter

FIG. 77. — Application de l'appareil : la même gibbosité après la réduction à l'aide de tractions simples.

les eschares. Cette opération, qui peut être suivie d'infection de la

plaie, et qui affaiblit le rachis, en lui enlevant un moyen de consolidation, est inutile.

2° *Contention.* — La gibbosité pottique étant réduite, on doit éviter la récidive et maintenir le rachis dans la rectitude. Les appareils proposés dans ce but jusqu'à ce jour ne nous satisfont pas complètement et nous pensons que c'est surtout de ce côté qu'il faut chercher des modifications de la technique. Le grand appareil plâtré comprenant le tronc et la tête, est du reste recommandable. Il donne, s'il est bien appliqué, une contention suffisante et procure l'immobilisation du rachis dans la position horizontale si favorable à la gué-

FIG. 78. — Arc permettant d'associer, dans la réduction des gibbosités pottiques, des pressions directes sur la gibbosité aux tractions, d'ordinaire seules nécessaires.

rison du mal de Pott. Il présente toutefois, même simplifié, la tête, par exemple, n'étant enveloppée par le plâtre qu'en partie, d'assez sérieux inconvénients ; il est gênant, il expose à des eschares, il ne permet pas de donner à la peau tous les soins nécessaires, il doit être fréquemment renouvelé : aussi peut-on se dispenser dans quelques cas, surtout si le mal de Pott siège dans la région lombaire, de l'application de sa partie céphalique. Ajoutons qu'une très petite quantité de coton doit être placée autour du tronc. Depuis que nous appliquons presque directement sur la peau, avec interposition d'une très légère couche de ouate, nos bandes plâtrées, nous n'avons plus d'eschares.

*
* *

En résumé, la réduction des gibbosités pottiques, faite prudemment et dans certains cas particuliers, est exempte de dangers.

La force développée pour la réduction doit être modérée, mesurée.

FIG. 79. — Ancien appareil de Redard, pour la réduction lente des gibbosités pottiques.

sans brusquerie ni violence : le résultat doit surtout être obtenu au moyen de la traction.

La réduction est dangereuse, absolument contr'indiquée, dans les gibbosités anciennes et ankylosées.

Les paraplégies récentes, et même quelques cas de paraplégies anciennes, peuvent être avantageusement traitées par la réduction.

Les abcès froids volumineux, la généralisation tuberculeuse, les

FIG. 80. — Appareil de Redard pour l'assouplissement des scolioses, préliminaire à leur réduction.

affections cardio-pulmonaires, sont des contr'indications à la réduction.

La nouvelle méthode ne doit du reste pas faire oublier les modes de traitement antérieurs qui donnaient souvent d'excellents résultats, prévenaient la gibbosité et produisaient des guérisons durables : nous

avons souvent, pour notre part, appliqué avec avantage le lit plâtré, la suspension oblique, la position en décubitus abdominal, que nous continuerons à appliquer et à recommander dans quelques cas.

Enfin, on nous permettra de rappeler que nous avons proposé,

Fig. 81. — Le même appareil, appliqué.

il y a longtemps, la réduction lente des gibbosités, au moyen de l'appareil représenté dans la figure 79. L'enfant étant placé dans le décubitus abdominal, des plaques soigneusement rembourrées, reliées à une tige transversale actionnée par des tracteurs élastiques,

venaient presser sur la gibbosité. Cet appareil, facilement supporté, nous a permis d'obtenir des réductions de gibbosités dorsales ou lombaires importantes : il pourra continuer à être utilisé avec avantage dans quelques cas.

Fig. 82. — Disposition pour la réduction manuelle des scolioses.

II

Scoliose. — Le redressement forcé brusque n'est pas seulement applicable aux gibbosités pottiques mais encore aux scolioses.

Elle semble surtout convenir aux scolioses réductibles et moyen-

FIG. 83. — Appareil de Redard, pour la réduction des scolioses.

nement rigides : elle échoue, de même que les autres méthodes,

lorsque la scoliose est très ancienne, absolument ankylosée, avec déformations costales très notables.

FIG. 84. — Le même appareil, appliqué.

La *technique* du redressement forcé des scolioses doit comprendre, à notre avis, plusieurs temps.

Si le rachis est rigide, il faut le mobiliser par des exercices préparatoires : cette mobilisation peut être obtenue au moyen de manipulations et d'exercices orthopédiques.

Lorsque la rigidité rachidienne est très grande et résiste à ces manœuvres, nous recommandons l'appareil représenté figures 80 et 81, qui agit au point culminant de la déviation par de très fortes pressions au moyen d'une bande en caoutchouc. Ces pressions modifient rapidement la forme de la gibbosité ainsi que celle du thorax, redressent et mobilisent le rachis. Les figures 80 et 81 indiquent la disposition et le mode d'application de cet appareil qui doit être placé, le sujet reposant sur une table dans la position horizontale.

Quant à la réduction forcée, elle s'obtient, le sujet étant anesthésié, au moyen d'une extension puissante du rachis et de fortes pressions, soit manuelles, en adoptant le dispositif indiqué dans la figure 82, soit pratiquées avec le levier représenté dans la figure 83. Ce levier, appliqué suivant les indications de la figure 84, permet, en effet, de disposer d'une force considérable, mais mesurée, sans brusquerie et qui peut être longtemps soutenue.

Plusieurs séances de réduction sont, en général, nécessaires, à des intervalles de 2 à 4 mois.

*
* *

Nous nous réservons, dans une publication ultérieure, de revenir sur les résultats définitifs des techniques que nous venons de décrire, tant pour les gibbosités pottiques que pour les scolioses.

XVIII. — Remarques sur quelques cas de gibbosités pottiques traités par la réduction (*H. Malherbe*).

Lorsque le Dr Calot, de Berck-sur-Mer, publia sa méthode de réduction des gibbosités pottiques, les dangers possibles de cette opération se présentèrent à tous les esprits ; néanmoins, comme il n'est rien de tel que l'expérience pour trancher les questions, et comme, d'autre part, le Dr Calot publiait une longue série d'interventions sans aucun accident, on put se croire autorisé à imiter sa conduite et à redresser de force les gibbosités pottiques.

Nous l'avons essayé, pour notre part, et c'est le résultat de nos tentatives personnelles que nous venons donner aujourd'hui.

*
* *

Elles sont au nombre de quatre.

Deux d'entre elles ont eu trait à des gibbosités pottiques très minimes : une extension très modérée a suffi pour obtenir la réduction, qui a été parfaitement bien supportée; l'un de ces malades a eu toutefois, trois mois et demi après l'intervention, un abcès par congestion qui a été ouvert à la partie interne de la cuisse : son état général n'en a pas été affecté ; donc dans ces deux cas, résultat provisoire satisfaisant, résultat définitif encore inconnu.

Nos deux autres cas, au contraire, ont été notoirement défavorables : dans l'un, l'appareil a dû être enlevé et le bénéfice esthétique a été nul ; dans l'autre l'enfant a succombé, neuf jours après l'intervention, à une hémorrhagie pleurale : voici le détail de ces deux faits instructifs.

Obs. 1. — V... Clément, 14 ans ; mère tuberculeuse, trois frères et sœurs morts de méningite tuberculeuse. L'enfant a marché à 10 mois, et s'est développée assez mal ; elle a eu à 11 ans une fièvre typhoïde dont la convalescence a été longue et pénible. La déformation, qui est dorsale supérieure, a commencé à paraître vers 12 ans, en même temps que survenaient des douleurs dans le cou et dans le côté gauche. Avant l'opération, on constate de l'exagération des réflexes rotuliens, le phénomène du pied à gauche, enfin des plaques d'anesthésie tactile sur le bras et la jambe gauches, au niveau des articulations. La réduction est faite le 12 mai 1897 ; dans la journée, la malade souffre beaucoup, particulièrement dans le côté gauche ; le 13 ces souffrances se sont encore accentuées. Le 14, survient, à 3 heures de l'après-midi, une syncope d'un quart d'heure, qui nous oblige

à enlever le plastron sternal de l'appareil, puis celui-ci tout entier ; on constate que la gibbosité s'est reproduite.

Aujourd'hui, août 1897, l'état général est bon, la gibbosité persiste sans aucune modification.

Obs. 2. — H... Félix, âgé de 12 ans, est gibbeux par suite de mal de Pott depuis une dizaine d'années. La courbure de la colonne vertébrale est très prononcée comme on peut s'en rendre compte, en

FIG. 85. — Malade chez qui la réduction d'une gibbosité pottique a été suivie de mort par hémorragie pleurale.

regardant la photographie de l'enfant. A part sa gibbosité, il paraît assez bien portant. Désespéré de son infirmité, le jeune H... veut absolument s'en débarrasser. Nous proposons à la mère de l'enfant la réduction, sans dissimuler que des accidents graves étaient possibles. L'intervention étant décidée, nous la pratiquâmes en nous guidant sur les préceptes de Calot. Les tractions exercées sur la tête et sur les membres ne parurent pas donner grand résultat. La pression

sur le sommet de la gibbosité fut plus efficace et l'on put obtenir une réduction presque complète. L'enfant fut enfermé dans un corset de plâtre et sa tête soutenue par un bandage également plâtré. L'opération fut bien supportée ; cependant lorsqu'on voulut continuer le chloroforme dans l'attitude verticale avec suspension, la face devint tellement violacée que nous dûmes faire remettre aussitôt l'enfant dans la position horizontale et achever le bandage dans cette attitude.

Les 4 et 5 mai, après des vomissements chloroformiques modérés, le petit malade manifeste une vive douleur dans tout le rachis. Les jambes ne sont pas douloureuses ; mais la droite est atteinte d'un fourmillement continu. Le corset gêne beaucoup la respiration surtout au niveau de la région sternale.

Le 6 mai, l'état général est bon : la respiration est moins gênée parce que le coton s'est tassé dans le corset. Les bras sont faibles ; le malade se plaint de légères douleurs dans les jambes.

Les 7 et 8 mai, la douleur des jambes est augmentée, surtout à droite où il y a un engourdissement continuel.

Le 9 mai, la région occupée par la gibbosité est le siège de pénibles élancements. Il y a une constipation assez opiniâtre.

Le 11 mai, les douleurs sont moins vives ; cependant l'insomnie a été complète depuis deux nuits.

Le 12 mai, le docteur Mirallié, qui avait examiné le système nerveux de l'enfant avant l'opération, veut bien encore procéder à l'examen des réflexes : ceux-ci qui, avant l'opération, étaient brusques et un peu exagérés, sont maintenant presque abolis ; la trépidation épileptoïde a disparu.

Dans la soirée du 12 mai, alors que l'on croyait l'opéré à l'abri de tout danger, il est pris d'une attaque d'oppression, augmentant progressivement pendant une demi-heure puis diminuant rapidement ; à 5 heures, heure de la visite du soir, l'interne le trouve à peu près bien. Une seconde crise revient vers 8 heures du soir et fatigue encore l'enfant qui cependant se remet encore. Enfin, vers 4 heures du matin, une troisième attaque de dyspnée se produit, augmente peu à peu d'intensité et se termine par la mort qui survient vers 8 heures 1/2 du matin.

A l'autopsie, l'examen extérieur du cadavre permet de constater au niveau de la gibbosité une eschare large de 5 ou 6 centimètres et occupant son point le plus saillant. La déformation de la colonne vertébrale s'est complètement reproduite depuis l'enlèvement du corset plâtré. Le thorax est ouvert sur la ligne des articulations chondro-costales. Il sort de la plèvre gauche une certaine quantité de liquide rouge foncé dont on peut obtenir environ un litre. Après l'ablation du plastron thoracique, on constate que le poumon droit, refoulé vers le fond de la cavité pleurale, offre à peine le volume des deux poings et présente une coloration violacée. A la base se trouvent de fortes adhé-

rences contenant de nombreuses granulations miliaires abondantes partout. Le diaphragme étant enlevé, on arrive sur le rachis, au niveau de l'insertion supérieure des psoas. Dans chacun de ces muscles, une section transversale, pratiquée près de leur insertion supérieure, permet de constater l'existence d'une masse tuberculeuse plus volumineuse à gauche qu'à droite. Du côté droit, la masse a subi une sorte de fonte et il s'en écoule quelques cuillerées de pus épais et mal lié. Du côté gauche, on suit, dans la gaine du psoas, en remontant vers la colonne vertébrale, le trajet de l'abcès par congestion, trajet qui conduit jusqu'au niveau de la dixième dorsale, siège maximum de la gibbosité. Le corps des 9e et 10e vertèbres dorsales est rongé et présente une cavité assez petite quand la colonne est affaissée, mais formant une excavation énorme quand on reproduit le redressement. En résumé, il est facile de voir que l'opération n'a pas été la cause directe des accidents auxquels l'enfant a succombé ; mais on peut se demander si le traumatisme n'a pas favorisé l'auto-inoculation de la tuberculose ou créé un lieu de moindre résistance facilitant le développement de cette maladie. En tout cas, l'épanchement sanguinolent qui a entraîné la mort provenait non de l'opération en elle-même, mais de l'évolution des fausses membranes hémorragiques décrites plus haut. En examinant particulièrement les os, on vit du reste que la colonne vertébrale avait subi une véritable fracture qui, dans le voisinage d'un foyer tuberculeux, ne se fût sans doute pas réparée.

*
* *

Telles sont mes observations ; je ne voudrais pas d'une expérience aussi limitée tirer des conclusions générales : il me semble toutefois que cette expérience est réellement peu favorable. Elle m'autorise à m'abstenir de pratiquer l'intervention pratiquée par le Dr Calot au moins jusqu'à ce qu'une enquête sévère nous ait fait connaître les résultats exacts de sa méthode. Cette enquête devra-t-elle y faire renoncer : je ne saurais le prévoir ; mais il me paraît hors de doute qu'elle obligera à renfermer ses applications dans des limites beaucoup plus restreintes que celles indiquées par le chirurgien de Berck, dans sa présentation trop généralisatrice.

XIX. — Remarques sur quelques cas d'emploi de la force pour la réduction brusque des gibbosités pottiques (*Eugène Vincent*, de Lyon).

J'ai déjà, dans une étude personnelle, puis dans l'excellente thèse de mon élève M. le Dr Gayet (*La gibbosité du mal de Pott, anatomie pathologique et traitement*, Lyon, 1897) dit ce que je pensais de la réduction des gibbosités pottiques par la méthode de M. Calot.

Je crois devoir y revenir, en me basant sur une expérience aujourd'hui plus longue.

*
* *

« L'impression qui reste, disais-je en conclusion de ma précédente étude, de cette revue de nos maux de Pott soumis aux manœuvres de Calot, n'est pas très bonne. Cependant je ne veux pas d'emblée les laisser de côté, du moins pour ceux de mes malades qui ont montré à leur égard une certaine tolérance. Trois mois après la première séance de réduction, j'en ferai une seconde, sous chloroforme. Peut-être obtiendrai-je alors davantage. »

Aujourd'hui, ainsi qu'on le verra, la plupart de mes malades ont subi deux ou trois séances de manœuvres réductives.

Disons tout d'abord que :

a) Nous n'avons pas répété les tentatives chez les malades qui, lors de la première séance, s'étaient montrés irréductibles. Dans notre premier travail, nous affirmions déjà que, dans ces cas, la chirurgie n'avait pas, contrairement à l'opinion de M. Calot, le droit d'agir. Depuis, M. Calot a lui-même reconnu qu'il fallait rétrograder, et il l'a fait au congrès de Moscou. C'est sans doute la cruelle leçon des faits qui l'a ramené quelque peu dans la voie de la prudence où je suis persuadé qu'il fera de nouveaux progrès. Les écrits de Monod, de Ménard, de Chipault ont été aussi de nature à l'éclairer. Tout le monde du reste est de cet avis prudent, même M. Redard, l'un des partisans convaincus de la réduction par l'emploi de la force.

b) Nous avons, dans nos dernières séances de réduction, renoncé à l'emploi du chloroforme. Sur l'affirmation répétée de nos malades qu'ils ne souffraient pas, nous avons pu obtenir, dans ces conditions, un résultat presque aussi marqué que sous le chloroforme. Conjointement à nous, d'autres chirurgiens, M. Wilhems d'une part, M. Redard, d'autre part, sont arrivés à la même conclusion : elle n'est pas sans importance, car on ne doit pas se servir inutilement des anesthésiques.

Une remarque encore, qui résulte des observations faites chez nos malades, et qui sans se rapporter absolument à la question que nous

étudions, n'en a pas moins à son égard un certain intérêt, puisqu'elle peut influencer les données thérapeutiques déduites des observations : en prenant le tracé au fil de plomb des rachis gibbeux de nos malades, dans le décubitus abdominal puis dans la station assise ou debout, nous avons trouvé que la longueur du rachis était moindre dans la première position que dans la seconde : il semblerait au premier abord qu'il dût en être tout le contraire, puisque la position debout ou assise paraît devoir déterminer un tassement et des inflexions plus grandes que le décubitus abdominal. Nos tracés démontrent que ce curieux et imprévu paradoxe d'inégalité de longueur des rachis gibbeux dans le décubitus abdominal et dans la station verticale tient à l'exagération dans cette position des courbures de compensation. D'une position à l'autre, ce n'est pas la partie malade de la colonne vertébrale qui subit les modifications les plus grandes, ce sont les parties sus et sous-jacentes.

*
* *

Ces préliminaires posés, arrivons à nos observations.

Nous les diviserons en deux séries : 1° les observations où les manœuvres indiquées par M. Calot ne nous ont pas permis, contrairement aux espérances données par son mémoire, d'obtenir la moindre réduction ; 2° les observations où ces manœuvres nous ont permis d'obtenir au moins passagèrement cette réduction.

I. Observations ou la réduction n'a pu être obtenue. — Les observations où, sans obtenir aucun résultat, même transitoire, nous avons pratiqué des tentatives de réduction, sont les suivantes :

Obs. 1. — Br... Joseph, 12 ans. Mal de Pott ancien. La gibbosité siège au niveau de la région dorsale supérieure ; elle est très prononcée, arrondie et comprend 7 ou 8 vertèbres ; il y a un abcès par congestion. Le 6 avril 1897, tentatives de réduction, infructueuses, malgré une pression considérable.

Obs. 2. — Bar. P..., 9 ans 1/2. Mal de Pott ancien, suppuré et guéri. Gibbosité arrondie, régulière, peu saillante, occupant toute la région dorsale. Pas de déformation thoracique. Le 4 juin, malgré les tentatives de réduction les plus énergiques, il est impossible de rien obtenir. Corset de Sayre ordinaire.

Obs. 3. — C... Mariette, 7 ans. Mal de Pott ancien, suppuré, drainé, gibbosité dorso-lombaire très accentuée. Tentatives de réduction au maximum d'énergie ; sans résultat. Faute de mieux, je place un corset de Sayre ordinaire (fig. 86).

II. Observations ou la réduction a été obtenue, au moins partiellement ou provisoirement, sans que cette réduction doive nous faire préjuger du résultat définitif. — La série d'observations qu'il nous reste à analyser est, aujourd'hui surtout, où il est admis par tous qu'on ne doit pas agir sur les gibbosités ankylosées, plus intéressante et plus longue.

Ceux de nos faits qui s'y rattachent sont au nombre de 7.

Obs. 1.— *G... Marius*, 9 *ans* 1/2. *Mal de Pott datant de plusieurs années. Gibbosité dorsale. Deux séances, résultat définitif nul.* — Le mal de Pott de ce sujet remonte à plusieurs années ; il y a trois ans, le malade entra dans le service avec une paraplégie datant d'un an. Je lui pratiquai une lamnectomie, à la suite de laquelle la paralysie disparut. En novembre 1896, drainage transsomatique prévertébral.

En février 1897, l'enfant porte une volumineuse gibbosité dorsale, angulaire, dont le sommet est au milieu de la colonne dorsale.

Le 25 février, on pratique des tractions sur la tête et les jambes et des pressions sur la gibbosité. Il ne semble pas qu'on obtienne le

FIG. 86. — Gibbosité pottique traitée par la réduction. Obs. III. 1re série. Malade avant la réduction.

moindre résultat. On fait un corset plâtré ; celui-ci appliqué, et avant qu'il soit dur, on appuie très fortement sur la bosse et on attend la solidification de l'appareil pour cesser la pression : à noter, à ce moment, de la trépidation épileptoïde et une contracture des muscles extenseurs du pied ; ces phénomènes cessent du reste assez rapidement.

Le 28 février, l'indocilité de l'enfant, dont les cris ne cessent ni jour ni nuit, oblige de refaire le pansement ; on essaie l'extension

dans une gouttière de Bonnet : le petit patient souffre beaucoup dans cette position.

Le 4 mars, on est obligé de supprimer l'extension de la tête, qui fait trop souffrir le malade : il endure difficilement sa gouttière.

Le 8 avril, on recommence les manœuvres de réduction ; on n'obtient presque aucun résultat. Comme la cicatrisation des plaies est presque complète, au lieu de mettre un simple corset plâtré, on place le malade dans un grand appareil allant de la tête aux genoux, avec une fenêtre pour les pansements.

Le 8 mai, la plaie donne toujours. L'enfant est de plus en plus indocile ; son état général est plutôt amélioré.

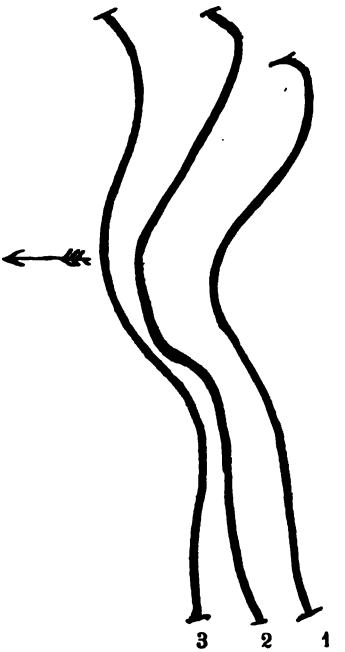

Fig. 87-89. — Gibbosité pottique traitée par la réduction. Obs. I. 2e série. 1. Bosse avant la première séance de réduction. 2. Bosse avant la seconde séance de réduction. 3. Résultat : la colonne s'est allongée, et il s'est produit une forte lordose de compensation.

Fig. 90. — Gibbosité pottique traitée par la réduction. Obs. II. 2e série. Après deux séances de réduction, on n'a obtenu aucun résultat.

Le 7 juin, on enlève le plâtre ; on trouve un abcès assez considérable, développé au niveau de la gibbosité. L'enfant refuse absolument de se laisser mettre dans un nouvel appareil. Comme il ne voit pas sa bosse, il déclare qu'il lui est absolument indifférent qu'on la

redresse. La réduction obtenue les autres fois ayant été fort peu sensible, je n'insiste pas (fig. 87-89).

Obs. 2. — *G... Amélie*, 9 *ans* 1/2 ; *deux essais* ; *résultat nul.* — Cet enfant a un ancien mal de Pott guéri, traité depuis longtemps à la consultation externe ; il entre dans le service pour subir des manœuvres de réduction.

Le 25 février 1897, on essaie la réduction sans anesthésie. Malgré de très fortes pressions sur la bosse, on n'obtient, dans cette première

FIG. 91. — Gibbosité pottique traitée par la réduction. Obs. III. 2e série. Malade après cinq mois de traitement ; résultat nul.

séance, aucun résultat : le rachis paraît complètement ossifié. On applique cependant un grand appareil plâtré pendant qu'on développe le maximum de force.

Le 19 mars, l'enfant souffre peu de son plâtre ; bon état général.

Le 19 avril, on enlève le plâtre pour recommencer les manœuvres de réduction : on obtient un léger résultat. Immobilisation dans le grand appareil plâtré.

Le 10 mai, on enlève l'appareil. La gibbosité n'a, décidément, subi aucune diminution (fig. 90).

Obs. 3. — *R... Marguerite, 5 ans. Mal de Pott déjà ancien ; gibbosité arrondie cervico-dorsale, sans complications. Deux séances de réduction. Résultat définitif nul.* — L'enfant est entrée dans le service au mois de janvier 1897 ; elle a passé trois semaines couchée ; puis elle a été retirée par ses parents : elle y rentre le 27 mars pour faire traiter sa gibbosité. Pas d'abcès, état général pas trop mauvais.

Le 30 mars, manœuvres de réduction sous chloroforme. Peu de réduction. Du reste pas d'incident pendant la séance.

Le 31 mars, l'enfant ne peut se nourrir que difficilement ; on soulève la partie de la gouttière de Bonnet dans laquelle elle a été déposée avec sa carapace de plâtre : la gêne de la circulation dans

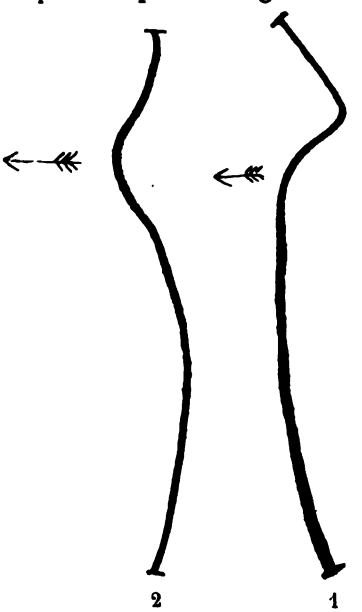

FIG. 92-93. — Gibbosité pottique traitée par la réduction. Obs. III. 2e série. 1. Bosse avant le traitement. 2. Bosse après le traitement ; résultat nul.

les membres supérieurs oblige du reste d'échancrer celle-ci sous les aisselles.

Le 1er avril, grande lassitude.

Le 7 mai, l'appétit est revenu : l'enfant s'habitue à son état.

Le 18 mai, on est obligé d'enlever l'appareil plâtré à cause de l'odeur infecte qu'il répand : cette odeur est due aux eschares qui se sont faites au niveau de la gibbosité. La cuirasse plâtrée, valvée, est du reste remise, et, à partir de ce jour, des pansements sont faits tous les huit jours.

Le 13 juillet, les eschares étant cicatrisées, on fait sous chloroforme une nouvelle séance de traction, de pressions et de mise en plâtre.

Le 14 juillet, la petite malade a des crises de suffocation qui obligent de fendre le plâtre.

Le 13 août, le plâtre est définitivement enlevé ; le résultat est absolument nul, ainsi que le témoignent les photographies et les tracés : nous nous contentons dès lors de placer la malade sur une planche imitée de celle du Dr Chipault (fig. 91 et 92-93).

Obs. 4.— *B... Jeanne, 4 ans ; une séance ; résultat local relativement satisfaisant ; résultat général déplorable.* — L'enfant est atteinte, depuis deux ans, d'une gibbosité dorsale très prononcée ; elle a eu des abcès ; elle en est guérie. Actuellement, la déformation s'étend de la

FIG. 94. — Gibbosité pottique traitée par la réduction. Obs. IV. 2e série. La malade avant le traitement.

5e à la 10e dorsale. L'articulation coxo-fémorale gauche est en outre atteinte de coxalgie.

Le 6 avril 1897, réduction par les manœuvres habituelles. Le résultat est réel : l'effacement de la gibbosité est presque complet, avec lordose lombaire de compensation. Grand appareil plâtré (fig. 94, 95, 96-97).

Malheureusement, étant donnée l'aggravation lente de l'état général, cet appareil doit être enlevé, le 6 mai, c'est-à-dire au bout d'un mois. La gibbosité s'était reformée en partie sous le plâtre ; des eschares

s'étaient faites au niveau des apophyses épineuses ; en outre, l'enfant avait une rétention d'urine telle que la vessie remontait au-dessus de l'ombilic ; il était à craindre que la tuberculose n'eût envahi les

FIG. 95. — Gibbosité pottique traitée par la réduction. Obs. IV. 2e série. La malade dans son appareil plâtré, comprenant les membres inférieurs, à cause de la coxalgie coexistant avec le mal de Pott.

ganglions mésentériques et l'auscultation révélait d'ailleurs des complications de même ordre du côté des poumons.

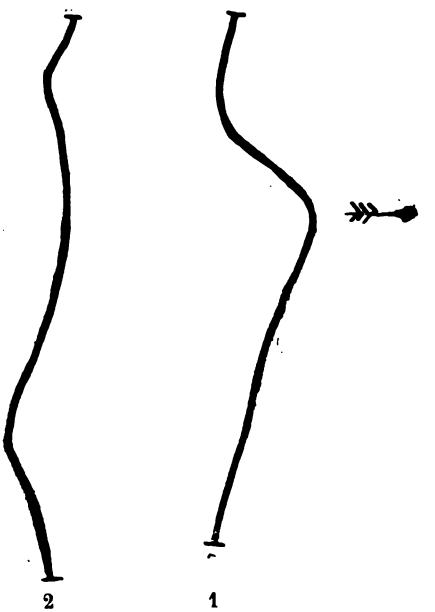

FIG. 96-97. — Gibbosité pottique traitée par la réduction. Obs. IV. 2e série. 1. La bosse avant la réduction. 2. La bosse lorsque la malade est emmenée par les parents au dernier degré de la cachexie tuberculeuse.

L'enfant a été emmenée mourante par les parents.

Donc, malgré le résultat opératoire assez satisfaisant, le résultat physiologique a été lamentable.

Obs. 5. — *Nelly de R...,10 ans 1/2. Gibbosité interscapulaire. Deux séances. Résultat définitif nul.* — Cette petite malade a fait, en août 1896, un premier séjour dans le service. Elle revient le 15 décembre 1896 pour être traitée de sa déformation. Celle-ci siège entre les omoplates ; elle n'est pas douloureuse à la pression, mais l'enfant dit y ressentir des douleurs par intervalles. Elle accuse aussi des douleurs en ceinture ; elle marche avec peine, et, lorsqu'elle est couchée, ne relève

FIG. 98. — Gibbosité pottique traitée par la réduction. Obs. V. 2e série. Résultat définitif : la gibbosité a plutôt augmenté.

qu'imparfaitement et lentement les jambes, elle a de la parésie motrice, manifestement. Son état général est assez bon. Elle présente une légère scoliose.

Le 18 décembre, pointes de feu et corset plâtré.

Le 27 décembre, les parents emmènent l'enfant avec la recommandation de lui faire garder le lit.

Le 4 mai, rentrée. Aucune douleur rachidienne. La malade se plaint de souffrir dans la fosse iliaque gauche où l'on ne trouve cependant aucun signe d'abcès ossifluent. La marche n'est pas amélio-

rée. L'enfant meut très difficilement les membres inférieurs, surtout le droit. Je me décide à la soumettre aux manœuvres de réduction. Dès le début, en n'appuyant qu'à peine sur la saillie rachidienne, je sens la gibbosité céder, et j'entends des craquements. La réduction est presque complète sans aucun effort. Corset plâtré comprenant la tête. Le tout sous chloroforme.

Le 8 mai, l'enfant ne souffre pas; ses jambes ne se meuvent ni mieux ni plus mal qu'avant.

La difficulté d'alimenter les sujets ainsi momifiés dans le plâtre

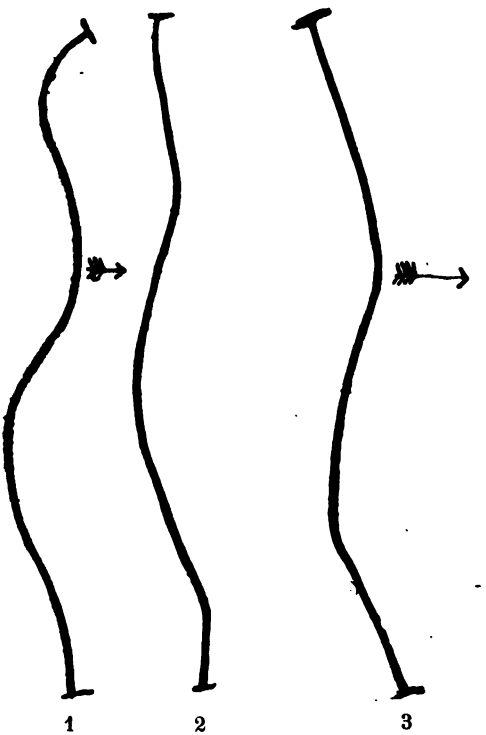

FIG. 99-101. — Gibbosité pottique traitée par la réduction. Obs. V. 2e série. 1. Gibbosité avant la réduction. 2. Gibbosité immédiatement après la réduction. 3. Gibbosité, lors de l'ablation du premier corset plâtré, au bout de six semaines.

me suggère l'idée de construire le lit à bascule ici représenté (fig. 108, p. 192).

Le 14 juin, la malade supporte bien son plâtre. Quelquefois, la nuit, elle éprouve des douleurs passagères dans le dos. L'état général est bon.

Le 16 juin, le corset est enlevé. On trouve la gibbosité à peu près reformée et deux eschares au niveau des apophyses épineuses, plus une

eschare du cuir chevelu formée et guérie sous le plâtre. L'état général est très bon. La parésie est stationnaire. On remet la cuirasse plâtrée qui a été valvée.

Le 15 juillet, on enlève le corset, et loin de trouver une diminution de la gibbosité, on a l'impression d'une augmentation sensible. On renouvelle les tractions, sans recourir à l'anesthésie. Les manœuvres s'exécutent aussi bien et aussi efficacement, sans souffrance.

Le 13 août, la déformation s'était reproduite sous l'appareil plâtré.

Donc résultat nul, aussi bien au point de vue de la gibbosité que de la parésie (fig. 98, 99-101).

Obs. 6. — *E... Marie*, 6 *ans. Mal de Pott dorso-lombaire avec gibbosité allongée très flexible. Abcès iliaque par congestion. Réduction. Augmentation de la gibbosité.* — Cette malade entre dans le service le 27 avril 1897. Le début de son affection remonte à trois ans ; on n'a du reste pas d'indications sur la marche qu'elle a suivie. Il n'y a pas trace d'abcès anciens. Actuellement, il existe une gibbosité volumineuse étendue de la 6e dorsale à la 3e lombaire, et dont le point culminant correspond à la 12e dorsale. L'enfant n'accuse aucun point douloureux le long du rachis. Le thorax est légèrement globuleux. Il existe, dans la fosse iliaque droite, un abcès par congestion fusant vers la cuisse.

Fig. 102. — Gibbosité pottique traitée par la réduction. Obs. VI. 2e série. Résultat définitif : la gibbosité a plutôt augmenté.

Le 4 mai, on ponctionne l'abcès sous anesthésie ; on retire à peu près un verre de pus : pansement au collodion.

Manœuvres de réduction, qui avec des tractions très modérées et

une pression légère, donnent de suite un résultat : la gibbosité cède avec des craquements caractéristiques ; corset plâtré comprenant la tête (fig. 102).

Le 8 mai, état général excellent.

Le 16 juin, on sectionne le plâtre de chaque côté de la ligne axillaire. On trouve trois petites ulcérations au niveau des apophyses épineuses dorsales. Dans le décubitus horizontal, le résultat esthétique semble très satisfaisant, mais, en asseyant l'enfant, la gibbosité se reforme aussitôt. D'autre part, l'abcès par congestion s'est reproduit. On le ponctionne à nouveau : il sort 40 cc. environ de pus jaunâtre. Réapplication du plâtre, dont les valves sont réunies par des bandes silicatées.

Le 15 juillet, on enlève la cuirasse plâtrée. Il n'y a pas d'eschares.

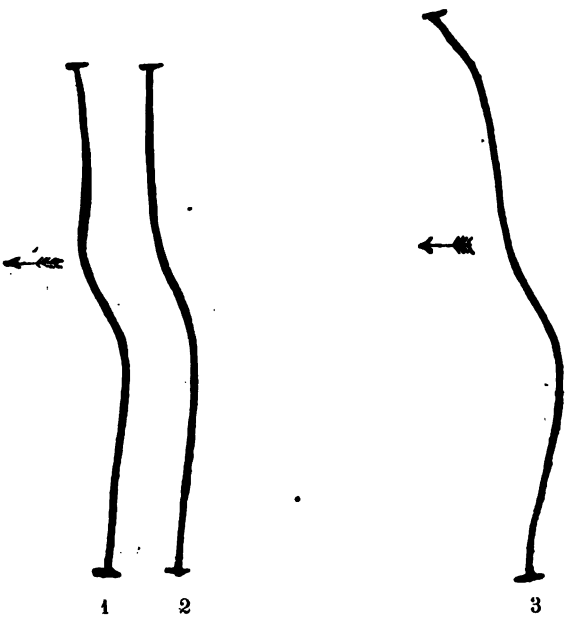

Fig. 103-105. — Gibbosité traitée par la réduction. Obs. VII. 2e série. 1. Gibbosité avant la réduction. 2. Gibbosité immédiatement après la réduction. 3. Gibbosité au bout de six semaines, en partie reproduite.

La gibbosité a augmenté, ainsi qu'on en juge, non seulement par la vue, mais encore à l'aide de la photographie, et à l'aide du tracé rachidien pris dans le décubitus horizontal. Malgré cet insuccès, on fait, cette fois sans chloroforme, de nouvelles tractions, qui donnent encore une rectitude à peu près complète. Nouveau corset plâtré.

Le 13 août, enlèvement du corset. L'abcès par congestion s'est reproduit ; il paraît suivre la gaine du psoas, car la cuisse est en

flexion et adduction. La gibbosité est plus considérable que jamais.

Je me contente donc, désormais, de l'immobilisation sur la planche du Dr Chipault, planche qui rend facile la satisfaction des besoins naturels, permet de les transporter au dehors et, au besoin, de les soumettre à des tractions par les poids dans leur lit.

En somme, dans ce cas, le résultat des manœuvres de réduction a été nul, malgré la flexibilité tout à fait parfaite du rachis.

Obs. 7. — *A... Joséphine*, 5 *ans* 1/2. *Mal de Pott interscapulaire, avec gibbosité. Trois séances de réduction, résultat nul.* — Entrée le 11 mai 1897. Père et mère en bonne santé. Il y a 2 ou 3 mois, l'enfant

FIG. 106. — Gibbosité pottique traitée par la réduction. Obs. VII. 2e série. La malade avant le traitement.

a eu la rougeole. Actuellement, elle présente, au niveau des 5e et 6e apophyses épineuses dorsales, une gibbosité dont la saillie principale correspond à ces deux dernières ; on ne sait comment elle a évolué. Il n'y a pas de douleurs à la pression rachidienne, pas d'abcès par congestion ; rien du côté des membres inférieurs. L'état général est assez bon et l'appétit est convenable.

Le 14 mai, sous anesthésie, séance de réduction, corset plâtré.

Le 17 juin, le corset est enlevé. La gibbosité s'est reformée et la lordose compensatrice sous-jacente s'est exagérée. Eschare superficielle du cuir chevelu derrière l'oreille gauche ; ulcérations en ceinture superficielle sur les fesses au bord du corset plâtré. Etat général bon.

Le corset, valvé, est replacé.

Le 15 juillet, examen : eschare au niveau de la gibbosité, plus accentuée que jamais ; séance de réduction, sans anesthésie, aussi facile et complète qu'avec le chloroforme. Nouveau corset plâtré.

Le 16 juillet, crise de cyanose qui dure une demi-heure. Le corset est sectionné.

Le 13 août, nouvel et dernier examen. Le résultat esthétique est nul. L'enfant est placée sur une planche immobilisatrice de Chipault (fig. 103-105, 106, 107).

*
* *

Tel est le bilan de mon expérience personnelle : je n'ai pas besoin de dire que les conclusions qui en découlent ne peuvent être que contraires aux premières assertions du chirurgien de Berck.

Fig. 107. — Gibbosité pottique traitée par la réduction. Obs. VII. La malade après le traitement ; résultat définitif nul.

1° Nous avons vu qu'il y a des gibbosités irréductibles. Il est vrai que je n'ai point fait d'ostéotomie rachidienne, comme il le conseille, considérant que cette tentative antichirurgicale dépassait les limites des interventions permises.

2° Restent donc les cas où la réduction a été possible.

Pour ces cas, malgré le peu de résultat de mes premières séances de réduction, j'ai cru devoir persévérer : j'ai, comme on l'a vu par mes observations, répété ces séances. Qu'ai-je obtenu ? Puis-je conserver ce minimum de satisfaction que j'entrevoyais comme possible dans mon mémoire de 1897 ? « Les manœuvres de Calot, disais-je, faites avec prudence, permettront peut-être au moins de diminuer les gibbosités existantes, ou en voie de formation, non tout d'un coup, mais graduellement. » Je ne le crois plus ; cette phrase d'espoir conditionnel, je dois la rayer. Le résultat obtenu a été nul : photographies et tracés en témoignent. Ma persévérance a été mal récompensée et je

FIG. 108. — Lit à bascule utilisé par l'auteur pour l'immobilisation des maux de Pott.

ne me crois pas le droit de la pousser plus loin. Et pourtant, M. Calot, dans sa communication du Congrès de Moscou, nous dit : « Ce qui est acquis dès maintenant, c'est que l'on pourra obtenir une correction notable des grosses et vieilles gibbosités encore en évolution et la *correction intégrale des petites gibbosités, c'est-à-dire la guérison parfaite sans difformité de tous les maux de Pott à venir.* » Je ne demande qu'à être convaincu, tout en me disant que n'ayant pas obtenu, par la technique de M. Calot, le moindre résultat je ferais peut-être mieux de substituer à ce jugement d'attente, une condamnation définitive.

*
* *

En effet, la technique de M. Calot, outre qu'elle donne des résultats nuls, n'est point sans dangers : faits cliniques et faits expérimentaux le démontrent.

1° *Faits cliniques.* — Notre statistique personnelle, déjà si fâcheuse est, heureusement, vierge de décès : plus d'une autre n'est point dans ce cas. M. Calot lui-même nous parle dans sa communication au Congrès de Moscou, de cinq décès ; Malherbe, Civel, Brun,

FIG. 109. — Pièce anatomo-pathologique provenant du laboratoire de la Faculté de Lyon. Mal de Pott dorsal supérieur avec espace vide laissé par la réduction.

en ont eu aussi et je crois ne point trop m'avancer en disant que cette liste est trop brève.

2° *Faits anatomo-pathologiques.* — Il faut vraiment que M. Calot n'ait jamais jeté un coup d'œil sur des pièces telles que celles que nous empruntons au Laboratoire d'anatomie pathologique de la Faculté de Lyon, pour avoir osé nous dire que toutes les gibbosités pottiques, même les plus anciennes, doivent être réduites. Que peut bien, dans ces cas, devenir la soudure osseuse existante, sinon se fracturer, en entraînant du côté des parties molles environnantes les dégâts les plus graves. J'ai voulu en avoir le cœur net, et j'ai engagé mon excellent élève, le Dr Gayet, à faire des recherches dans ce sens.

Je ne peux mieux faire que de répéter ici ce qu'il en dit dans sa remarquable thèse. « Dès que nous avons conçu l'idée de notre travail, nous nous sommes mis en quête d'autopsier des gibbeux afin de pouvoir expérimenter post mortem. Nous n'avons pu rencontrer qu'une seule autopsie depuis le mois de février ; pour être unique, notre expérience n'a pas laissé d'être intéressante. Il s'agissait d'un garçon de quatorze ans, mort dans le service de M. Ollier. Avant de faire l'autopsie, nous avons pratiqué la réduction en suivant de point en point le manuel opératoire donné par Calot. L'expérience fut faite avec M. le Dr Martel, chef de clinique de M. le professeur Ollier. La réduction fut assez facile ; on entendit un craquement, et la bosse qui était dorsale et assez volumineuse rentra presque complètement ; nous achevâmes de faire disparaître la difformité par la résection des qua-

FIG. 110. — Pièce anatomo-pathologique provenant du laboratoire de la Faculté de Lyon. Mal de Pott dorsal, avec ankylose antérieure, soudure et déformations apophysaires.

tre apophyses épineuses les plus saillantes. Nous donnons ci-contre les graphiques montrant le résultat parfait obtenu (fig. 112 à 115). Nous avons ensuite réséqué le rachis, après section des côtes et des articulations sacro-coxales ; nous avons coupé la colonne au niveau de la première dorsale et nous avons pu ainsi l'examiner aisément. Les six premières vertèbres dorsales présentaient des lésions d'érosion très superficielles. Le foyer de la lésion siégeait entre la sixième et la dixième dorsale. Les corps de ces quatre vertèbres manquaient entièrement et la gibbosité étant réduite, il y avait là un espace vide de 7 à 8 centimètres de hauteur : la moelle apparaissait à nu au fond du foyer. Il existait une fracture oblique de haut en bas et d'avant en arrière, occupant le corps de la sixième dorsale dont la partie antérieure était détachée en forme de coin à base inférieure. La ligne de fracture traversait le foyer

de destruction des corps vertébraux et venait détacher les arcs postérieurs des dixième et onzième dorsales de leurs corps au niveau des pédicules de ces vertèbres. Quand on exagérait le redressement de la colonne en faisant des tractions aux deux extrémités, ou en appuyant sur le sommet de la courbe (7e, 8e, 9e dorsales), on faisait bâiller la fracture par écartement des fragments. Les deux tronçons supérieur et inférieur étaient formés de vertèbres soudées entre elles, soit par certains points de leurs corps, soit surtout par leurs arcs postérieurs, de sorte que la colonne s'était brisée au point de pression

FIG. 111. — Pièce anatomo-pathologique provenant du laboratoire de la Faculté de Lyon. Mal de Pott lombaire avec ankylose antérieure et soudure des lames.

comme un morceau de bois vert qu'on briserait sur son genou. Une volumineuse poche d'abcès, à la paroi de laquelle adhéraient les gros vaisseaux, descendait en avant des corps vertébraux, depuis la 8e dorsale jusqu'à la 1re lombaire ; au niveau de cette dernière, la paroi s'implantait sur le corps de la vertèbre et limitait ainsi inférieurement la poche. Il semblait qu'à ce niveau se fût faite une prolifération fibro-cartilagineuse de réparation. Au-dessous, les corps des vertèbres lombaires étaient le siège d'altérations superficielles de carie qui se prolongeaient sur toute la face antérieure du sacrum. Il y avait là une fracture transversale, à l'union du sacrum et de la colonne lombaire ;

cette fracture avait détaché des morceaux de la première sacrée, à la face antérieure de son corps, par arrachement ligamenteux ; elle répondait à un angle presque droit formé à l'union de la colonne avec le sacrum, angle résultant d'une courbure de compensation, et du redressement du sacrum, qui s'était mis presque horizontal. Donc, lésions étendues de la colonne : altérations superficielles des corps vertébraux des premières dorsales et des lombaires ; destruction complète des corps des dorsales moyennes dont les arcs étaient cassés et ankylosés ; double fracture, l'une oblique, dorsale, l'autre horizontale, lombo-sacrée, au sommet de l'angle saillant de la courbure de compensa-

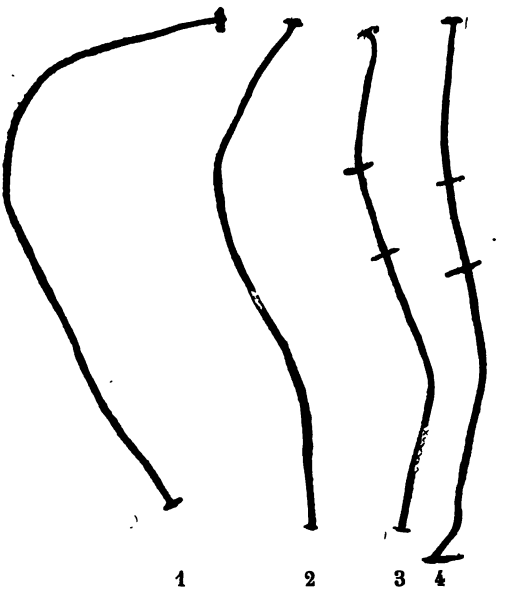

Fig. 112-115. — Pièce anatomo-pathologique sur laquelle M. le Dr Gayet a pratiqué la réduction de la gibbosité. 1. Gibbosité avant la réduction. 2. Résultat obtenu par les tractions seules. 3. Résultat obtenu par les tractions et les pressions. 4. Résultat obtenu par les tractions, les pressions et la résection des apophyses.

tion, produites toutes deux au moment de la réduction de la bosse : écartement considérable résultant du redressement, entre la sixième et la dixième dorsale ; moelle mise à découvert sur tout cet espace. Tels ont été les résultats de notre expérimentation personnelle. Elle vaudrait peu par elle-même si elle n'était confirmée par les recherches de M. Ménard, qui, expérimentant dans un milieu abondant en maux de Pott, a pu faire la réduction post mortem sur trois cadavres portant des gibbosités moyennes ou fortes. Une coupe verticale, pratiquée dans chacun de ces cas, montra les altérations tuberculeuses et les désordres occasionnés par le traumatisme. Avec la gib-

bosité, les deux segments du rachis interrompu par la tuberculose

Fig. 116. — Pièce anatomo-pathologique, la même, montrant le diastasis sacro-lombaire, et, au niveau de la gibbosité, le vide laissant voir la moelle, produit par la réduction.

se trouvaient rapprochés, en contact l'un avec l'autre : la réduction a eu pour effet de les séparer, de produire entre eux un écartement de 3, 6, et même 8 centimètres ; la vaste caverne ainsi créée renfermant, comme on le sait, du pus tuberculeux, des séquestres et des fongosités ; à chacune de ses extrémités, en haut et en bas, plusieurs vertèbres étaient ulcérées, détruites en plus ou moins grande partie ; en avant, la paroi fibreuse du foyer bacillaire, formée par le périoste et les ligaments altérés et confondus, était fortement distendue : une fois, elle s'était déchirée d'un côté à l'autre, en sorte que la cavité auparavant close s'était mise en communication avec les espaces celluleux du médiastin ; la moelle et les méninges ne semblaient ni déchirées ni comprimées ; on ne pouvait se rendre compte des effets de l'hémorragie qui eussent pu survenir sur le vivant, ni des tiraillements auxquels eût été exposé un organe aussi fragile que la moelle. M. Brun, enfin, a rapporté à la Société de chirurgie une expérience cadavérique qu'il avait pratiquée avant de faire l'autopsie d'un gibbeux mort dans son service : il a fait des manœuvres de réduction forcée ; à l'autopsie, il a trouvé une cavité de 8 à 10 centimètres de hauteur, au fond de laquelle la moelle et les méninges étaient restées intactes. Il se demande comment pareille perte de substance eût pu se réparer. On le voit, les résultats des expériences de M. Ménard et de M. Brun concordent avec les nôtres et montrent la réalisation d'une partie des désordres que la simple réflexion nous faisait prévoir. »

Concluons donc : la technique de M. Calot est dangereuse parfois, et souvent illusoire, autant que nous permettent de le dire nos documents cliniques et nos documents anatomo-pathologiques.

XX. — Note sur un cas de gibbosité pottique traité par réduction et ligatures apophysaires (*O. Guelliot*).

L'an dernier, le Dr Chipault, à qui on doit tant d'idées originales et de procédés personnels en chirurgie nerveuse, a proposé de traiter certaines gibbosités par les *ligatures apophysaires*, c'est-à-dire par la fixation des vertèbres, après réduction, au moyen d'un fil métallique enroulé autour des apophyses épineuses.

L'observation suivante ne constitue qu'un fait à ajouter au dossier de cette méthode : nous le publions parce que l'opération remontant à un an et demi, nous en croyons le résultat définitif.

∴

Juliette D.., 4 ans et demi, est atteinte de mal de Pott dorsal inférieur. La saillie commence à la 7e dorsale et s'étend jusqu'au voisinage de la 12e, la 9e étant proéminente. L'angle assez aigu à sa pointe est à 40 millimètres au-dessus du plan de la colonne vertébrale ; la saillie s'atténue notablement par l'extension, même sans anesthésie ; la colonne vertébrale n'est pas douloureuse et nulle part on ne trouve d'empâtement ni d'abcès ; la marche est devenue à peu près impossible : l'enfant fait deux ou trois pas en hésitant, puis s'accroche à un meuble ou à la personne qui l'accompagne, sinon elle s'affaisse.

Le 2 décembre 1896, la fillette étant chloroformée, est étendue sur le ventre, un coussin soulevant la partie supérieure du thorax, un autre le bassin. Avec quelques pressions modérées, il est facile de réduire à peu près complètement la saillie dorsale. Nous faisons alors à son niveau et un peu à gauche de la ligne médiane une longue incision verticale ; nous dégageons le côté gauche, puis le côté droit des apophyses épineuses en désinsérant les attaches musculo-aponévrotiques et en respectant les ligaments qui unissent les apophyses ; puis un gros fil d'argent est passé au moyen d'une aiguille à travers le ligament interépineux qui sépare la 7e de la 8e dorsale, les deux chefs entourant l'apophyse inférieure se croisant entre celle-ci et la 9e, et ainsi de suite, de façon à former une série de huit de chiffre qui enserrent les apophyses des 8e, 9e, 10e, 11e et 12e dorsales ; au-dessous de cette dernière, les deux chefs sont tordus et rabattus dans la gouttière vertébrale, puis les parties molles sont suturées sans drainage. Au-dessus du pansement et de chaque côté de la colonne vertébrale, on applique des rouleaux de coton hydrophile et deux attelles en bois mince ; le

tout est maintenu par des bandes de tarlatane et l'opérée est placée dans une gouttière de Bonnet.

Les suites étant complètement aseptiques, le pansement n'est renouvelé que le quinzième jour. Nous sommes désagréablement surpris de trouver une désunion superficielle de la plaie, dont l'explication est, du reste, vite trouvée : malgré tous les soins de propreté, l'enfant ne demandant jamais le bassin, de l'urine s'est infiltrée dans

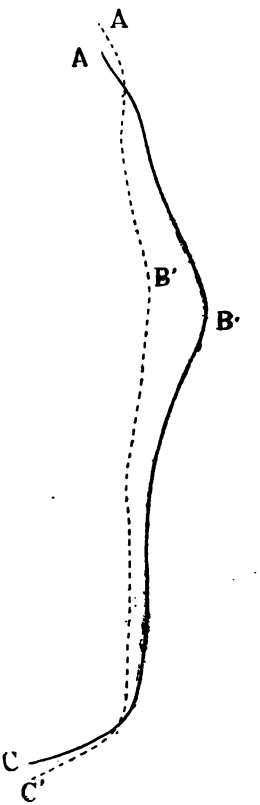

FIG. 117. — Gibbosité pottique traitée par réduction et ligature apophysaires. A B C avant la réduction, A' B' C' après traitement.

le coton et a souillé la plaie. Les fils de suture sont enlevés et l'ulcération, après s'être étendue pendant quelques jours encore, mais sans avoir dépassé l'épaisseur de la peau, guérit définitivement.

Le 2 février 1897, un corset plâtré est appliqué, l'enfant étant dans le décubitus ventral, les épaules et les jambes maintenues par des aides ; elle commence à marcher facilement. La correction de la

gibbosité est presque parfaite, la saillie étant seulement de 10 millimètres.

En avril, le corset est changé parce qu'il est sale. On constate alors que vers l'extrémité supérieure de la cicatrice, au point le plus saillant, s'est produite encore une ulcération superficielle de deux centimètres. Avec quelques pansements, elle se cicatrise vite.

A partir de ce moment (juin 1897), on laisse l'enfant sans corset; elle marche bien et la saillie persistante ne dépasse pas 17 millimètres.

*
* *

On le voit, dans ce cas, le résultat a été aussi bon que possible.

La complication signalée, désunion superficielle de la plaie, aurait peut-être été évitée, si, nous fiant moins à l'absence d'ascension de température, et tenant plus compte de la souillure du pansement par l'urine de l'opérée, nous en avions plus souvent renouvelé les pansements. Quant à la petite ulcération qui s'est produite ultérieurement, elle était évidemment due à la pression du corset plâtré sur la partie saillante de la cicatrice. L'incision avait été faite à quelques millimètres à gauche de la ligne médiane; désormais, je la ferais franchement latérale : avec des écarteurs, il est facile d'exposer les apophyses épineuses; du reste, une petite incision perpendiculaire viendrait au besoin donner du jour et n'aurait pas d'inconvénient.

Enfin, la gibbosité a été notablement corrigée. De 40 millimètres, la saillie n'était plus, après deux mois, que de 10 millimètres. Mais elle s'est un peu accentuée plus tard et a atteint 17 millimètres. En même temps, l'enfant a grandi et sa croissance, ainsi que les mensurations l'ont démontré, s'est faite surtout aux dépens des vertèbres dorsales inférieures et lombaires.

XXII. — Le traitement de l'ataxie par l'élongation vraie de la moelle ; travail présenté à l'Académie de médecine le 27 avril 1897 (*Gilles de la Tourette et A. Chipault*).

Au cours de recherches sur l'anatomie topographique du rachis et de la moelle, nous avons été frappés de ce que l'on pouvait, à l'aide de certaines manœuvres bien définies, faire subir à la moelle une élongation manifeste, et nous avons cru devoir transporter cette donnée dans le domaine thérapeutique : ce sont nos investigations à ce sujet, poursuivies depuis bientôt quatre ans, que nous désirons soumettre à l'Académie.

I. — Données d'anatomie expérimentale.

La suspension, remarquons-le tout d'abord, ne produit pas d'allongement appréciable de la moelle : si l'on suspend un cadavre non autopsié à l'aide d'un appareil de Sayre dépourvu de soutiens axillaires, on constate, le canal vertébral ayant été préalablement ouvert sur toute sa longueur, qu'il ne se produit aucune modification appréciable de son contenu ; cette manœuvre augmentant la longueur du rachis de près de 1 centimètre, il est toutefois probable qu'elle exerce une action réelle sur la moelle et sur les paires radiculaires : mais c'est une action minime, évidemment moindre encore lorsque la suspension est faite sur un sujet vivant, chez lequel les muscles périvertébraux augmentent la résistance qu'oppose le rachis au poids des membres inférieurs, seul facteur possible de son allongement dans le cas particulier.

Au contraire, la flexion du rachis produit un allongement vrai, mesurable avec un centimètre souple ordinaire, de la moelle épinière et des racines.

Nos premières expériences dans ce sens, exécutées sur des rachis vidés de leur contenu, nous avaient montré que la flexion du rachis faisait subir à la paroi antérieure de son canal un allongement portant principalement sur les vertèbres dorso-lombaires. Cet allongement, sur les sujets où nous l'avions mesuré, avait été considérable : 3 cent. 1, 3 cent. 5 et 4 cent. 3, soit près du vingtième de la longueur totale de la colonne vertébrale au repos qui était respectivement de 52 centimètres, 60 cent. 3 et 72 cent. 8. Chez notre premier sujet, sur 3 cent. 1 d'allongement, 8 millimètres étaient revenus aux vertèbres cervicales, 4 aux 10 premières dorsales, 12 aux 3 vertèbres suivantes, 7 aux 4 dernières ; chez notre second sujet, sur

3 cent. 5 l'allongement avait été respectivement de 6.6, 14 et 15 millimètres ; chez notre troisième sujet sur 4 cent. 3, de 10. 6. 15 et 12 millimètres.

Nous devions dès lors nous demander comment s'accommodait à de telles modifications le contenu du canal, relié à sa paroi antérieure par de multiples attaches.

Un essai fut fait tout d'abord sur un cadavre dont le canal rachidien renfermait intact le fourreau dural mis à nu sur toute son étendue ; pendant la flexion, celui-ci se tendit, s'aplatit, se rida longitudinalement et s'allongea de 1 cent. 7, passant de 51 cent. 1 à 52 cent. 8, au niveau de sa face postérieure seule mensurable.

Malgré l'importance de cette constatation, il nous sembla préférable de faire porter ultérieurement nos mensurations, non plus sur le fourreau dural, mais sur les organes nerveux intra-duraux eux-mêmes ; ce que nous fîmes, alors, sur trois sujets et, depuis, sur deux autres ; soit, en totalité, cinq expériences, qui nous ont donné les résultats suivants :

a) La flexion du rachis produit un allongement constant de l'ensemble des organes nerveux intra-duraux : il a été, sur nos 5 cadavres, respectivement de 1 cent. 3, 1 cent. 2, 1 cent. 6, 2 cent. et 1 cent. 1.

b) Cet allongement total se partage entre la moelle et la queue de cheval. La part qui revient à la moelle ne varie que fort peu d'un sujet à l'autre. Au contraire la part qui revient à la queue de cheval varie très notablement : c'est à elle que sont dues presque exclusivement les variations individuelles du total.

En effet, nous avons obtenu les résultats suivants :

	Allongement total.	Moelle.	Queue de cheval.
1re Exp.	1 cent. 3	7 mill.	6 mill.
2e Exp.	1 cent. 2	7 mill.	5 mill.
3e Exp.	1 cent. 6	9 mill.	7 mill.
4e Exp.	2 cent.	9 mill.	1 cent. 1
5e Exp.	1 cent. 1	7 mill.	4 mill.

Notons à propos de ces chiffres que la différence entre l'allongement de la moelle et l'allongement de la face postérieure des corps vertébraux correspondants explique l'ascension de l'extrémité terminale de la première le long de cette face, pendant la flexion du rachis : ascension bien réelle, connue depuis longtemps, et dont les conséquences chirurgicales ne sont pas sans intérêt ; nous tenions à faire constater que son existence ne contredit en rien la notion de l'allongement vrai de la moelle pendant le même mouvement.

c) Il résulte encore de nos mensurations que l'allongement proprement dit de la moelle ne porte pas avec une égale intensité sur les divers segments de cet organe. Dans le sens longitudinal, il se localise au-dessous de la deuxième paire radiculaire dorsale, avec maximum à la hauteur des premières paires lombaires : nous renonçons à

reproduire à ce sujet nos mesures millimétriques, qui par suite de la variabilité, avec les régions, de l'intervalle entre deux paires radiculaires consécutives, ne pourraient donner de ce résultat très net qu'une idée tout à fait inexacte. Dans le sens antéro-postérieur d'autre part, l'allongement porte nécessairement davantage sur les parties postérieures de la moelle que sur ses parties antérieures, puisque l'axe de flexion du rachis passe en avant de cet organe : cette différence d'action est évidente ; nous n'avons pas réussi à la mesurer d'une manière précise.

Telles ont été nos expériences ; disons en terminant leur description que toutes furent exécutées, le cadavre étant assis sur la table d'amphithéâtre, les membres inférieurs étendus et fixés à plat sur cette table, les pieds se joignant et se touchant par leur bord interne.

En somme, tandis que la suspension du rachis ne produit qu'une élongation insignifiante de la moelle, sa flexion sur un sujet assis les jambes étendues produit une élongation de cet organe de près de 1 centimètre, portant presque toute son action sur ses parties postérieures au niveau des premières paires lombaires.

II. — Applications thérapeutiques.

Ces faits constatés, nous pensâmes d'emblée à les appliquer à la thérapeutique de l'ataxie locomotrice.

*
* *

Nous y étions encouragés par ce fait que, pendant ces vingt dernières années, le traitement de cette affection a été dominé presque complètement par cet objectif : agir mécaniquement sur les organes nerveux malades.

Dans une première période, qui dura de 1878 à 1883, nombre d'auteurs, tant en France qu'à l'étranger, cherchèrent à y réussir par l'élongation des nerfs : *aujourd'hui condamnée comme méthode de traitement général du tabes, cette technique reste applicable non plus aux gros troncs nerveux, mais aux petites branches périphériques, où elle constitue le seul procédé thérapeutique efficace contre ses accidents trophiques (maux perforants, etc.), ainsi que l'un de nous l'a récemment démontré.*

On saura à l'occasion l'associer, sous cette forme particulière, au traitement principal de l'affection médullaire.

Celui-ci, du reste, chercha presque de suite à devenir tout à fait direct ; l'élongation de la moelle elle-même devint le but des efforts de la thérapeutique.

Dès 1883, Moczutkowski, d'Odessa, publiait les bons effets qu'il avait, en cherchant ce résultat, obtenus chez 13 tabétiques à l'aide de la suspension avec l'appareil de Sayre. Ses essais restèrent pres-

que ignorés jusqu'au jour où M. Raymond, de retour d'un voyage en Russie, fit part à notre regretté maître Charcot des bénéfices obtenus par cette technique. D'emblée, en novembre 1888, celui-ci confiait à l'un de nous, alors son chef de clinique, le soin d'expérimenter dans son service le nouveau procédé de traitement ; le 19 janvier 1889. nous publiions nos premiers résultats (1), obtenus sur 18 tabétiques ; le 23 février (2), nous y revenions, en nous basant sur l'étude de 40 malades ; enfin, en mai 1890 (3), tablant sur une statistique de 100 cas nous disions : « 100 ataxiques à la période moyenne de leur affection soumis à la suspension peuvent, après 30 à 40 séances, être divisés ainsi qu'il suit : 20 à 25 sont améliorés suivant la totalité des symptômes de la maladie, particulièrement les douleurs fulgurantes, l'incoordination motrice, les troubles génito-urinaires, sans qu'il y ait de changements dans les troubles oculaires et le signe de West-

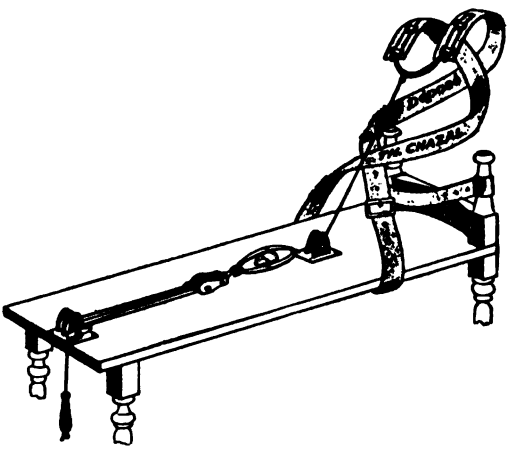

FIG. 118. — Table pour l'élongation de la moelle.

phall. 30 à 35 ressentent à des degrés divers une amélioration d'un ou de plusieurs, mais non de la totalité des symptômes. Les autres, 35 à 40 pour 100 environ, ne retirent aucun bénéfice de la suspension ou du moins n'en retirent que des bénéfices trop passagers pour entrer en ligne de compte dans les résultats favorables. »

L'enthousiasme même qui accueillit la suspension lui fut des plus

(1) J.-M. CHARCOT. De la suspension dans le traitement de l'ataxie locomotrice et de quelques autres maladies du système nerveux. Leçon recueillie par Gilles de la Tourette, *Progrès médical*, 19 janvier 1889.

(2) GILLES DE LA TOURETTE. De la technique à suivre dans le traitement de l'ataxie locomotrice progressive et de quelques autres maladies du système nerveux. *Progrès médical*, 23 février 1889.

(3) GILLES DE LA TOURETTE. Modifications apportées à la technique de la suspension dans le traitement de l'ataxie locomotrice et de quelques autres maladies du système nerveux. *Nouvelle Iconographie de la Salpêtrière*, n° 3, 1890.

préjudiciable : il n'y eut bientôt plus en France un établissement hydrothérapique, voire une salle de gymnastique, où elle ne fût appliquée, laissée le plus souvent aux mains de garçons de bains, de gens complètement ignorants des choses de la médecine ; on y soumit à tort et à travers tous les ataxiques, si bien qu'il se produisit des accidents graves, même des cas de mort subite qui jetèrent sur elle le discrédit.

Aussi, en 1891-92, sous l'influence de Brown-Sequard, les injections de suc testiculaire se substituèrent-elles sans effort à la thérapeutique mécanique : leur vogue fut du reste brève, car elles ne tinrent en rien les promesses dont on les avait cru susceptibles.

Et, dans ces dernières années, on en revint peu à peu à la suspension. Erb (1) la préconise à nouveau comme donnant d'excellents résultats, surtout marqués chez les sujets qui ont des douleurs, de

FIG. 119. — Le malade, placé sur la table à élongation ; disposition des courroies.

l'anesthésie, de la faiblesse musculaire, des troubles vésicaux. Vorotmensky (2) arrive de son côté à des conclusions à peu près analogues. Dans une Revue critique, M. Belugou (3), médecin de Lamalou, les appuie de son expérience. Tout récemment, le professeur Raymond (4) déclare que la méthode de Moczutkowski reste pour lui la méthode de choix dans le traitement du tabes. D'autre part, on essaie de supprimer les accidents de la suspension en faisant fléchir les jambes

(1) ERB. Die Therapie des Tabes. *Sammlung klinischer Vorträge*, n° 150, avril 1896.

(2) VOROTMENSKY. Ueber die Suspension als eine Behandlung methode bei Nervenkrankheiten. *Deutsche Zeitschrift für Nervenheilkunde*, vol. VIII, liv. 1 et 2, 1895.

(3) BELUGOU. Traitement mécanique de l'ataxie. *Nouv. Montpellier méd.*, supplément bi-mensuel, 1er janvier 1896, p. 17.

(4) F. RAYMOND. Le traitement de l'incoordination motrice du tabes par la rééducation des muscles. *Revue intern. de thérapeutique*, nos 5, 6, 7, 1896.

sur le tronc, soit directement (Bonuzzi) (1), soit à l'aide de courroies (Blondel) (2) : ces deux tentatives sont demeurées sans écho.

*
* *

Quant à nous, restés constamment fidèles au principe de l'élongation médullaire, nos idées sur la meilleure manière de l'obtenir en pratique se sont transformées, à la suite des recherches anatomiques que nous avons tout à l'heure rapportées : elles nous prouvaient, en effet, la nécessité, pour la produire réellement, non plus de suspendre, mais de fléchir le rachis de nos malades.

*
* *

L'appareil que nous avons fait construire dans ce but (fig. 118) se

Fig. 120. — Le malade placé sur la table à élongation : attitude prise dans l'élongation.

compose essentiellement d'une table basse, portative, longue de 1 m. 40, large de 45 centimètres, portant à sa partie postérieure un petit dossier auquel est fixée une courroie ou sangle. Sur la ligne médiane, à l'union du tiers postérieur et des deux tiers antérieurs de la table, est adaptée une poulie sous laquelle passe une corde de traction reliée à une moufle fixée au niveau du bord libre. Le patient s'assied bien d'aplomb sur la table, les jambes étendues, la poulie située

(1) Bonuzzi, *Atti della reale Accademia di Roma*, 1890-1891, p. 257. A ce propos Benedikt (die Methode Bonuzzi der Behandlung der Tabes, *Wiener med. Presse*, 1892, p. 4), se faisant l'apologiste de la méthode de Bonuzzi, dit que cet auteur a expérimenté sur le cadavre l'action mécanique de la flexion rachidienne sur la moelle et obtenu des résultats trois fois plus considérables que par la suspension : nous n'avons pas trouvé le détail de ces expériences dans les journaux italiens contemporains.

(2) Blondel, *Revue de thérapeutique médico-chirurgicale*, 1er avril 1895.

dans leur intervalle (fig. 119) : le tronc est fixé par la sangle du dossier, afin d'éviter le glissement du corps en avant ; les jambes sont maintenues dans la rectitude, les pieds reposant sur la table par les talons et leur bord interne se touchant, par une sangle passée autour de la table et fixée au-dessus des genoux. On dispose alors la partie essentielle de l'appareil, qui consiste en une sangle à quatre branches affectant la forme d'un X. Ses deux branches supérieures sont munies d'anneaux situés à diverses hauteurs ; leur face antérieure porte cette indication destinée à éviter des erreurs d'application : face, côté droit, côté gauche. Des deux branches inférieures, la plus petite, qui doit être placée du côté gauche du sujet, est pourvue d'une boucle ; la plus grande passe autour du bassin, puis sous la table, et va se fixer à la boucle de la précédente. Les deux branches supérieures passent sous les bras. Au niveau de la région dorsale, on les entrecroise à la façon d'une croix de Saint-André, de manière que la branche droite passe à gauche et réciproquement et que leur extrémité libre munie d'anneaux vienne de chaque côté se poser sur les épaules à la façon de deux bretelles. A ces anneaux, un peu plus haut, un peu plus bas, suivant la taille des sujets, se fixent les deux extrémités terminées en crochet d'une petite barre de fer disposée en forme de cintre et munie à sa partie médiane d'un anneau dans lequel s'engage la corde de traction : celle-ci se réfléchissant sur la poulie située entre les jambes du sujet, la traction d'horizontale devient verticale, ce qui force le malade, l'appareil étant en place et manœuvré, à se courber, à fléchir le rachis (fig. 120).

*
* *

Il est des sujets chez lesquels les disques intervertébraux sont assez élastiques pour que la flexion maximum soit dépassée immédiatement ; ils se plient en deux comme une charnière à la façon de certains acrobates : ces sujets sont rares ; la flexion forcée du rachis, on le comprend, ne leur est pas applicable. Il en est d'autres chez lesquels le développement exagéré du tissu adipeux qui double les parois abdominales met obstacle à la flexion en avant : ceux-là sont peut-être dans l'espèce encore plus rares que les précédents, les ataxiques, loin d'être adipeux, étant d'ordinaire fort émaciés.

*
* *

En dehors de ces deux conditions exceptionnelles, la flexion est toujours et facilement applicable.

Dans la majorité des cas la force à déployer, mesurable à l'aide d'un dynamomètre qu'on peut interposer entre le crochet de la moufle et la corde de traction, varie entre 60 à 80 kilos, moyenne fournie par 10 ataxiques.

Ce maximum n'est pas obtenu dès la première séance. Le sujet, forcé de se courber en avant, éprouve en effet, dans la région dorso-

lombaire, une sensation qui devient vite douloureuse : la tolérance augmente généralement dans les 5 ou 6 premières séances pour devenir ensuite stationnaire. D'autre part, lorsque la traction est exagérée, le sujet sent une tension dans les sciatiques des deux côtés, ce qui est la meilleure preuve qu'il se produit une élongation de la moelle et des gros troncs nerveux qui se rendent aux membres inférieurs : nous insistons toutefois sur ce fait que pendant la durée de l'opération les membres inférieurs doivent rester étendus, de façon à ne pas permettre le relâchement des sciatiques. La tête sera libre, moyennement fléchie sur le thorax, les bras seront pendants ou repliés le long du tronc.

Dans ces conditions, aucun accident n'est à redouter, la respiration se fait librement, la circulation n'est en aucune façon gênée, à l'inverse de ce qui se produit généralement dans la suspension.

De même qu'au début de toute séance la traction doit être progressive, à la fin de l'opération on ne produira pas, en lâchant brusquement la corde de traction, une déflexion subite du rachis ; on filera peu à peu, puis le malade sera rapidement démuni de l'appareil et pendant quelques instants se placera sur un canapé ou un lit de repos. Il pourra ensuite, s'il est encore valide, se livrer immédiatement à ses occupations habituelles.

La durée moyenne d'une séance oscille entre 8 et 12 minutes, temps maximum.

*
* *

Nos recherches, à l'aide de l'appareil que nous venons de décrire, ont porté sur deux groupes de sujets.

Nous avons d'abord expérimenté sur 10 individus valides, qui ont bien voulu se prêter à nos investigations, de façon à nous permettre de nous rendre un compte exact des sensations éprouvées et de préciser ainsi la technique de l'intervention.

Nous avons ensuite opéré sur 47 *ataxiques :* 39 *hommes et* 8 *femmes.*

Disons, dès l'abord, que nous n'avons pas soumis indistinctement tous les ataxiques qui se présentaient à la flexion rachidienne : le discrédit qui, à un moment donné, a atteint la suspension, est venu certainement, pour une part au moins, de ce qu'aucune sélection n'était faite parmi les malades traités. Il faut savoir respecter certains cas de tabes. Tous les médecins ont observé des tabétiques chez lesquels l'affection, nettement déterminée, se jugeait uniquement, après une durée de dix ans et plus, par l'abolition du réflexe lumineux et patellaire, le signe de Romberg, quelques douleurs fulgurantes et un peu de parésie vésicale : il est évidemment inutile d'intervenir par les moyens mécaniques dans ces cas dont l'évolution modifie fort peu les conditions de l'existence. De même, l'intervention mécanique n'est guère indiquée à la troisième période du tabes, lorsque l'incoordination est très accentuée, que les malades sont dans ce que l'on a appelé,

avec juste raison, la cachexie tabétique. Enfin il existe des tabes à marche aiguë qui semblent, à quelque époque que ce soit, défier tous les efforts de la thérapeutique : l'intervention mécanique y est nettement contr'indiquée. Restent les ataxiques parvenus à la deuxième période de leur mal, en voie d'incoordination, chez lesquels l'affection se révèle par son luxe habituel de symptômes : crises de douleurs fulgurantes dans les membres, crises viscérales, anesthésies variées, troubles génitaux et vésicaux ; si l'on n'intervient pas, les sujets de cette catégorie sont fatalement voués à une évolution progressive et assez rapide de leur mal : *chez ces ataxiques, de tous les plus nombreux, la flexion du rachis constitue, à n'en pas douter, la méthode thérapeutique la meilleure, bien supérieure en particulier à toutes les autres méthodes mécaniques.*

Nos observations le démontrent péremptoirement.

En effet, 22 de nos malades, soit près de la moitié, ont été améliorés suivant la presque totalité des symptômes de leur maladie. Cette amélioration a porté, en premier lieu et surtout, sur l'ensemble des phénomènes douloureux : crises à caractère fulgurant, troubles de la sensibilité. En second lieu, nos malades ont retiré un grand bénéfice de la méthode par rapport aux troubles urinaires, la rétention en particulier : l'incontinence a été moins favorablement influencée, sans que nous puissions en donner une interprétation suffisante. Enfin la flexion a eu une action presque constamment favorable sur l'impuissance. Sur nos 22 malades, 12 présentaient une incoordination motrice assez marquée : chez 10 la marche a pu se rétablir dans des conditions satisfaisantes. Dans tous les cas les symptômes oculaires ou bulbaires n'ont été que très médiocrement modifiés. Ces résultats cadrent curieusement, notons-le en passant, avec les résultats de nos recherches anatomiques : la flexion, nous l'avons vu, a une action surtout marquée sur la moitié inférieure de la moelle dorsale, la moelle lombaire et les nerfs de la queue de cheval ; or, cliniquement, c'est incontestablement, d'une façon prédominante, sur les symptômes imputables aux lésions de ces régions, par lesquelles débute du reste presque toujours le tabes, qu'a porté l'amélioration : douleurs en ceinture, crises gastriques, douleurs dans les membres inférieurs, parésie vésicale et incoordination motrice.

A côté de ces 22 cas où le résultat a porté d'une façon générale sur la totalité des symptômes de l'affection, 15 *autres en ont retiré des bénéfices analogues, mais plus restreints et limités à quelques-uns seulement de ces symptômes.*

10 *de nos malades seulement n'ont retiré de la flexion rachidienne aucune amélioration.* Cette proportion est d'un quart à peine, au lieu du pourcentage de 35 à 40 insuccès pour 100 établi dans notre première statistique portant sur 100 cas de tabes traités par la suspension dans le service du professeur Charcot à la Salpêtrière.

Aucun de nos malades n'a subi moins de 15 à 20 séances de flexion,

terme moyen auquel nous nous sommes bornés lorsque la méthode ne semblait pas devoir donner de résultats satisfaisants. L'amélioration s'est montrée généralement vers la dixième ou quinzième séance à dater du moment où la traction maximum avait été tolérée. La pratique nous a conduits à conseiller une séance tous les 2 jours ; la séance quotidienne n'est efficacement tolérée qu'à la condition de ne pas excéder 5 à 8 minutes de durée ; elle peut être utile dans les cas où les phénomènes douloureux sont prédominants. D'une façon générale il nous a semblé inutile d'appliquer la méthode pendant plus de 3 à 4 mois consécutifs, soit 40 à 50 séances. Il arrive en effet presque toujours une période où, dans un traitement de longue durée tel que celui du tabes par l'élongation de la moelle, les bénéfices obtenus semblent, au moins momentanément, ne pouvoir être dépassés. Il faut alors interrompre les séances et profiter de ces interruptions pour instituer un traitement médicamenteux, prescrire une saison thermale, car l'élongation n'est pas exclusive des autres méthodes thérapeutiques et se combine heureusement avec elles. Bien entendu, après 1 mois et demi ou 2 d'interruption, on devra reprendre, pour une nouvelle période de durée variable, les séances de flexion redevenues utilisables.

Nous conclurons donc en disant que, forts d'une expérience de plus de quatre ans, nous considérons la flexion rachidienne, seul moyen d'obtenir l'élongation vraie de la moelle, comme exempte des dangers de la suspension et comme permettant d'obtenir chez les ataxiques un bénéfice thérapeutique que l'on peut estimer au double de celui, déjà satisfaisant, que procurait cette importante technique.

XXIII. — Nouvelles remarques sur le traitement de l'ataxie locomotrice par l'élongation vraie de la moelle. Travail présenté à l'Académie de médecine le 7 décembre 1897 (*G. de la Tourette* et *G. Gasne*).

Dans la séance du 26 avril 1897 l'un de nous a présenté à l'Académie de médecine, en collaboration avec le Dr Chipault, un travail sur le traitement de l'ataxie par l'élongation vraie de la moelle.

Depuis cette communication nous avons eu l'occasion de traiter par la même méthode à la clinique des maladies du système nerveux, à la Salpêtrière, toute une série de malades. 21, dont 18 hommes et 3 femmes, ont suivi le traitement d'une façon suffisamment prolongée et régulière (15 à 40 séances) pour permettre de faire entrer leur observation en ligne de compte. Or 17, sur ces 21, ont retiré du traitement suivi un bénéfice considérable, qui a porté particulièrement sur les phénomènes douloureux, les troubles génito-urinaires, l'incoordination motrice, alors que, chez ceux qui en présentaient, l'incontinence d'urine n'a été que peu influencée.

Le pourcentage de bons résultats obtenus est donc plus considérable encore que dans notre première statistique.

Cela tient évidemment à ce que guidés par l'expérience nous avons été plus sévères dans la sélection des cas traités. Nous avons éliminé d'emblée tous les tabétiques dont le tabes présentait une extrême lenteur d'évolution, tous ceux qui en étaient arrivés à la période cachectique, ceux qui présentaient des symptômes uniquement oculaires, ceux encore qui étaient porteurs d'arthropathie ou souffraient de crises laryngées. Nous avons de même éliminé, non seulement les malades à rachis trop flexible signalés déjà par nous comme réfractaires à notre technique, mais encore ceux chez lesquels la flexion rachidienne ne pouvait être obtenue que dans des limites très restreintes : tels sont les sujets dont les parois abdominales sont très épaisses, tels sont ceux encore, généralement d'un âge avancé, dont le rachis est exceptionnellement rigide : dans ces conditions du reste il est bon d'essayer malgré tout la flexion rachidienne : on ne la repoussera définitivement que si le malade n'éprouve point dans les membres inférieurs au cours de la séance, la sensation particulière d'engourdissement qui constitue la meilleure preuve peut-être de l'effectivité de l'élongation.

Ajoutons que notre statistique actuelle est exclusivement composée de malades non hospitalisés : le déplacement qu'ils étaient obligés d'effectuer dans des conditions souvent difficiles pour se rendre à la Salpêtrière était une véritable garantie de leur sincérité, alors que des malades séjournant à l'hôpital auraient fort bien pu être portés à nous exagérer les bénéfices obtenus, pour nous satisfaire ou prolonger leur séjour à l'hôpital.

TROISIÈME PARTIE

NERFS ET DIVERS

XXIV. — Sur une gravure ancienne où l'on peut reconnaître la neurofibromatose (*Henry Meige* et *Feindel*).

Il semblera peut-être téméraire de faire, sur la simple inspection d'un dessin, le diagnostic d'une maladie qui vient à peine d'obtenir son droit de cité dans les cadres nosographiques: aussi bien, ne voulons-nous proposer qu'une hypothèse basée sur quelques analogies, à propos d'une gravure ancienne qui peut avoir un intérêt médical.

Cette gravure représente le portrait d'un bouffon de cour : le petit bonnet professionnel et la fraise tuyautée permettent d'attribuer ce titre au personnage affreusement laid qui en est porteur.

Sa laideur n'aurait qu'un intérêt médiocre si elle ne s'accompagnait de quelques particularités capables d'éveiller l'attention d'un médecin.

La figure du bouffon en question est en effet agrémentée d'un grand nombre de petites tumeurs, tantôt glabres, tantôt garnies de poils longs et raides ; par surcroît, deux appendices anormaux pendent, de part et d'autre du cou, au niveau des angles de la mâchoire.

Le tout forme un ensemble parfaitement hideux, et l'on pourrait croire qu'il ne s'agit là que d'une fantaisie caricaturale où l'artiste a accumulé tous les signes de laideur qu'on peut voir dans l'humanité.

Cependant cette figure possède un réel cachet de réalisme et les tumeurs, grosses ou petites, qui la décorent, semblent bien avoir été observées sur nature.

Les excroissances de petite dimension rappellent, à première vue, celles que l'on désigne communément sous le nom de verrues. Il est possible qu'elles aient cette signification.

On trouve d'ailleurs les verrues figurées sur un assez grand nombre d'œuvres d'art, et elles y sont en général très exactement rendues : rien d'étonnant à ce que l'auteur inconnu de notre dessin ait voulu reproduire des excroissances de ce genre.

Cependant les deux grosses tumeurs qui se détachent des angles de la mâchoire inférieure, comme deux favoris charnus et bossués, prêtent à une nouvelle interprétation.

Il ne semble pas qu'il s'agisse là d'un goître, le siège et la forme de ces tumeurs différant notablement de ceux des tumeurs goîtreuses telles qu'on les observe dans la nature et telles que les artistes les ont parfois figurées. L'un de nous a recueilli un certain nombre d'images de goîtreux reproduits sur les œuvres d'art (1), dont les difformités

Fig. 121. — Vieille figure, représentant un malade probablement atteint de neurofibromatose.

ne sauraient être confondues avec celle du bouffon qui nous occupe et qui, d'ailleurs, restent conformes à la vérité pathologique.

Et, bien qu'il existe des représentations de fous ou de bouffons goîtreux, celui-ci ne nous paraît pas appartenir à cette catégorie de difformes.

(1) Henry Meige, *Les goîtreux dans l'art*. Nouv. Iconographie de la Salpêtrière, t. X, n° 4, 1897. — Nous remercions vivement M. Masson, éditeur de l'Iconographie, à qui nous devons d'avoir pu reproduire la figure jointe à notre article.

La présence d'excroissances verruqueuses sur le visage, accompagnées de deux tumeurs de plus grandes dimensions, nous ferait songer bien plutôt à de la neurofibromatose.

A l'appui de cette hypothèse on peut faire valoir les arguments suivants :

D'abord la disposition topographique d'une partie des petites tumeurs répond bien à ce qui s'observe dans cette affection ; on en voit au voisinage des ailes du nez, au niveau du bord de la mâchoire inférieure. Celles qui existent près de la commissure des lèvres ont une localisation un peu plus rare, mais cependant admissible. A la partie supérieure de la face, il est fréquent de voir les neurofibromateux présenter des tumeurs cutanées, sur le front, au-dessus des sourcils, et sur les côtés auprès de la ligne limite de l'implantation des cheveux. Sur la gravure, deux grains de molluscum seulement siègent sur le front, un peu à gauche de la ligne médiane; au-dessus du sourcil droit, il semble exister de ces saillies ; vers la queue du sourcil gauche, on en devine d'autres ; toutes ces tumeurs sont à leur place s'il s'agit d'un cas de neurofibromatose généralisée. Par contre, au-dessus de la tempe et en arrière d'elle, là où le bord du bonnet se dessine, on n'en aperçoit pas ; il semble qu'en raison du nombre de tumeurs éparses sur le reste de la figure on devrait s'attendre à en trouver quelques-unes faisant une légère saillie sous le bord de la coiffure. Quant aux tumeurs poilues qui ornent le bout du nez et le milieu du menton, cette localisation paraît un peu exceptionnelle dans la neurofibromatose. Ces tumeurs sont cutanées ; plusieurs se sont déplacées avec la peau tiraillée en bas par le développement des grosses tumeurs cervicales ; partant, elles sont superficielles. Elles sont de dimension variable, mais toutes assez petites ; les plus grandes font une saillie hémisphérique ; une d'entre elles, très petite, est marquée sur la joue, un peu au-dessus d'un groupe plus volumineux, par un simple trait circulaire, ce qui fait que sa saillie est à peine appréciable. Toutes sont sessiles, elles sont isolées ou déposées en petits groupes, plusieurs portant un bouquet de deux ou trois poils rigides. Les caractères individuels de ces tumeurs, leur siège superficiel, leur petite dimension, leur saillie hémisphérique pour les unes, à peine appréciable pour d'autres, leur implantation sessile, tout cela rentre bien dans le tableau de la neurofibromatose généralisée ; la localisation topographique laisse davantage à désirer. On voit là des fibromes en des points qui négligent ordinairement d'arborer cette parure ; il en manque au contraire dans certaines régions d'élection des tumeurs cutanées de la neurofibromatose. Quant à la grosse tumeur qui tombe de l'angle maxillaire inférieur, à gauche, elle semble quelque glande mammaire hors d'usage ; la peau qui la recouvre est peu modifiée, peut-être un peu amincie, et porte de petits fibromes. La surface d'implantation de ce pseudo-goître est large et un peu diffuse. Sa consistance

est certainement très molle ; le peu de résistance des parties profondes n'empêche pas la peau de s'étirer en plis minces au niveau de ses points d'attache, et ces plis sont dirigés dans le sens de la pesanteur de la masse. Une ondulation verticale sépare aussi la tumeur en deux parties, l'une antérieure, l'autre postérieure. D'autres plis, non plus déterminés par la pesanteur, donnent à cet appendice un aspect de lobulation. On ne saurait les attribuer qu'à une variation de densité dans la substance de la tumeur, par exemple, à des noyaux fibromateux plus durs qui obéissent mal à la flaccidité générale et soulèvent en saillies arrondies la surface cutanée. Ces noyaux plus durs sont-ils reliés par des cordons consistants, par des « pelotons de ficelle » ? La forme de la tumeur le laisserait supposer. En somme, il n'est pas impossible qu'il s'agisse ici d'un névrome plexiforme. Mais, à droite, il existe une tumeur semblable : c'est là un fait un peu déconcertant, et qui semble en contradiction avec les cas cliniques observés. Cependant rien n'est impossible à ce genre de tumeurs de forme et de siège irréguliers et bizarres.

En définitive, si quelques légères réserves sont à faire pour l'identification des excroissances cutanées avec les neurofibromes, la réserve, en ce qui concerne le diagnostic de névrome plexiforme, appliqué aux deux tumeurs du cou, doit être un peu plus accentuée.

D'autre part, grosse tumeur pendante, petites tumeurs cutanées, sont ici réunies : on ne peut qu'être frappé par cette coexistence qui rappelle les cas si fréquents d'association de la neurofibromatose plexiforme avec la neurofibromatose cutanée.

Les objections qu'on pourrait élever contre le diagnostic des deux difformités prises individuellement perdent donc une partie de leur valeur par suite de leur coexistence chez le même sujet.

Quoi qu'il en soit, on peut presque affirmer, en présence de l'exactitude de la plupart des détails, que si la gravure n'est pas une copie rigoureuse d'un cas de névrome plexiforme uni à la neurofibromatose cutanée, l'auteur a du moins vu, et bien vu, un cas de cette association morbide, et qu'il était pénétré des principaux caractères morphologiques de ces affections, lorsqu'il dessina cette figure.

Nous tenons à ajouter en terminant, que de semblables diagnostics doivent être portés avec une grande circonspection : il n'en était pas moins intéressant de faire ressortir les analogies qui permettent de retrouver en une image déjà ancienne quelques-uns des caractères morphologiques d'une maladie décrite depuis aussi peu de temps que l'est la neurofibromatose.

XXV. — Nouveau procédé de résection du ganglion de Meckel (*Jonnesco* et *Juvara*).

Les difficultés opératoires rencontrées dans un cas où nous avions entrepris la résection du ganglion de Meckel par le procédé devenu classique de Lossen-Braun modifié par Segond nous ayant convaincus qu'il s'agissait là, malgré les apparences, d'une méthode laissant beaucoup au hasard, nous avons pensé utile de chercher un procédé qui nous permît, contrairement à celui que nous avions employé, de travailler non pas à l'aveugle mais à ciel ouvert.

Le procédé que nous allons décrire nous paraît répondre à ce desideratum.

*
* *

Avant de l'étudier, il nous semble utile de rappeler en deux mots quel est, d'après les recherches de l'un de nous, le *trajet du nerf maxillaire supérieur hors du crâne*.

Le nerf maxillaire supérieur, sorti du crâne par l'orifice antérieur du canal grand rond, traverse, obliquement en dehors et en avant, la partie supérieure de l'arrière-fond de la fosse sphéno-maxillaire. Il suit, pour arriver sur le plancher de l'orbite, la fente sphéno-maxillaire. Cette fente, dans ses deux tiers postérieurs, a la forme d'une véritable galerie limitée : en dehors, par la marge inférieure de la grande aile du sphénoïde, découpée en biseau aux dépens de sa face interne ; en dedans, par la partie supérieure convexe de la face postérieure de la tubérosité maxillaire, légèrement déprimée en gouttière ; en bas, cette galerie sphéno-tubérositaire s'ouvre par une fente quelquefois très étroite dans la fosse sphéno-maxillaire ; en haut et en dedans, elle débouche dans l'orbite par la fente sphéno-maxillaire, dont le tiers antérieur est fermé par une bande fibreuse, longue de deux centimètres, verticalement tendue de la face externe de la grande aile du sphénoïde à la tubérosité maxillaire, et qui occupe le bord inféro-externe de l'orbite. Au delà de cette fente, commence la gouttière sous-orbitaire, située sur le bord supérieur de la tubérosité maxillaire, limitée, à son origine, par une lèvre saillante, ayant la forme d'un véritable crochet, sur lequel le nerf est légèrement coudé, en présentant une convexité interne et dont le plafond est formé par une lame fibreuse tendue horizontalement entre ses deux lèvres : en regardant sur le cadavre, par l'orbite vidé, on voit par transparence à travers cette toile fibreuse, le nerf sous forme d'une bandelette blanchâtre.

Ajoutons, pour préciser les connexions artérielles du nerf maxillaire supérieur que, dans l'arrière-fond de la fosse sphéno-maxillaire,

il se trouve immédiatement au-dessus de la convexité de la crosse rétro-tubérositaire de l'artère maxillaire interne, à laquelle se réunit un plexus nerveux ; d'autre part, l'artère sous-orbitaire, après avoir décrit cette crosse, pénètre dans la gouttière sous-orbitaire en passant au-dessus et en dehors du tronc nerveux.

*
* *

Ces préliminaires posés, passons à la description de notre manuel opératoire.

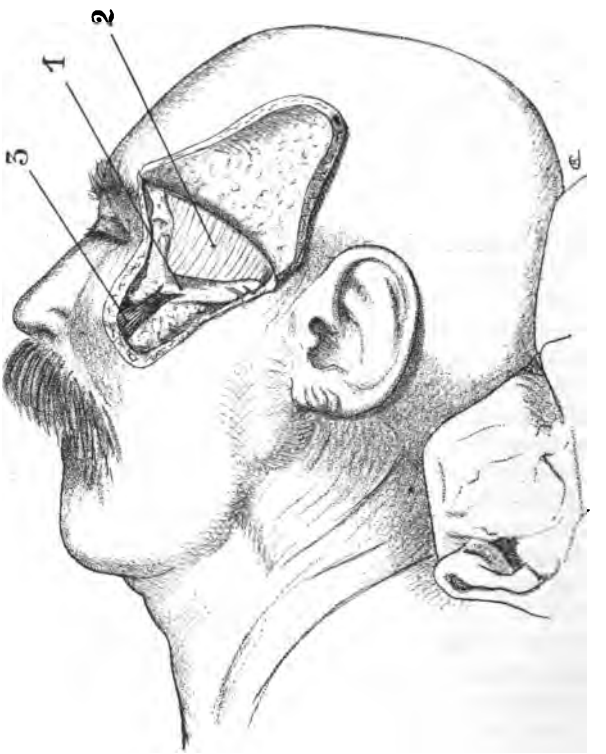

FIG. 122. — Résection du ganglion de Meckel par le procédé Jonnesco-Juvara. 1er Temps : 1° Apophyse zygomatique, 2° Muscle temporal, 3° Muscle grand zygomatique.

La tête du malade étant tournée de côté, on explore avec attention le squelette de la région. On reconnaît : le bord externe de l'orbite et l'apophyse orbitaire externe ; le tubercule du malaire, situé immédiatement au-dessous de la saillie de la pommette, sous lequel le doigt explorateur s'enfonce dans la dépression sous-malaire ; l'arcade zygomatique, toujours facile à sentir et même à voir, comme un pont osseux, entre la pommette et le devant de l'oreille.

1er *Temps* : *Incision et dissection du lambeau.* — L'incision commence un peu au-dessus de la queue du sourcil sur la racine de l'apophyse orbitaire du frontal. Elle descend presque verticalement à deux ou trois millimètres en dehors du bord de l'orbite et sur la face externe du malaire. Dans cette première partie, le tissu étant fixé

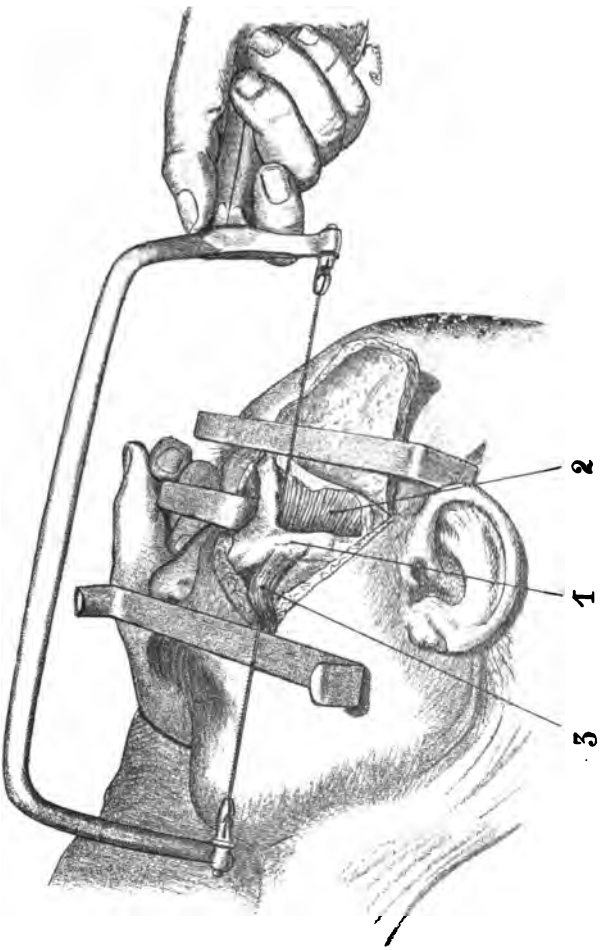

FIG. 123. — Résection du ganglion de Meckel par le procédé Jonnesco-Juvara. 2e Temps : 1° Apophyse zygomatique, 2° Muscle temporal, 3° Muscle grand zygomatique.

avec le pouce et l'index de la main gauche, on coupe à fond jusqu'au périoste. Arrivé au-dessous du tubercule malaire, l'incision contourne ce tubercule, en passant juste au-dessous, puis remonte

le long du bord inférieur de l'arcade zygomatique pour finir à un travers de doigt au-dessous de l'oreille. Dans cette seconde partie de l'incision, la main doit être légère, pour respecter l'insertion supérieure du grand zygomatique. On dissèque ensuite, en suivant le squelette et le plan de l'aponévrose temporale, le lambeau triangulaire qu'on vient de limiter et on le confie à un aide qui le soulève.

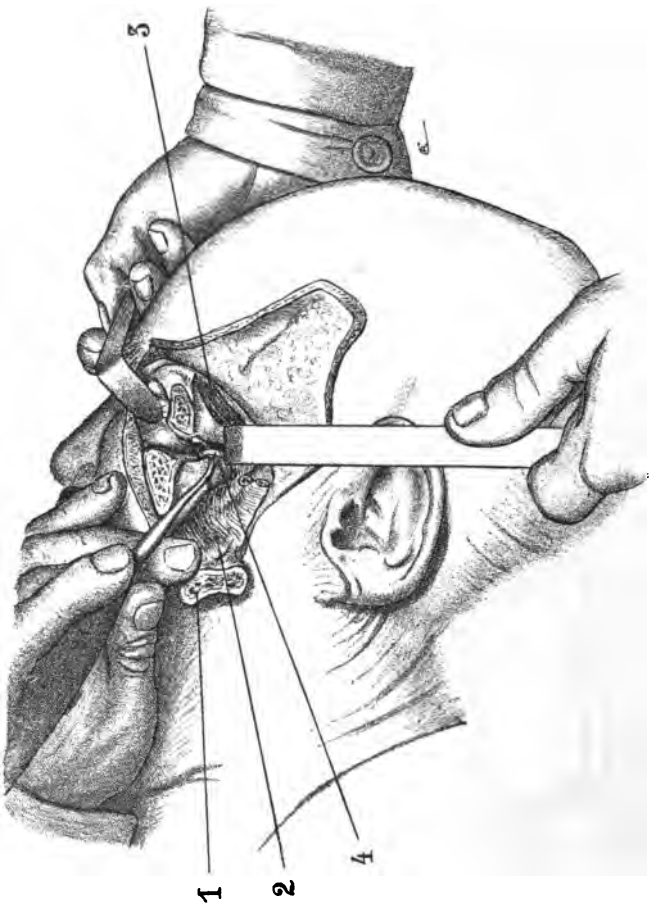

FIG. 124. — Résection du ganglion de Meckel par le procédé Jonnesco-Juvara. 3e Temps : 1° Apophyse zygomatique, partie réséquée, 2° Muscle masséter, 3° Muscle temporal, 4° Nerf sous-orbitaire.

2e *Temps* : *Incision de l'aponévrose temporale et section de l'arcade zygomatique.* — En suivant le bord postérieur de l'apophyse orbitaire externe et le bord supérieur du zygoma, on incise l'aponévrose temporale et, avec le doigt, on la décolle des muscles et on la soulève.

La fosse temporale est ainsi ouverte et le muscle est à nu. Une pince hémostatique est passée sous l'arcade zygomatique et va sortir sous le tubercule malaire, en dedans de celui-ci. Cette pince est destinée à saisir la lame étroite de la scie de Farabeuf qu'elle ramène au-dessus de l'arcade zygomatique. On monte la scie et on coupe de la profondeur vers la superficie en se dirigeant vers l'orbite. C'est dans sa paroi qu'il faut couper. La peau est protégée de la lame de la scie par deux écarteurs Farabeuf. L'arcade étant sciée en avant, avec une pince coupante on la détache en arrière et on la rabat avec le muscle et le grand zygomatique.

3° *Temps : Brèche de la paroi externe de l'orbite ; résection du nerf.* — Avec la scie, on décolle le muscle temporal de l'orbite, puis on le confie à un écarteur qui l'attire en arrière. Avec la pulpe de l'index droit, on explore la paroi externe de l'orbite, et on reconnaît la partie antérieure de la partie sphéno-maxillaire sous la forme d'une dépression longitudinale. D'un coup de sonde cannelée, on déchire la bandelette fibreuse sphéno-tubérositaire, et un écarteur Farabeuf, placé dans l'orbite, tire en dedans le globe oculaire et toutes les parties molles de l'orbite. Alors, avec une pince coupante, on résèque la partie de la paroi externe de l'orbite qui se trouve au devant de la fente sphéno-maxillaire. On élargit ainsi cette fente, et on crée une brèche triangulaire dont le sommet postérieur correspond à l'origine de la gouttière sous-orbitaire. A l'aide d'une sonde cannelée et de pinces fines, on dénude le nerf, on le déloge en avant de sa gouttière et on le suit en arrière jusqu'à l'orifice du canal grand rond, où on le charge sur un crochet ; une pince hémostatique ouverte suit le tronc nerveux jusqu'au devant du trou grand rond ; à ce niveau, on le pince et, d'un coup sec, on l'arrache.

Il ne reste plus qu'à le couper au point où il pénètre dans le conduit sous-orbitaire.

Pour extirper le bouquet antérieur du nerf, rien de plus simple : on le découvre, en effet, sous la lèvre externe de l'incision, au niveau du bord inférieur de l'orbite ; après l'avoir saisi avec une pince, on le tire de son conduit osseux et, avec des ciseaux courbes, on le sectionne le plus bas possible.

4° *Temps : Suture de l'arcade zygomatique et suture de la peau.* — On remet l'arcade zygomatique à sa place et on la fixe par deux points de suture osseux ou par plusieurs points périostiques. Le bord externe de l'orbite est ainsi reconstitué et la branche orbitaire complètement fermée par l'application de l'arcade, comblant le vide laissé par la portion d'os enlevée. La suture de la peau sera faite par points intra-dermiques au catgut fin pour éviter une cicatrice visible.

*
* *

Ce procédé nous paraît présenter de réels avantages. Il permet

d'enlever complètement le nerf alors que si l'on procède par la voie orbitaire, c'est le nerf sous-orbitaire qu'on enlève, mais non le nerf maxillaire supérieur dans toute sa longueur ; il permet en outre de le trouver facilement, tandis qu'avec le procédé rétro-maxillaire, on est constamment gêné par une hémorrhagie profuse qui oblige de travailler à l'aveugle. Le seul inconvénient qu'on pourrait lui trouver de prime abord, ce serait la brèche orbitaire : mais, ainsi que nous l'avons déjà dit, cette brèche est parfaitement comblée et masquée par l'arcade zygomatique qu'on réapplique après résection du nerf: la loge orbitaire se trouve ainsi, tant au point de vue esthétique qu'au point de vue protecteur, parfaitement reconstituée.

XXVI. — Manuel opératoire de la résection du ganglion de Gasser (*E. Doyen*).

Alors que depuis 1890, des opérations nombreuses et diverses ont été tentées sur les parties intra-crâniennes du trijumeau, l'extirpation vraie et totale du ganglion de Gasser n'a été exécutée qu'à partir de 1893 : le 31 janvier 1893, par Krause ; le 6 mai 1893 par moi-même, c'est-à-dire cinq semaines après le chirurgien de Hambourg.

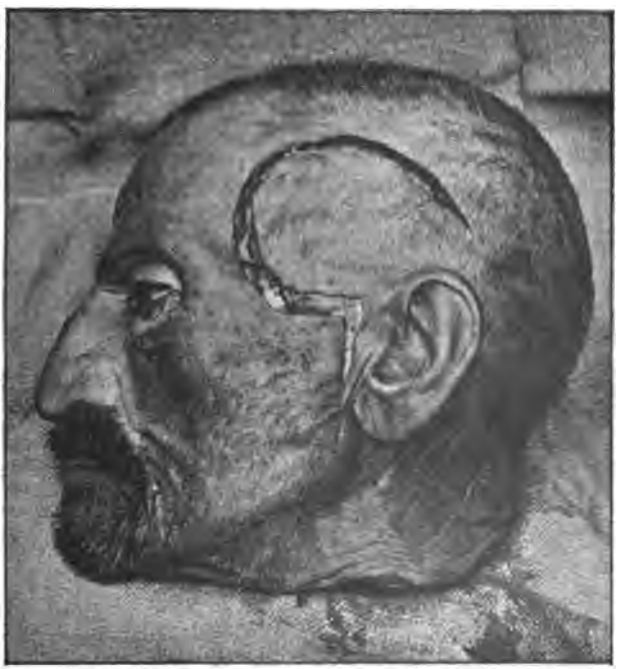

FIG. 125. — Résection du ganglion de Gasser par le procédé de Doyen. 1er Temps : Incision de la peau.

*
* *

Ma technique diffère du reste très notablement de celle de Krause. Celle-ci est une technique temporale : la résection osseuse se fait exclusivement dans la fosse temporale, par laquelle le chirurgien trouve, dans l'intérieur de la cavité crânienne, le tronc du nerf maxillaire inférieur, guide pour la découverte du ganglion. Au con-

traire ma technique est une technique temporo-sphénoïdale : la résection osseuse se fait à la fois dans la fosse temporale et à la base du crâne, jusqu'au trou ovale, en dehors duquel je trouve les nerfs dentaire inférieur et lingual, que je considère comme le point de repère le plus sûr pour arriver jusqu'au ganglion.

FIG. 126. — Résection du ganglion de Gasser par le procédé de Doyen. 2e Temps : Mise à nu du ganglion.

J'ai donc dû tout d'abord étudier, sur une série de crânes desséchés, la voie la plus directe pour atteindre cet orifice : or le trou ovale est exactement situé à la base de l'aile externe de l'apophyse ptérygoïde ou mieux, par rapport à la fosse temporale, à 20 millimètres environ de la crête antéro-postérieure qui sépare cette dernière de la fosse zygomatique, crête qui va constituer un excellent point de repère.

L'opération se trouve déterminée de la manière suivante :

1° Incision verticale de 5 à 6 centimètres au milieu de l'espace qui sépare le conduit auditif du rebord externe de l'orbite. L'incision ne doit dépasser en bas que de 15 millimètres l'arcade zygomatique et l'on doit ménager les faisceaux du facial supérieur ;

2° Résection de l'arcade zygomatique, jusqu'au voisinage du condyle, section de l'apophyse coronoïde et dénudation de la fosse temporale.

3° Recherche du nerf dentaire inférieur qui est sectionné deux ou

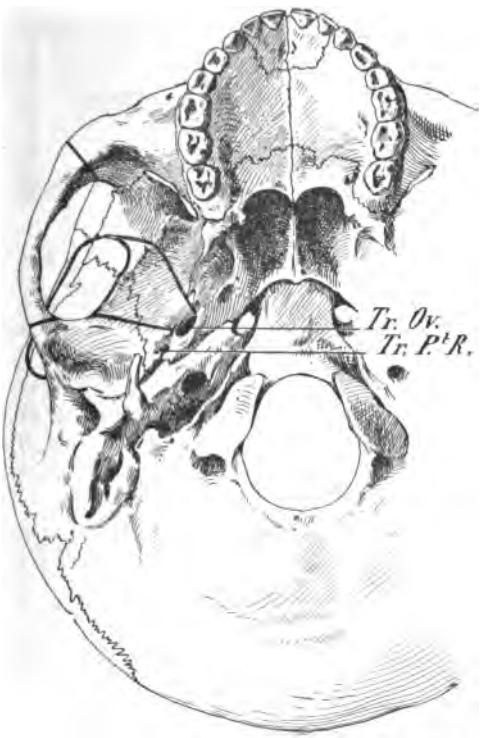

FIG. 127. — Résection du ganglion de Gasser par le procédé de Doyen. Report sur un crâne du tracé des sections osseuses ; face inférieure.

trois centimètres plus bas, ainsi que le lingual, et maintenu dans le mors d'une pince à griffes à crémaillère ; ligature de l'artère maxillaire interne au voisinage de sa terminaison ; dénudation du nerf maxillaire inférieur jusqu'au trou ovale.

4° Ouverture du crâne, par une couronne de trépan ou tout autre procédé, au niveau de la suture sphéno-temporale ; résection progressive, à la pince gouge, de l'écaille du temporal dans toute sa partie inférieure, puis, lorsqu'a été atteinte la ligne rugueuse antéro-postérieure qui sépare la portion verticale de la grande aile du

sphénoïde de sa base, résection de cette dernière et de la partie attenante du temporal jusqu'au trou ovale, dont la dernière circonférence est enlevée d'un dernier coup de pince.

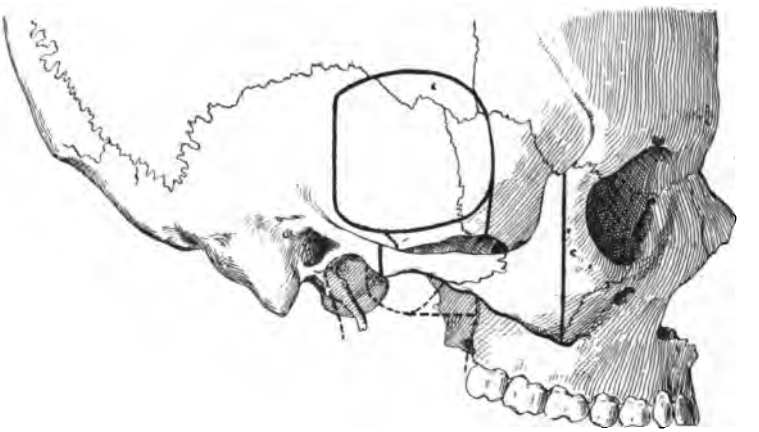

FIG. 128. — Résection du ganglion de Gasser par le procédé de Doyen. Report sur un crâne du tracé des sections osseuses, face latérale.

5° Le tronc du maxillaire inférieur étant alors soulevé au moyen de pinces à griffes fixées sur le dentaire inférieur et le lingual, ouverture de la loge durale du ganglion. Grâce aux tractions que l'on



FIG. 129. — Ganglion de Gasser réséqué par le procédé de Doyen.

peut exercer sur le nerf maxillaire inférieur, il est facile d'isoler à l'aide d'une petite rugine les faces antérieure et postérieure de ce ganglion, puis le nerf maxillaire supérieur jusqu'au trou grand rond et le nerf ophtalmique jusqu'à la fente sphénoïdale; naturellement, lors-

que le premier de ces deux nerfs a été coupé dans l'orbite par une opération antérieure, il suffit de l'attirer à l'aide d'une pince. En tout cas, les deux nerfs attirés, on libère complètement à l'aide d'une petite rugine toute la périphérie du ganglion, mobilisé par des

FIG. 130. — Ganglion de Gasser réséqué par le procédé de Doyen.

tractions sur ses branches émergentes, et l'on met aisément en évidence le bord supérieur du rocher et le canal dural qui sert de gaine au tronc même du trijumeau, au-dessous du sinus pétreux supérieur. Le tronc même du nerf est isolé le dernier, puis sectionné

FIG. 131. — Ganglion de Gasser réséqué par le procédé de Doyen.

en amont du ganglion, à la face postérieure du rocher, au-dessous du sinus veineux.

La carotide s'aperçoit au fond de la plaie, protégée par une mince lamelle fibreuse ; quant au sinus caverneux, il est aisé de ne pas le léser pour peu que l'on possède une adresse manuelle suffisante.

*
* *

Les figures 129, 130 et 131 montrent trois des ganglions de Gasser, avec tronc du trijumeau et branches afférentes, que j'ai extirpés sur le vivant par ce procédé : il suffit de les voir pour constater qu'en pareil cas, on peut vraiment et sans aucune métaphore parler d'extirpation totale du ganglion et qu'une telle opération n'a de commun que le nom avec les curages plus ou moins douteux et toujours incomplets de la loge ganglionnaire, tels que les pratique Rose.

XXVII. — Nature et traitement du goître exophtalmique (*Ch. Abadie*).

Dans le travail qui va suivre, revue d'ensemble de mes recherches sur la nature et le traitement du goître exophtalmique, j'ai reproduit, presque textuellement, les diverses communications que j'ai faites sur ce sujet aux sociétés savantes, et les différents articles que j'ai publiés dans les journaux médicaux.

J'ai jugé à propos de laisser ces documents tels que, sans les modifier ; la question du goître exophtalmique, telle que je la présente, est en effet entièrement nouvelle. Pour la faire accepter, il a fallu tout d'abord renverser les théories anciennes, surtout celle qui plaçait le point de départ de la maladie de Basedow dans une hypertrophie primitive du corps thyroïde : j'ai dû accumuler les preuves et reproduire souvent, sous des formes un peu différentes, les mêmes arguments. De même, une fois les anciennes théories renversées, quand j'ai voulu exposer la théorie nouvelle de l'excitation des vaso-dilatateurs, des oppositions venues un peu de tous les côtés m'ont obligé à discuter, et, forcément aussi, à me répéter. Cette répétition sera sans doute, dans ce travail d'ensemble, un inconvénient : par contre, l'insistance que je mettrai ainsi à réfuter les objections qui m'ont été opposées, ne pourra que mieux faire pénétrer dans l'esprit les idées que je défends, idées étayées aujourd'hui sur nombre de faits précis.

Que disions-nous en effet dès le début : que l'on pouvait, par l'intervention sur le sympathique cervical, combattre l'exophtalmie et le goître. Or, chez presque tous les opérés, les choses se sont passées comme nous l'avons annoncé, et comme le faisait prévoir la théorie des vaso-dilatateurs. Au contraire, les insuccès et les décès par intervention sur le corps thyroïde ont continué et continueront à se produire, tant qu'on n'aura pas abandonné cette pratique dangereuse, basée sur des données inexactes.

Présentation au Congrès français de chirurgie, en octobre 1896 ; articles dans la *Presse médicale*, l'un en mars, l'autre en juillet 1897, ce dernier en collaboration avec Gérard-Marchant ; communication à l'Académie de médecine, en juillet 1897 ; communication à la Société de médecine de Paris, en novembre 1897 : telles sont les étapes que nous allons successivement parcourir.

I

Quand dans le goître exophtalmique, disais-je en octobre 1896 devant le *Congrès de chirurgie*, les symptômes oculaires deviennent prépondérants; quand les yeux chassés des orbites font saillie d'une façon monstrueuse, on assiste à un spectacle lamentable; à cette difformité si choquante viennent se joindre les complications les plus graves. Les cornées, mal protégées par les paupières devenues incapables de les recouvrir, se sphacèlent. Malgré tous ses efforts, malgré tous les traitements, le chirurgien assiste désormais à leur destruction lente et progressive. Puis les cornées une fois détruites, les yeux se transforment en moignons informes. Le malheureux malade devient aveugle, et reste toujours horrible à voir. Cet exorbitisme, poussé à l'excès et déterminant de si graves désordres, est heureusement assez rare.

Néanmoins, j'en ai déjà observé trois cas, dans le cours de ma carrière, et tous trois se sont terminés d'aussi triste façon.

Dans le second de ces cas, désespérant de guérir ma malade en raison de la protrusion excessive des globes oculaires, je la confiai aux soins d'un neuropathologiste réputé qui a dit et écrit que, grâce à l'emploi judicieux des courants galvaniques le long du sympathique cervical, on pouvait toujours empêcher l'exophtalmie de devenir inquiétante : je lui laissai la direction absolue du traitement et, malgré ses efforts, le désastre fut complet.

Dans ce que j'appellerai la forme exophtalmique de la maladie de Basedow, les complications oculaires peuvent donc devenir extrêmement graves.

Du reste, des trois symptômes fondamentaux qui constituent la triade de cette affection, c'est bien certainement l'aspect étrange du visage provoqué par l'exophtalmie qui attire le plus l'attention du malade et du médecin : rien d'étonnant dès lors si cette maladie a été signalée depuis longtemps. et tout d'abord par des oculistes. Demours, Mackensie, Sichel, etc., en avaient déjà parlé avant que les travaux de Graves et de Basedow ne l'eussent fait classer définitivement comme entité morbide. Depuis, de nombreux cliniciens ont encore fixé leur attention sur ce même sujet. Parmi eux il convient surtout de citer Trousseau. On verra en effet tout à l'heure qu'outre les pages admirables de description qu'il nous a laissées, Trousseau a été jusqu'à présent celui qui a le mieux indiqué la nature de cette maladie : on ne pouvait, à son époque, approcher plus près de la vérité qu'il ne l'a fait : ce sont des découvertes physiologiques récentes qui seules nous ont permis de compléter et de préciser les idées théoriques qu'il avait déjà formulées.

Quant aux auteurs contemporains, ils ont en somme ajouté peu de chose à l'étude clinique déjà si fouillée par leurs devanciers : tous

leurs efforts ont porté sur la nature de cette étrange maladie ; question obscure qu'ils ont cherché à élucider.

L'Ecole de la Salpêtrière, frappée de la multiplicité des désordres nerveux qui accompagnent la triade symptomatique essentielle de la maladie de Basedow, en a fait une névrose généralisée, dans laquelle les tares nerveuses héréditaires joueraient un grand rôle.

Quelques neuropathologistes, mettant à profit les nouvelles découvertes sur les fonctions de la glande thyroïde, ont formulé une autre théorie, séduisante au premier abord. Le point de départ de la maladie serait une suractivité fonctionnelle du corps thyroïde qui, déversant constamment dans le sang des produits excitateurs pour le grand sympathique, provoquerait ainsi secondairement tous les phénomènes vasculaires qui jouent un si grand rôle dans la symptomatologie de cette étrange affection. En faveur de cette théorie de l'hyperthyroïdisation, on a invoqué l'analogie existant entre les troubles nerveux et vasculaires du goître exophtalmique et ceux qu'on observe dans le cours de la médication thyroïdienne. On a fait remarquer en outre que dans quelques cas, dont le plus célèbre est celui de Tillaux, on a obtenu de bons résultats par l'ablation du corps thyroïde.

A notre avis, ni la théorie du goître exophtalmique envisagé comme névrose générale, ni celle qui en place le point de départ dans une hypertrophie avec suractivité fonctionnelle du corps thyroïde, ne sont acceptables. S'il en était ainsi, en effet, les troubles vasculaires devraient s'étendre à toutes les grosses artères du corps. Or il n'en est rien. Trousseau avait déjà fait cette remarque fondamentale, oubliée depuis, que les troubles vasculaires ne se font sentir que dans le territoire du sympathique cervical. Seules les carotides et les thyroïdiennes sont animées de brusques mouvements d'expansion, tandis qu'au contraire les iliaques, les fémorales, l'aorte abdominale semblent se maintenir dans les conditions ordinaires. Il en serait évidemment tout autrement si l'excitation du sympathique était produite par l'introduction dans la circulation d'une substance élaborée en excès par la glande. Tout le réseau artériel devrait alors être influencé en son entier, et, dans toutes les régions, les gros troncs vasculaires devraient être animés de battements exagérés. Comment expliquer encore, avec la théorie de l'hyperthyroïdisation, les cas de goître exophtalmique qui restent limités à un seul côté de la face : une intoxication générale devrait toujours produire des effets bilatéraux.

En réalité :

Dans le goître exophtalmique, tout se comporte comme s'il y avait une excitation permanente des fibres vaso-dilatatrices seules du grand sympathique cervical ou de leurs noyaux d'origine.

Quelques cliniciens et Trousseau en particulier avaient bien incriminé le grand sympathique. Mais les uns voulaient y voir une excitation, les autres une paralysie de ce tronc nerveux. Or, que l'on

accepte l'une ou l'autre de ces deux hypothèses, les symptômes observés sont inexplicables dans leur ensemble. Au contraire, tenant compte de ce fait que le cordon du sympathique cervical renferme des filets vaso-constricteurs et des filets vaso-dilatateurs, nous démontrerons tout à l'heure qu'à cette dissociation anatomique et physiologique correspond aussi une dissociation pathologique et que dans la maladie de Basedow ce n'est pas le cordon du sympathique cervical pris en bloc qui est en jeu, mais seulement les filets vaso-dilatateurs qu'il renferme. Dastre et Morat ont démontré que si l'on excite par des courants électriques les racines du grand sympathique au niveau des 1re, 2e et 3e dorsales on provoque des dilatations vasculaires manifestes de la joue, des lèvres, etc. L'existence de ces vaso-dilatateurs du grand sympathique est aujourd'hui incontestable et incontestée. Ils semblent agir, non en provoquant une dilatation active au moyen d'un appareil musculaire spécial, mais tout simplement par inhibition, c'est-à-dire en annihilant l'action des nerfs antagonistes vaso-constricteurs. Il se produit là des phénomènes d'interférence nerveuse, analogues aux phénomènes d'interférence de la lumière. C'est grâce à cet antagonisme nerveux que les fibres circulaires de la tunique moyenne des artères suffisent à elles seules pour mettre en jeu soit la contraction, soit la dilatation artérielle, cette dernière ayant lieu quand l'influence des vaso-constricteurs est annihilée par l'intervention inhibitoire de leurs antagonistes vaso-dilatateurs. On comprend donc qu'une excitation permanente des vaso-dilatateurs puisse, en neutralisant l'action des constricteurs, produire une dilatation vasculaire permanente de la région cervicale. Cette théorie de l'excitation permanente des filets vaso-dilatateurs du sympathique cervical explique, mieux que toutes les autres, les divers phénomènes morbides qu'on observe dans le goître exophtalmique. Il y a donc aussi plus de probabilité pour qu'elle soit la vraie. La turgescence des artères thyroïdiennes a pour conséquence l'hypertrophie du corps thyroïde qui est ainsi secondaire et non primitive. La dilatation des vaisseaux rétro-bulbaires provoque l'exophtalmie. Enfin, la tachycardie par excitation du sympathique, est de notion classique.

Il est bien vrai que l'hypertrophie thyroïdienne résultant d'un afflux plus considérable du sang, une fois établie, celle-ci joue à son tour un rôle défavorable par le déversement exagéré dans le sang d'une substance toxique. Mais cette influence du corps thyroïde hypertrophié n'est que secondaire, distinction capitale au point de vue de la nature et du traitement de la maladie.

En acceptant l'hypothèse d'une excitation permanente des vaso-dilatateurs du cordon sympathique cervical, la maladie de Basedow cesse d'être aussi obscure.

Dans le plus grand nombre de cas, sa cause paraît être une émotion violente : or, nous savons que les émotions agissent surtout

sur les centres nerveux qui président aux dilatations ou aux contractions des vaisseaux de la face, ainsi qu'en témoignent les rougeurs et les pâleurs émotives du visage.

D'autre part, l'interprétation que nous cherchons à faire prévaloir, nous permet d'expliquer d'une façon satisfaisante les variétés de formes dites frustes si communes dans cette maladie. Tantôt, en effet, ce sont les symptômes oculaires qui dominent, comme dans les cas que nous avons signalés : l'exophtalmie occupe alors la première place, tant par la difformité monstrueuse qu'elle provoque que par les dangers qu'elle fait courir aux globes oculaires. Cette exophtalmie énorme peut se rencontrer avec une hypertrophie insignifiante du corps thyroïde et une tachycardie modérée. La prépondérance du symptôme exophtalmie sur les deux autres s'explique aisément, si l'on admet que c'est le centre présidant à la dilatation des vaisseaux rétro-bulbaires qui est surtout intéressé. Au contraire, quand l'hypertrophie du corps thyroïde ou la tachycardie dominent et que l'exophtalmie est insignifiante, c'est que l'excitation a son siège dans les centres d'où émanent les filets dilatateurs du corps thyroïde et excitateurs du cœur. Enfin, point important à bien établir et bien démonstratif en faveur de la théorie que nous émettons, ces troubles vasculaires ne se font jamais sentir que dans la région de la tête et du cou. Or, les vaso-dilatateurs de cette région ont leurs noyaux d'origine dans le bulbe et la partie supérieure de la moelle cervicale ; c'est là que ces derniers sont échelonnés et qu'ils peuvent être intéressés, soit isolément, soit simultanément. Les vaso-dilatateurs de la partie inférieure du corps reçoivent, eux, leur innervation de la partie inférieure de la moelle. Or ils n'entrent jamais en jeu dans le goître exophtalmique et dans cette affection leur indépendance reste entière. Peut-être que, lorsque les vaso-moteurs émanés de la partie inférieure de la moelle viennent à être intéressés, il en résulte certains états morbides offrant quelque analogie avec la maladie de Basedow ; mais alors l'action morbide ne doit plus se faire sentir que sur les viscères abdominaux, les membres et la partie inférieure du corps, en respectant au contraire la tête et le cou : la maladie de Raynaud, par exemple, encore si obscure dans son étiologie et qui se traduit par des troubles circulatoires des extrémités, est peut-être due à des troubles vaso-moteurs d'origine médullaire, provenant des parties inférieures de l'axe spinal.

Quoi qu'il en soit, cette nouvelle manière d'interpréter la pathogénie du goître exophtalmique est féconde en conséquences thérapeutiques.

Si l'exophtalmie en particulier est due, comme je le soutiens, à une dilatation active des vaisseaux sanguins rétro-bulbaires, la section du sympathique cervical au-dessus du ganglion moyen ou l'extirpation de ce ganglion doit la faire disparaître. C'est ce qui a lieu en effet. Jaboulay, de Lyon, sans avoir fait connaître les considéra-

tions théoriques qui l'ont amené à pratiquer cette opération, l'a exécutée sur le vivant. Il avait d'abord essayé d'enlever en partie le corps thyroïde, croyant se rendre maître de la maladie. Il n'a pas réussi, et il ne devait pas réussir, parce que, comme nous venons de le démontrer, l'hypertrophie du corps thyroïde n'est que la conséquence et non la cause de la maladie de Basedow. Aussi, une fois l'extirpation partielle faite, vit-il l'hypertrophie thyroïdienne reparaître à nouveau. Ayant alors pratiqué la section du sympathique cervical, il vit les phénomènes oculaires rétrocéder et l'exophtalmie disparaître pour ne plus revenir. Je crois qu'à l'avenir il en sera toujours ainsi et qu'on pourra combattre sûrement par ce moyen ce symptôme redoutable qui, porté à l'extrême, peut provoquer la perte des deux yeux. D'après ce que nous venons de dire, il est évident qu'on sera moins armé pour combattre l'hypertrophie du corps thyroïde et la tachycardie, car il faudrait alors pouvoir attaquer les nerfs qui se rendent à ces organes, et l'entreprise chirurgicale deviendrait plus difficile et plus périlleuse ; peut-être serait-elle cependant réalisable pour les nerfs qui se rendent au corps thyroïde : il est probable même, que les quelques succès apparents obtenus à la suite des tentatives d'ablation du corps thyroïde tiennent simplement à ce qu'on avait, sans y attacher d'importance, sectionné les filets du sympathique se rendant à cette glande.

II

L'article que, six mois plus tard, en mars 1897, je publiais dans la *Presse médicale* était l'affirmation nouvelle et plus catégorique encore s'il est possible de ces considérations théoriques.

Récemment, disais-je, le professeur Debove a raconté qu'une jeune fille de son service, atteinte de goître exophtalmique à forme grave, fut opérée par Lejars. On lui enlève le lobe droit du corps thyroïde ; l'opération, très bien conduite, ne donna lieu à aucun incident, et néanmoins, le soir même, la malade succombait sans que rien pût expliquer sa mort. Dans les leçons cliniques de Brissaud sur les maladies du système nerveux, il est aussi question d'une malade atteinte de goître exophtalmique, chez laquelle le professeur Poncet, de Lyon, pratique une opération d'apparence bénigne, simplement la mise à nu du corps thyroïde, l'exothyropexie ; cette malade succomba également, sans qu'aucun symptôme permît de prévoir cette terminaison funeste. Allen Starr, dans un travail de statistique important, publié en avril 1896, rapporte que sur 190 basedowiens opérés par thyroïdectomie partielle, il y eut 33 morts immédiates. D'autre part, chez une malade atteinte de maladie de Basedow, Jaboulay sous l'influence des idées subordonnant la triade symptomatique à la perversion de la sécrétion thyroïdienne, se décida à une thyroïdectomie du

lobe droit ; trois mois après, il dut faire la thyroïdectomie du lobe gauche qui grossissait ; et, depuis, ce qui restait du corps thyroïde, c'est-à-dire le lobe médian, est devenu le siège d'une hyperplasie qui a reconstitué un vrai goître, de la grosseur d'une petite orange, portant la circonférence du cou, qui était de 27 centimètres après la dernière thyroïdectomie, à 35 centimètres ; chaque opération avait été suivie de récidive. Enfin il y a quelques jours à peine, à la Société de chirurgie, Lejars ayant rapporté le cas de thyroïdectomie partielle suivie de mort chez la malade du Prof. Debove, Quénu prit la parole et raconta qu'ayant voulu faire l'ablation partielle de la thyroïde chez une basedowienne, il s'était vu contraint, en raison des difficultés de l'opération, de faire l'extirpation complète : le goître n'avait pas récidivé ; mais, depuis deux ans, la malade était dans un état lamentable ; atteinte de cette variété de crétinisme avec myxœdème, signalée pour la première fois par Reverdin à la suite de la thyroïdectomie totale, elle ne se soutenait que par l'ingestion quotidienne d'extrait de corps thyroïde.

Voilà donc le bilan des tentatives opératoires faites sur la thyroïde dans le goître exophtalmique. Thyroïdectomie partielle : mort immédiate ou récidive. Thyroïdectomie totale : crétinisme avec myxœdème.

On voit, par ces exemples, combien il faut être réservé dans les opérations de ce genre.

Je dis plus, elles doivent être désormais absolument proscrites. Toutes ces tentatives partent, en effet, d'un point de vue faux : c'est poussés par l'idée erronée que l'origine de la maladie a son siège dans la glande thyroïde, que médecins et chirurgiens se livrent à des entreprises hasardeuses sur cet organe ; le meilleur moyen de les mettre en garde à l'avenir contre ces interventions si souvent désastreuses, c'est de démontrer tout d'abord que la théorie qui place le point de départ de la maladie de Basedow dans l'hypertrophie du corps thyroïde est inacceptable. S'il s'agissait, comme quelques-uns le soutiennent, *d'une suractivité fonctionnelle primitive de la thyroïde* imprégnant l'organisme d'une substance toxique excitant le grand sympathique, les troubles vasculaires devraient s'étendre à toutes les grosses artères du corps. Or, il n'en est rien. Nous devons, en effet, à Trousseau, cette remarque fondamentale : que les troubles vasculaires ne se font sentir que dans le territoire du sympathique cervical ; seules, les carotides, les thyroïdiennes sont animées de brusques mouvements d'expansion, tandis qu'au contraire, les iliaques, les fémorales, l'aorte abdominale semblent se maintenir dans les conditions ordinaires. Si la théorie de l'hyperthyroïdisation était vraie, les deux autres symptômes fondamentaux de la maladie de Basedow, l'exophtalmie et la tachycardie, devraient être toujours d'une intensité proportionnelle à l'hypertrophie du corps thyroïde. Il n'en

est rien : de nombreux cas existent, et j'en ai personnellement observé, où l'exophtalmie a été tellement grave qu'elle a abouti à la perte complète des deux yeux, bien que l'augmentation du corps thyroïde fût à peine appréciable ; d'autre part, les interventions chirurgicales portant sur le corps thyroïde n'ont jamais modifié l'exophtalmie, qui a toujours été aussi forte après qu'avant l'extirpation plus ou moins complète de la glande : preuves indéniables de l'indépendance absolue de ces deux symptômes.

A ceux qui ont attaqué le corps thyroïde parce qu'ils considéraient le *goître exophtalmique comme une simple variété du goître ordinaire*, je ferai remarquer que les préparations iodées, si efficaces dans les divers états pathologiques du corps thyroïde, ont une action nocive manifeste dans la maladie de Basedow ; de même, le traitement thyroïdien, qui compte de si brillants succès dans les goîtres avec myxœdème, dans les goîtres suffocants, aggrave toujours le goître avec exophtalmie ; il n'existe donc absolument aucun rapport entre les goîtres ordinaires, où il y a toujours atrophie des éléments glandulaires, et le goître exophtalmique où il y a hypertrophie de ces mêmes éléments, mais hypertrophie qui, comme nous le verrons tout à l'heure, est toujours secondaire.

A ces théories fausses nous en avons substitué une autre, dont nous espérons justifier le bien fondé par des preuves convaincantes. La voici en quelques mots.

Dans le goître exophtalmique, tout semble se comporter comme s'il y avait une *excitation permanente des fibres vaso-dilatatrices seules du grand sympathique cervical ou de leurs noyaux d'origine.* On a bien déjà songé avant nous à incriminer le grand sympathique : les uns le considérant comme excité, les autres comme paralysé ; mais, ni l'une ni l'autre de ces deux hypothèses ne permettait d'expliquer l'ensemble des symptômes observés. Par contre, grâce à la belle découverte de Dastre et Morat sur les filets vaso-dilatateurs du sympathique cervical, il nous sera facile d'établir que, dans la maladie de Basedow, ce n'est pas le cordon du sympathique cervical pris en bloc qui est en jeu, mais seulement ses filets vaso-dilatateurs dont l'origine distincte a été nettement démontrée par ces deux habiles physiologistes. Voici comment ils s'expriment dans une note présentée à l'Académie des sciences : « La dilatation vasculaire provoquée par l'excitation du sympathique cervical se reproduit avec la même netteté lorsqu'on agit, chez le chien, sur les rameaux communiquants des deuxième, troisième, quatrième paires dorsales et sur le segment de la chaîne ganglionnaire auquel aboutissent ces rameaux. En deçà et au delà de ce département, l'excitation reste sans effet. Les vaso-dilatateurs de la région buccale tirent donc leur origine de la moelle par les rameaux communiquants des deuxième, troisième et quatrième paires dorsales, suivent le cordon thoracique, traversent les ganglions étoilés, l'anneau de Vieussens et le ganglion cervical infé-

rieur ; ils font partie intégrante du cordon cervical, au même titre que les nerfs vaso-constricteurs, et vont ensuite se répandre avec le trijumeau dans les parois buccales. » En admettant une excitation permanente des filets vaso-dilatateurs du sympathique cervical, on explique aisément les divers phénomènes morbides qu'on observe dans le goître exophtalmique. La turgescence des artères thyroïdiennes a pour conséquence l'hypertrophie du corps thyroïde, qui est ainsi secondaire et non primitive. Et ici il y a vraiment hypertrophie de la glande, parce qu'il y a constamment un apport sanguin trop considérable. De même, on a signalé récemment, dans plusieurs autopsies, une hypertrophie du thymus, à laquelle on cherche déjà à vouloir faire jouer un rôle pathogénique important. Mais, cette hypertrophie du thymus a la même origine que celle du corps thyroïde : elle provient uniquement de la vaso-dilatation, et d'un apport nourricier trop grand aux vestiges de cette glande. Cette hypertrophie du corps thyroïde dans le goître exophtalmique, une fois établie, entre en scène à son tour et provoque en réalité des phénomènes d'hyperthyroïdisation chez les basedowiens, mais toujours secondairement et tardivement. La dilatation des artères de la tête et du cou reste le phénomène morbide initial. Il ne faut pas renverser les rôles et dire : les artères thyroïdiennes ont augmenté de volume parce que le corps thyroïde s'est hypertrophié ; mais bien : par suite de la dilatation de leurs parois, le calibre des vaisseaux thyroïdiens ayant augmenté, la glande thyroïde à laquelle ils se rendent, recevant plus de sang que dans les conditions normales, s'est hypertrophiée. La dilatation des vaisseaux rétro-bulbaires provoque la propulsion du globe oculaire en avant, d'où l'exophtalmie. L'excitation des filets cardiaques, la tachycardie.

Cette même hypothèse d'une excitation permanente des vaso-dilatateurs du cordon sympathique cervical s'accorde bien aussi avec les variétés dites frustes, si communes dans cette maladie : nous l'avons noté tout à l'heure ; il est inutile d'y revenir.

Cette nouvelle manière d'interpréter la pathogénie du goître exophtalmique, outre l'avantage de nous mieux donner la raison d'être de ses symptômes et de ses diverses modalités, est féconde encore en conséquences thérapeutiques.

Si l'exophtalmie en particulier est due, comme nous le soutenons, à une dilatation active des vaisseaux sanguins rétro-bulbaires, la section du sympathique cervical au-dessus du ganglion moyen, ou l'extirpation de ce ganglion doit la faire disparaître. C'est ce qui a lieu en effet. Jaboulay (de Lyon), sans avoir fait connaître les considérations théoriques qui l'avaient amené à pratiquer cette opération, l'a exécutée sur le vivant (février 1896). Il a réussi en employant un procédé de section simple, d'une exécution facile, en portant son incision en arrière du sterno-mastoïdien, et rejetant en avant et en dedans, loin du champ opératoire, les gros vaisseaux du cou et le pneumogastri-

que. C'est donc lui, je crois, qui aura eu le mérite d'avoir trouvé, un peu empiriquement peut-être, mais, dans tous les cas, d'avoir exécuté le premier, et rendu pratique, le traitement chirurgical du goître exophtalmique. Son observation est d'autant plus satisfaisante qu'elle est relative à une malade chez qui il avait fait précédemment une extirpation thyroïdienne partielle avec résultat nul : ayant alors pratiqué chez elle la section du sympathique cervical, il vit tous les phénomènes oculaires rétrocéder, et l'exophtalmie s'effacer pour ne plus reparaître. Aujourd'hui du reste, ce fait de Jaboulay n'est plus unique : il en a été publié d'autres, dont six qui lui sont personnels : non seulement l'exophtalmie, parfois très grave, a toujours disparu, mais les autres symptômes ont aussi rétrocédé en grande partie. Rien n'est plus simple à expliquer. Que le goître rétrocède lorsqu'on fait, comme Jaboulay, la section du sympathique entre les ganglions cervical moyen et supérieur, il suffit, pour s'en rendre compte, de rappeler que la thyroïdienne supérieure, l'artère de beaucoup la plus importante du corps thyroïde, reçoit son innervation vaso-motrice du ganglion cervical supérieur : il serait encore plus rationnel de sectionner le sympathique cervical au-dessous du ganglion moyen qui fournit à la thyroïdienne inférieure : on obtiendrait plus sûrement le retour à la normale de la glande thyroïde. C'est la tachycardie qui, jusqu'ici, a le moins bénéficié de ces sections nerveuses : cela se conçoit, les filets cardiaques étant plus bas et échappant à l'action des chirurgiens. Donc, quand l'exophtalmie dominera, et que l'hypertrophie très nombreuse sera peu accusée, on se contentera de sectionner le sympathique entre le ganglion cervical moyen et le supérieur : opération simple, facile et qui semble suffisante ; quand le goître sera plus accusé, la section devra porter au-dessous du ganglion moyen : opération déjà plus difficile, en raison du voisinage immédiat de la thyroïdienne inférieure ; enfin, ce n'est que dans les cas fort rares où la tachycardie serait extrême et inquiétante, qu'il faudrait descendre plus bas encore et couper les filets afférents du ganglion inférieur. Quant à l'extirpation totale du sympathique cervical que propose Jonnesco, je la crois inutile, au moins dans le goître exophtalmique et par conséquent inférieure à la section simple, puisqu'elle est nécessairement, plus difficile et plus dangereuse.

III

Peu après la publication de cet article, qui généralisait les assertions de ma première étude, je donnais à la *Presse médicale* un nouveau travail basé sur ce qui me manquait jusque-là, sur une observation personnelle.

J'apportais tout d'abord, en opposition aux théories classiques et à l'appui de ma théorie personnelle, quelques arguments nouveaux.

L'inquiétude et l'embarras, disais-je, des chirurgiens s'attaquant au corps thyroïde sont d'autant plus grands que les morts presque subites, ou survenant très rapidement après l'opération, leur paraissent inexplicables : ils ont bien invoqué l'hypothèse d'une intoxication aiguë produite par l'introduction directe du suc thyroïdien dans le courant sanguin ; mais cette hypothèse ne saurait résister à un examen sérieux. La glande thyroïde, en effet, ne peut être comparée à un réservoir dans lequel s'accumule une substance toxique : c'est une glande qui sécrète au fur et à mesure des besoins de l'économie ; une fois enlevée en tout ou partie, ses produits de sécrétion sont plutôt diminués qu'augmentés : témoin le crétinisme avec myxœdème, qui succède parfois à son ablation trop étendue. Enfin, la preuve irréfutable que la mort ne saurait être attribuée à une intoxication aiguë, par déversement direct du suc thyroïdien dans le sang, nous est fournie précisément par l'exothyropexie : dans cette opération, en effet, on ne touche pas au corps thyroïde, on se contente de l'attirer en avant et de le mettre à nu ; or, c'est celle qui compte à son actif le plus d'issues funestes. Au contraire, avec la théorie de l'excitation des vaso-dilatateurs du sympathique cervical, la gravité des accidents consécutifs avec intervention sur le corps thyroïde s'explique aisément ; quand on fait une thyroïdectomie partielle, on est obligé de tirailler les filets nerveux du sympathique et de laisser dans la plaie des ligatures qui les irritent : d'où, par acte réflexe, augmentation de l'excitabilité des vaso-dilatateurs et aggravation de la tachycardie pouvant aller jusqu'à la mort ; dans l'exothyropexie, où tout le corps thyroïde est porté en masse en avant, ces tiraillements atteignent leur maximum d'intensité : c'est aussi dans ces cas que la mort est le plus fréquente.

Un autre fait opératoire vient à l'appui de la théorie vaso-dilatatrice : les chirurgiens qui ont pratiqué la thyroïdectomie partielle ont été souvent surpris par des hémorragies formidables, hors de proportion avec le volume de la tumeur à enlever, et que la vaso-dilatation active des parois des artères explique parfaitement.

La malade dont il va être question était venue me consulter pour une exophtalmie qui augmentait de jour en jour et menaçait de devenir monstrueuse. J'ai répété souvent sur le cadavre la section du sympathique cervical et je crois être capable de l'exécuter sur le vivant. Néanmoins, je n'ai pas voulu l'entreprendre et je l'ai confiée aux soins de mon ami M. Gérard-Marchant, qui, après avoir pris connaissance de mes travaux, a bien voulu les appuyer de son autorité. J'estime, en effet, que cette opération est du ressort de la grande chirurgie : elle exige un personnel, un outillage spécial, et en face d'hémorragies possibles, des qualités de sang-froid que donne seule à un chirurgien la pratique des grandes opérations. Autant il convient de laisser exclusivement à l'oculiste l'exécution des délicates opérations qui se pratiquent sur l'œil, autant ce dernier doit éviter

de se lancer dans des aventures pouvant compromettre la sécurité de ceux qui se confient à ses soins.

Voici l'observation prise dans le service de M. Gérard-Marchant par son interne M. Auclair.

*
* *

Mme V. B. ., âgée de vingt-neuf ans, entre le 30 mars à l'hôpital Tenon, adressée à M. Gérard-Marchant par M. Abadie, pour un goître exophtalmique.

Antécédents héréditaires. — Ne présentent rien de particulièrement intéressant : le père de la malade est bien portant, sa mère est morte de congestion pulmonaire ; elle a une sœur qui jouit d'une excellente santé. Il est à noter cependant que mère et sœur sont impressionnables et nerveuses.

Antécédents personnels. — Le passé pathologique de la malade est assez peu chargé. Elle a eu, dans sa première enfance, la coqueluche et la rougeole ; depuis, elle a toujours eu une santé très bonne tout en étant sujette à avoir des angines.

Réglée à douze ans, elle a toujours des époques très régulières, abondantes, durant huit jours, non douloureuses.

Elle se marie à vingt trois ans. L'année suivante, il y a cinq ans, elle a fait une fausse couche de six mois. En 1894, elle a un accouchement à terme. Enfin, le 18 décembre 1896, elle accouche à sept mois d'un enfant qui vit.

Elle a toujours été nerveuse, irritable, mais sans avoir jamais eu de véritable crise de nerfs.

Maladie actuelle. — La malade fait remonter le début de son affection en mars ou avril 1896, époque à laquelle ses yeux commencèrent à devenir saillants. L'exophtalmie fut donc le premier symptôme qui attira l'attention et elle fut mise tout d'abord sur le compte d'une grossesse, qui débuta et évolua du reste sans incident jusqu'au 7e mois, où elle se termina par un accouchement avant terme.

Au mois d'août, le goître fut constaté par un médecin.

Le tremblement apparut il y a trois mois.

Comme autres troubles, on note, depuis quinze mois, un amaigrissement progressif et assez sensible, bien que l'appétit ait toujours été conservé ; la malade est sujette à la diarrhée de temps en temps, mais jamais cette diarrhée n'a été paroxystique, comme on le voit souvent dans la maladie de Basedow.

Examen de la malade à son entrée.— L'exorbitisme est le gros symptôme qui prédomine et frappe dès qu'on voit la malade ; il est si prononcé, que les paupières ne peuvent parvenir à recouvrir les globes oculaires. Il y a intégrité parfaite de la musculature externe et interne de l'œil. Le champ visuel est normal et la vue intacte. Les pupilles sont très dilatées.

La tachycardie est presque nulle : la malade a 70 pulsations au lit,

80 debout, 95 à 100 après l'ascension d'un escalier. Elle n'a ni palpitations ni dyspnée. Le cœur a sa pointe un peu basse et paraît légèrement hypertrophié. A l'auscultation, on perçoit un roulement présystolique, et le premier bruit est prolongé.

Le corps thyroïde a le lobe droit un peu hypertrophié (circonférence du cou = 34 centimètres) ; à son niveau, on perçoit un souffle vasculaire.

Le tremblement des membres supérieurs est très facilement perçu, ainsi que celui des membres inférieurs.

Pas de troubles trophiques autres que l'amaigrissement dont nous avons déjà parlé. L'état général est excellent.

Pas de troubles de la sensibilité ; pas de stigmates hystériques.

Rien aux poumons. Rien du côté du tube digestif. Ni albumine, ni sucre dans les urines.

Il s'agit donc d'une forme fruste de la maladie de Basedow, caractérisée surtout par la prédominance de l'exophtalmie.

Opération le 5 avril 1897. Æthérisation. Résection des deux sympathiques cervicaux. — On va à la recherche du sympathique cervical, par une incision qui s'étend de l'apophyse mastoïde au tiers interne de la clavicule, incision qui permet de passer en arrière du sterno-mastoïdien, et de récliner en avant et en dedans le paquet vasculo-nerveux du cou, après avoir sectionné la veine jugulaire externe et quelques filets du plexus cervical superficiel. Le sympathique apparaît sous la forme d'un mince filet blanc, appliqué par l'aponévrose prévertébrale contre le muscle long du cou. L'opération sur le sympathique gauche, qui comprend la résection de la partie inférieure du ganglion cervical supérieur, avec 3 cent. 1/2 à 4 centimètres du tronc nerveux sous-jacent, dure un quart d'heure. Celle du côté droit dure 10 minutes seulement ; elle comprend également la résection de 4 centimètres environ du nerf, y compris la partie inférieure du ganglion supérieur. Aucune modification des pupilles ne se produit au moment de la section des nerfs. Il est à noter aussi que le ganglion cervical moyen était très peu développé à gauche et à droite. On ferme les deux plaies par un plan de sutures profondes, et par un plan superficiel de suture intradermique. Drainage.

Immédiatement après l'opération, la malade a 80 pulsations et ne présente pas de changements dans ses mouvements respiratoires. L'exophtalmie a déjà diminué à gauche, au point que les paupières recouvrent presque complètement le globe oculaire. A droite, l'exophtalmie est encore très notable, et on constate à la surface de la conjonctive *de petits épanchements sanguins très apparents qui se sont produits pendant l'opération* ; nous reviendrons tout à l'heure sur la signification de cette petite complication, qui confirme d'une façon éclatante la théorie de la vaso-dilatation.

Le soir de l'opération, la malade a 37°6 (température vaginale).

Elle est très calme et n'a que 80 pulsations, chiffre qui restera le même jusqu'à sa sortie de l'hôpital.

Le lendemain, 6 avril, on note une diminution très sensible de l'exorbitisme, de l'ouverture pupillaire, et de la dilatation vasculaire de la région frontale droite. La malade se plaint d'un peu de douleur au niveau et en arrière des oreilles, et accuse la sensation d'une sorte d'engourdissement, surtout marqué dans le côté gauche du cou. Cet engourdissement persiste du reste les jours suivants, et est dû probablement à la section de quelques filets du plexus cervical superficiel.

Le 7 avril l'exophtalmie diminue encore, et la malade peut complètement fermer les yeux.

Le 9 avril, quatre jours après l'opération, le pansement est renouvelé ; rien de particulier au niveau des deux lignes d'incision. Mais il semble que ce jour-là l'exorbitisme soit plus accusé que les jours précédents. La dilatation vasculaire du côté droit du front persiste encore.

Le 10 avril, la saillie des globes oculaires diminue de nouveau, et la malade sort absolument guérie : l'exophtalmie a à peu près complètement disparu, les pupilles ne sont plus dilatées, et la circulation au niveau du côté droit du front est redevenue normale ; seule, l'ecchymose sous-conjonctivale de l'œil droit persiste encore.

Il est à remarquer que, sous l'influence de l'émotion, les yeux paraissent encore un peu saillants ; mais il faut aussi ajouter, d'après la malade, que depuis sa naissance ses yeux ont toujours été ainsi.

*
* *

Nous avons signalé, au cours de cette observation, des hémorragies sous-conjonctivales qui se sont montrées à l'œil droit, après la section du sympathique cervical gauche. Essayons d'interpréter cet intéressant phénomène. Quand Dastre et Morat entreprirent leurs remarquables recherches sur l'origine des nerfs vaso-dilatateurs de la face, une de leurs expériences fut la suivante. On coupe sur un chien le sympathique cervical d'un côté ; après la section, on a beau exciter le bout supérieur et le bout inférieur, il ne se produit aucun phénomène de vaso-dilatation de ce côté de la tête. Mais si on vient à irriter le bout supérieur, on constate une vaso-dilatation dans la région des lèvres, de la joue, du côté opposé ; phénomène qui ne se reproduit plus dès qu'on sectionne également le sympathique du côté opposé. Le résultat est absolument net et se produit constamment. Dastre et Morat signalent le fait comme curieux, mais ils n'en donnent pas l'interprétation. Il nous semble que la suivante serait plausible. Quand on a coupé le sympathique cervical d'un côté et qu'on excite le bout supérieur, l'excitation nerveuse a tout d'abord tendance à parcourir le circuit formé par le sympathique cervical de ce côté ; mais, ce circuit se trouvant interrompu par la section, le courant

passe alors par la moelle et va transmettre l'excitation aux vasò-dilatateurs du sympathique cervical opposé. Le courant nerveux est ici comparable à un courant électrique qui traverse un circuit formé de résistances inégales. Il passe tout d'abord et constamment là où le passage est le plus facile : mais si ce chemin vient à lui être fermé, il est obligé de prendre celui où la résistance est plus grande. Or, cette expérience physiologique a été, pour ainsi dire, exactement reproduite dans le cours de l'opération. Quand à gauche, on a tout d'abord coupé le sympathique cervical, puis tiraillé et excisé une portion du ganglion supérieur, on a produit une excitation sans effet pour le côté opéré, mais qui s'est traduite par une dilatation vaso-motrice du côté opposé ; cette vaso-dilatation, venant s'ajouter à celle qui existait déjà, a provoqué alors des ruptures vasculaires et des extravasations sanguines sous la conjonctive.

Ce fait, qui confirme d'une manière vraiment saisissante notre théorie de la vaso-dilatation, prouve en outre qu'il faut toujours, lorsqu'on pratique dans le goître exophtalmique une intervention sur le sympathique cervical, ne pas restreindre son opération à un seul côté, mais agir à la fois à droite ou à gauche.

IV

Malgré les publications répétées que je viens de mentionner, l'attention des chirurgiens ne me paraissant pas suffisamment éveillée sur ce sujet je crus devoir y revenir une fois encore et rappeler à la tribune de l'Académie de médecine, mes travaux sur la question.

Pour expliquer la genèse de la maladie de Basedow, disais-je, trois théories principales se partagaient encore naguère la faveur des cliniciens : la théorie hématique, la théorie nerveuse et la théorie thyréogène.

Or, lorsque, pour la pathogénie d'une maladie unique, il existe trois théories absolument différentes les unes des autres, il est à craindre qu'elles ne soient vraies ni l'une ni l'autre.

La dernière en date, la théorie thyréogène, qui a rallié le plus grand nombre de partisans et qui semble, en effet, de prime abord, la plus séduisante, est celle qui a eu les conséquences les plus fâcheuses au point de vue thérapeutique : les interventions sur le corps thyroïde ont été et sont encore journellement mortelles, et il serait grand temps qu'elles fussent enfin définitivement abandonnées : j'ai tenté de démontrer qu'elles sont inutilement dangereuses, qu'elles ne présentent aucune chance sérieuse de succès et qu'elles ne s'adressent pas à la véritable nature du mal. Sans vouloir reprendre longuement les arguments déjà fournis, je rappellerai que dans le goître exophtalmique l'intensité excessive des battements artériels reste limitée au territoire desservi par le sympathique cervical. De plus, il n'y a pas toujours proportionnalité entre le volume du goître et l'exophtalmie :

cette dernière peut être excessive alors que l'hypertrophie thyroïdienne est presque insignifiante et inversement. Preuves péremptoires que l'affection n'est pas sous la dépendance de l'hypertrophie de la thyroïde.

A cette théorie inexacte, j'en ai substitué une autre, celle de l'excitation permanente des vaso-dilatateurs du sympathique cervical, dont je déduisais qu'il fallait, renonçant à toute tentative chirurgicale sur le corps thyroïde, agir sur le sympathique cervical en pratiquant sa section entre le ganglion cervical supérieur et le ganglion moyen.

Depuis, les faits sont venus confirmer la théorie que je soutenais.

Dans tous les cas de goître exophtalmique où la section du sympathique a été pratiquée, l'exophtalmie et le goître ont rétrocédé. Jaboulay, qui le premier a fait cette opération, l'a répétée depuis 5 fois avec succès. Les chirurgiens qui l'ont imité ont réussi également.

Au contraire, les tentatives chirurgicales pratiquées sur le corps thyroïde ont continué à donner des résultats désastreux. Les cas de mort à la suite de la thyroïdectomie partielle ou simplement de l'exothyropexie se sont multipliés. L'inquiétude et l'embarras des chirurgiens s'attaquant au corps thyroïde sont devenus d'autant plus grands que ces morts presque subites ou survenant très rapidement après l'opération restaient inexpliquées. On a bien invoqué l'hypothèse d'une intoxication aiguë produite par l'introduction directe du suc thyroïdien dans le courant sanguin, mais cette hypothèse ne saurait résister à un examen sérieux. La glande thyroïde, en effet, n'est pas un réservoir dans lequel s'accumule une substance toxique, c'est une glande qui sécrète au fur et à mesure des besoins de l'économie. En l'enlevant plus ou moins complètement, on ne peut que diminuer ses produits de sécrétion, témoin le crétinisme avec myxœdème qui a succédé parfois à des ablations trop étendues. Enfin, la preuve irréfutable que la mort ne saurait être attribuée à l'intoxication aiguë par déversement direct dans le sang du suc thyroïdien nous est fournie précisément par l'exothyropexie : dans cette opération, en effet, on ne touche pas au corps thyroïde, on se contente de l'attirer en avant et de le mettre à nu ; or, c'est celle qui compte à son actif le plus d'issues funestes. Avec la théorie pathogénique que j'ai donnée du goître exophtalmique, tous ces accidents s'expliquent au contraire aisément. Quand on fait une thyroïdectomie partielle, on est obligé de tirailler les filets nerveux du sympathique, de laisser dans la plaie des ligatures qui les irritent ; d'où, par suite, augmentation réflexe de l'excitabilité des vaso-dilatateurs et aggravation des symptômes pouvant aller jusqu'à la mort. Dans l'exothyropexie, où tout le corps thyroïde est porté en masse en avant, ces tiraillements atteignent leur maximum d'intensité : c'est aussi dans ces cas que la mort est plus fréquente. Ajoutons que les chirurgiens qui ont pratiqué la thyroïdectomie partielle ont été surpris par des hémorrhagies formida-

bles, hors de proportion avec le volume à enlever, hémorrhagies très difficiles à arrêter : cela est dû, sans doute, à la vaso-dilatation active des parois des artères qui, malgré leur section, maintient leur calibre béant.

Dans le goître exophtalmique, l'hypertrophie thyroïdienne n'est donc pas primitive ; elle est consécutive à la vaso-dilatation des artères thyroïdiennes qui fournissent à la glande un apport nutritif trop considérable. L'exophtalmie, de son côté, est due à la vaso-dilatation des vaisseaux rétro-bulbaires. En coupant le sympathique cervical entre le ganglion supérieur et le ganglion moyen, on fait cesser la vaso-dilatation des vaisseaux rétro-oculaires, d'où disparition de l'exophtalmie, et la vaso-dilatation de la thyroïdienne supérieure qui est l'artère principale nourricière du corps thyroïde, d'où rétrocession du goître. Quant à la thyroïdienne inférieure émanant de la sous-clavière et ayant par suite une innervation différente, son rôle est presque insignifiant.

Le traitement de choix dans le goître exophtalmique est donc non l'ablation plus ou moins complète du corps thyroïde, mais bien la simple section ou au plus l'excision d'une petite portion du sympathique cervical ; son excision complète, proposée par quelques chirurgiens, me paraît inutile, car ce n'est pas d'une lésion matérielle intéressant le cordon cervical et ses ganglions qu'il s'agit, mais simplement d'une excitation anormale, partie de centres médullo-bulbaires et agissant sur les vaisseaux de la tête et du cou.

Tout ceci me paraît démontrer jusqu'à l'évidence que l'on doit s'abstenir de toucher à la glande thyroïde dans la maladie de Basedow.

Mais, me dira-t-on, les cas de guérison obtenus par ce mode de traitement, qu'en faites-vous ? Ces cas de guérison n'existent pas. Tout ce qu'on a obtenu, quand le malade n'a pas succombé après l'extirpation partielle ou n'est pas devenu crétin et myxœdémateux à la suite de l'ablation complète, c'est qu'il a été simplement débarrassé d'une portion de son goître. Le plus souvent même, ce n'est que momentanément, car, d'ordinaire, le moignon resté en place s'hypertrophie de nouveau. Quant à l'exophtalmie, à la tachycardie, elles ne subissent aucune modification, ce qui prouve bien, une fois de plus, leur indépendance vis-à-vis de la glande thyroïde.

Par contre, comme on pouvait s'y attendre d'après les considérations qui précèdent, tous les cas traités par la section du sympathique cervical ont été suivis de résultats satisfaisants ; chose remarquable et qui confirme bien notre théorie, c'est surtout le symptôme goître qui s'est modifié après l'intervention. Pourquoi ? Parce que l'hypertrophie thyroïdienne est presque exclusivement sous la dépendance de l'artère thyroïdienne supérieure, dont les filets vaso-dilatateurs émanent tous du ganglion supérieur : la section au-dessous de ce ganglion supprime les filets nerveux qui se rendent à cette artère et lui fait reprendre définitivement son calibre moyen. Quant à l'exoph-

talmie, elle a toujours été grandement améliorée, mais sans disparaître complètement ; parfois même, elle semble avoir eu une certaine tendance à se reproduire ; c'est ce qui est arrivé chez la malade dont M. Gérard-Marchant a rapporté l'histoire récemment : probablement les filets nerveux qui règlent la vaso-dilatation rétro-oculaire n'ont pas tous été atteints par la section du sympathique cervical au-dessous du ganglion supérieur, section à laquelle doivent échapper un certain nombre de filets émanés de la partie tout à fait supérieure de la moelle et allant rejoindre le sympathique cervical au-dessus du ganglion cervical supérieur. De même pour la tachycardie qui ne disparaît pas toujours complètement et, sans doute par la même raison, un certain nombre de filets cardiaques fournis par le ganglion inférieur étant soustraits à la main du chirurgien.

Si, dans le goître exophtalmique, il y a en réalité, bien qu'elles soient secondaires, hypertrophie et suractivité de la glande thyroïde, dans le goître ordinaire, au contraire, accompagné ou non de crétinisme, avec ou sans myxœdème, les éléments glandulaires de la thyroïde sont atrophiés. Dès lors, dans ces cas-là non plus, il n'y a aucun avantage à toucher à la glande elle-même puisqu'on risque de la priver de ses éléments essentiels et par suite d'aggraver la situation.

Quelle sera donc la conduite à tenir en présence d'un goître ?

S'il s'agit d'un goître exophtalmique, si le diagnostic est facile, s'il s'impose au premier abord : on pratiquera la section du sympathique cervical au-dessous du ganglion cervical supérieur. Si le diagnostic est douteux, on prescrira la médication thyroïdienne qui servira de pierre de touche ; elle aggravera le goître exophtalmique, elle améliorera le goître ordinaire dans lequel il y a atrophie de la thyroïde. Dans ce dernier cas, cette médication devra être continuée jusqu'à ce qu'elle ait épuisé son action curative. Elle remplacera avec avantage les opérations qu'on pratiquait jadis. Par conséquent, à l'avenir, le chirurgien ne devra plus agir sur le corps thyroïde, quelle que soit la variété de goître à laquelle il ait affaire. Son intervention ne sera justifiée que dans les tumeurs proprement dites, indépendantes de la glande elle-même.

V

La discussion qui eut lieu, en octobre 1897, au Congrès de chirurgie ne pouvait que me confirmer dans l'opinion que cette formule thérapeutique était la bonne. J'y insistai, au congrès même, puis, quelques semaines après, à la Société de médecine de Paris.

J'avais à répondre en effet aux arguments de Jonnesco, partisan de la résection totale du sympathique, et à ceux de Doyen qui, lui, s'en tient à la thyroïdectomie.

A l'égard de Jonnesco, la question est simplement de savoir, si, en réalité, la résection complète est supérieure à la simple section ou à la

résection limitée. C'est peu probable, car Jonnesco déclare que chez ses opérés, s'il y a toujours eu diminution du goître et de l'exophtalmie, il y a eu aussi persistance de la tachycardie. Résultat identique à celui obtenu chez les malades qui n'ont subi que la simple section. D'autre part, Faure a opéré trois cas de goître exophtalmique. La première fois, ayant pratiqué une résection limitée, il a obtenu un résultat éclatant, qui n'a fait que s'affirmer par la suite. La seconde fois, ayant d'abord réséqué complètement le sympathique d'un côté, il a vu se produire, quand il voulut aborder l'autre, une syncope grave, qui l'obligea à se contenter, sur celui-ci, d'une section simple. Enfin sa troisième malade, après avoir subi l'extirpation complète à droite succomba dès qu'il commença l'opération à gauche. Voilà des faits fort instructifs et dignes d'être médités. Après avoir obtenu, par la section simple, un succès, Faure pratique la résection totale et sur deux de ses malades l'un succombe, et l'autre a une syncope grave. N'est-il pas à craindre dès lors que la résection totale, sans avoir une efficacité thérapeutique supérieure à la résection partielle, soit beaucoup plus dangereuse ?

Doyen, lui, en reste à la thyroïdectomie qu'il prétend être une opération simple et efficace. Il cite quatre succès personnels et surtout la statistique de Kocher, qui porte sur un nombre considérable de cas. Je ferai remarquer à Doyen qu'il confond simplement les diverses variétés de goître et qu'il ne sépare pas, comme il convient dans la question qui nous occupe, le goître exophtalmique des goîtres vulgaires. Oui, tout le monde est d'accord pour reconnaître que, dans le goître ordinaire, les opérations sur le corps thyroïde ne sont pas dangereuses et quand Doyen nous parle des succès de Kocher, il oublie complètement qu'il s'agit de goîtres simples et non de goîtres exophtalmiques, car je ne suppose pas que Kocher ait rencontré sur son chemin et opéré 1.200 goîtres de cette espèce. En Suisse, le goître est très commun, mais le goître exophtalmique y est aussi rare qu'ailleurs. Du reste, quand il s'agit de ce dernier, Kocher spécifie qu'au lieu d'attaquer le corps thyroïde il fait la ligature des artères thyroïdiennes. La statistique de Kocher invoquée par Doyen ne compte donc pas. Par contre, je lui opposerai celle d'Allen Starr qui, elle, se rapporte exclusivement à des cas de goître exophtalmique : sur 157 opérations pratiquées par divers chirurgiens, elle compte 33 cas de mort, La mortalité, comme on le voit, devient tout de suite énorme et d'autant plus émouvante que les accidents surviennent presque toujours d'une façon tout à fait imprévue, mystérieuse, sans aucun rapport avec les difficultés presque nulles de l'opération.

Dans cette question de la thérapeutique chirurgicale des goîtres, il faut du reste non seulement bien différencier le goître simple du goître exophtalmique, ce qui est vraiment trop évident pour que j'y insiste davantage, mais encore il faut, dans le goître exophtalmique

lui-même, distinguer les différentes formes cliniques sous lesquelles il se présente.

La plus typique, celle qui a donné le nom à la maladie, celle pour laquelle les malades réclament le plus justement les soins d'un médecin ou d'un chirurgien, c'est la forme exophtalmique. Eh bien, dans cette forme typique, la thyroïdectomie n'a aucune action et ne modifie en rien la projection des yeux en avant qui reste aussi disgracieuse, aussi forte, aussi menaçante : preuve manifeste, soit dit en passant, que la théorie qui subordonne tous les symptômes à l'hypertrophie primitive de la thyroïde est fausse puisqu'une fois la thyroïdectomie pratiquée, l'exophtalmie persiste comme par le passé. Dans les formes frustes de la maladie, dans celles où il y a peu ou point d'exophtalmie, il est clair que, si le malade ne succombe à l'intervention thyroïdienne, et s'il échappe au crétinisme et au myxœdème, il reste plus ou moins longtemps débarrassé de son goître : est-ce là un résultat bien satisfaisant ? On me permettra d'en douter.

Je suis donc obligé de revenir encore sur la théorie que j'ai déjà émise, de *l'excitation des vaso-dilatateurs seuls* du sympathique et de la défendre à nouveau. Jonnesco, qui prétend n'y rien comprendre, me fait dire que la maladie de Basedow est provoquée par l'excitation du sympathique cervical. Mais non, je proteste, je n'ai jamais dit cela, je sais parfaitement qu'une excitation portant *en bloc* sur tous les éléments nerveux qui constituent ce nerf n'aurait jamais pour résultat de produire les symptômes du goître exophtalmique. Quand, dans les expériences de physiologie, on excite le sympathique cervical, on observe simplement un peu d'exophtalmie, une légère dilatation de la pupille et c'est tout. Quand on le coupe au contraire, on constate un retrait du globe oculaire en arrière, un rétrécissement de la pupille et c'est tout, car les quelques troubles vasculaires signalés du côté de l'oreille sont insignifiants et passagers. L'excitation ou la paralysie du grand sympathique ne se traduit donc que par des phénomènes légers, de propulsion ou de retrait du globe oculaire et de dilatation ou de contraction de la pupille. Si, dans ces conditions, les modifications vasculaires sont si peu apparentes et si éphémères, c'est que, quand on excite ou qu'on coupe le *tronc même* du sympathique, on agit *à la fois* sur les filets vaso-dilatateurs et vaso-constricteurs qu'il renferme, d'où annulation des effets vaso-moteurs. Mais quand on excite *certaines fibres* du sympathique, celles qui émergent des dernières cervicales et des premières dorsales *et qui vont se rendre dans le tronc nerveux, mais n'y sont pas encore incorporées*, on produit *une vaso-dilatation dans la région* de la bouche, des lèvres et des joues, vaso-dilatation qui persiste autant que l'excitation elle-même (Expérience de Dastre et Morat). Il est évident qu'on obtiendrait le même résultat si l'on excitait le noyau d'origine d'où partent ces fibres et qui est situé dans la partie supérieure de la moelle. On connaît encore dans la partie la plus élevée

de la moelle dorsale un autre centre (centre cilio-spinal) dont l'excitation produit la dilatation de la pupille. Quant au noyau d'origine des filets du sympathique allant innerver les fibres musculaires lisses contenues dans l'aponévrose orbito-oculaire, fibres dont les contractions projettent l'œil en avant, on ignore son emplacement exact, mais nul doute qu'il ne soit situé dans les régions du voisinage. Il existe donc,échelonnés dans le bulbe et toute la partie supérieure de la moelle,une série de centres d'où partent des filets nerveux, d'abord dissociés, qui se réunissent ensuite en un tronc commun pour former le cordon du sympathique cervical. Mais tout en étant désormais accolés, ces filets nerveux conservent leur indépendance et leurs fonctions physiologiques propres, et suivant que l'excitation portera avec plus ou moins d'intensité sur un ou plusieurs de ces centres, les maladies ainsi provoquées présenteront une physionomie différente. Quand l'excitation portera tout en haut sur les noyaux d'origine des filets vaso-dilatateurs de l'œil, qui accompagnent le trijumeau dans le crâne, on aura le glaucome. J'ai démontré au dernier congrès d'ophtalmologie que cette grave affection oculaire est bien produite par une vaso-dilatation des vaisseaux de l'œil. L'instillation *régulière, répétée et indéfinie* d'une substance médicamenteuse purement vaso-constrictive, comme l'ésérine ou la pilocarpine, contre-balance les effets de la vaso-dilatation et empêche la tension intra-oculaire de s'élever outre mesure. Il y a bien, dans ces cas, vaso-dilatation des vaisseaux de l'œil *constante et permanente*, puisque pour en atténuer les effets, et éviter la cécité, le malade est obligé d'instiller *constamment et indéfiniment* dans son œil un médicament vaso-constricteur. Quand l'excitation porte plus bas sur le centre d'origine des filets nerveux qui vont innerver le muscle de Müller, l'exorbitisme apparaît. Quand le centre d'où partent les filets vaso-dilatateurs qui se rendent aux artères thyroïdiennes est excité à son tour, l'apport du sang à la thyroïde devient plus considérable et le goître se développe; enfin, la tachycardie dépend aussi évidemment de l'excitation du noyau d'origine des nerfs cardiaques. Dès lors nous aurons ou bien le goître exophtalmique type avec ses trois symptômes cardinaux, nettement accusés, correspondant à une excitation à peu près égale des trois centres dont nous venons de parler, ou bien au contraire les formes frustes quand l'un ou même deux de ces centres seront moins influencés que le troisième. Un goître insignifiant pourra donc exister avec une exophtalmie excessive et, inversement, un gonflement énorme du corps thyroïde ne s'accompagnera parfois que d'une saillie des globes oculaires à peine apparente. Ces modalités cliniques étaient inexplicables avec les théories anciennes : elles me paraissent au contraire aisément compréhensibles avec la théorie que je soutiens.

XXVIII. — Le traitement du goître exophtalmique par la sympathicotomie ; résultats éloignés (*Jaboulay*).

Dès 1893, l'étude d'une jeune malade que je traitais pour un goître exophtalmique me démontra l'inefficacité absolue, dans cette affection, des interventions thyroïdiennes : en effet, imbu des idées courantes qui subordonnaient la triade symptomatique à la perversion de la sécrétion thyroïdienne, j'avais luxé chez cette malade et exposé à l'air le corps thyroïde, à deux reprises différentes, sans résultat. Un an après, je devais pratiquer la thyroïdectomie du lobe droit ; au bout de quelques mois, celle du lobe gauche, et ma malade, à laquelle il ne restait que le lobe médian, hypertrophié il est vrai, n'était pas guérie : les palpitations, le tremblement persistaient, sans compter l'exophtalmie qui n'avait jamais rétrocédé. Il me parut alors manifeste que, la maladie de Basedow offrant, au moins pour deux de ses symptômes cardinaux, l'exophtalmie et les palpitations, le tableau d'une excitation intense du sympathique cervical, je devais tenter d'agir sur ce nerf. Chez ma malade je le sectionnai entre les ganglions cervical supérieur et moyen. Publication de ce fait, il y a deux ans, publication d'un second fait, publication d'un troisième par un de mes internes, discussions à la Société de médecine de Lyon, thèse, furent nécessaires pour que l'attention fût attirée sur cette intervention toute nouvelle.

Aujourd'hui, de nombreux travaux publiés, coup sur coup, de côté et d'autre, me paraissent prouver que l'éveil est enfin donné.

*
* *

Aussi le moment m'a-t-il semblé venu de revoir, pour les compléter, et chercher à en tirer quelques conclusions, ceux de mes opérés chez qui l'intervention remonte assez loin pour qu'on puisse se faire une idée juste du résultat obtenu.

Voici les résultats de l'enquête à laquelle je me suis livré : elle porte sur six de mes malades.

Observation 1. — *Goître exophtalmique ; exothyropexie suivie de thyroïdectomie partielle sans anesthésie. Section en deux séances des deux sympathiques cervicaux. Guérison.* — C... Marie, 20 ans, brodeuse, entre salle Gensoul, le 30 novembre 1895, pour un goître apparu à l'âge de dix-huit ans, simultanément avec des troubles de la vision et une saillie exagérée des globes oculaires.

Jusqu'alors santé parfaite. Peu après l'apparition de la tumeur, cessation des règles. La menstruation ne s'est rétablie que cette année et depuis n'a subi aucun trouble. Palpitations et tremble-

ments. Un médecin consulté dès le début des accidents reconnut la maladie de Basedow.

En 1894, un an après le début de la maladie, la jeune fille était entrée à la clinique de M. le prof. Poncet, où je lui fis subir une exothyropexie, puis, quelques mois après, une ablation du lobe droit, complétée au bout de deux semaines par une excision au thermocautère ; après chaque opération le tremblement diminua, et les troubles cardiaques s'amendèrent, mais pour reparaître après cicatrisation de la plaie opératoire.

Quand elle est reçue à Gensoul en novembre 1895, la malade a encore un goître appréciable du lobe gauche ; sur la ligne médiane et sur le côté droit se voient les cicatrices blanches et un peu étalées des premières interventions. Pouls à 104. Yeux proéminents. Troubles de la vue dans les variations d'accommodation. Pas de paralysies oculaires. Tremblement très prononcé des mains. En outre, palpitations à peu près constantes. Tout travail est impossible à cause de ces phénomènes et d'une grande sensation de faiblesse.

On pratique l'ablation de la plus grande portion restante du corps thyroïde. Amélioration passagère. Le 1er janvier 1896, la malade passe à la Croix-Rousse dans mon service. Tous les signes de la maladie de Basedow étaient portés à leur summum. En outre, la malade présentait quelques symptômes assez curieux. En très peu de temps, ses sourcils et de longues mèches de ses cheveux avaient pris une teinte blanche très accusée. Le caractère était profondément modifié. Fréquentes crises de larmes ou de rire. Agitation continuelle et insomnie. De plus, le cou recommençait à grossir et le corps thyroïde se régénérait rapidement aux dépens de la petite partie qu'on avait laissée. La malade réclamait instamment une intervention.

C'est en présence de ces phénomènes et devant l'échec de tous les autres moyens thérapeutiques que je pratiquai, pour la première fois, en deux séances et à trois semaines d'intervalle, la section du sympathique cervical droit, puis du sympathique cervical gauche.

Opérations sans incidents. Cicatrisation rapide des deux plaies. L'exophtalmie rétrocéda et diminua beaucoup. Le cou cessa de grossir. Mais la tachycardie et le tremblement persistaient encore lorsque la malade rentra chez elle.

J'ai eu récemment l'occasion de la revoir. Employée dans une fabrique, elle fait sans fatigue marquée une journée de douze heures, alors que, pendant près de deux ans, avant l'opération, toute occupation un peu pénible lui était absolument impossible. Ses yeux sont toujours restés un peu gros, mais leur saillie n'a rien d'exagéré. Le tremblement est imperceptible, et si le pouls est encore assez rapide, les crises de palpitations ont cessé et ne gênent plus la malade dans ses occupations. Quant au cou il a complètement cessé de grossir et ne présente plus que les cicatrices des multiples interventions antérieures.

Observation 2. — *Goître exophtalmique. Section des deux sympathiques cervicaux.* — P... Cécile, 51 ans, couturière à Lyon. Rien de particulier dans ses antécédents héréditaires. Jamais aucune maladie avant l'année 1889.

A cette époque la malade eut des métrorragies abondantes pour lesquelles elle consulta à la Charité. On constata un fibrome de volume moyen et on lui fit de nombreuses séances d'électrisation. En 1894, le fibrome avait complètement disparu, ainsi que les métrorragies symptomatiques. C'est à partir de ce moment que la malade commença à s'apercevoir que ses yeux grossissaient et que ses mains étaient agitées d'un tremblement qui la gênait fort dans son métier de couturière. Ces phénomènes allèrent en s'exagérant en même temps que le cou grossissait et était animé de battements précipités. Ces symptômes s'amendèrent à peine sous l'influence des douches pendant l'été de 1896.

Lors de son entrée à l'hôpital de la Croix-Rousse, en février 1896, la malade présente une exophtalmie très accusée et à peu près égale des deux côtés. Sa vue a beaucoup baissé et, semble-t-il, assez rapidement. Larmoiement et sensation fréquente de corps étrangers dans l'œil gauche. Pupilles égales. Tremblement marqué, mais exagéré par moments. Il est, du reste, généralisé à tout le corps lorsque la malade est debout, ce qui rend sa démarche incertaine. Le cou est volumineux, les deux lobes du corps thyroïde sont également hypertrophiés. La glande a partout une consistance molle, pâteuse. Nulle part de formation kystique. Battements énergiques. Le cou mesure, à sa partie moyenne, 31 cent. 1/2. Pouls à 104. Taches de vitiligo sur le thorax et l'abdomen. Insomnies fréquentes. Bouffées de chaleur. Agitation continuelle. Réflexes rotuliens normaux.

Le 7 mars 1896, section du sympathique gauche, et le 20 mars section du sympathique droit ; toutes deux ont porté sur le cordon qui réunit le ganglion cervical supérieur au ganglion moyen.

Après la première intervention, l'amélioration avait été peu marquée, l'œil gauche était rentré légèrement dans son orbite, sa pupille s'était resserrée, mais le tremblement, les palpitations et le goître n'avaient subi aucune modification. Après la seconde opération, l'exophtalmie diminua dans les vingt-quatre heures. Les pupilles devinrent punctiformes. Le tremblement mit plus longtemps à décroître, mais quinze jours après la dernière opération, il était presque nul. Quant à la tachycardie, d'abord diminuée, elle ne tarda pas à reparaître presque aussi forte qu'auparavant. Le goître rétrocéda lentement et le 18 avril le cou mesurait encore 31 centimètres. La malade a été revue, au début de 1897, dans un service de médecine où elle était soignée pour cardiopathie avec phénomènes asystoliques ; elle présentait encore une certaine exophtalmie, mais bien moins accusée qu'avant l'opération ; il existait toujours un peu de tremblement ; quant au goître, il n'en restait aucune trace, le cou présentait un

volume normal et la masse charnue qui jadis occupait sa face antérieure avait disparu totalement.

Malheureusement, quelques mois plus tard, la malade succombait à une néphrite parenchymateuse, suite de son affection organique du cœur.

Observation 3. — *Goître exophtalmique. Section des deux sympathiques cervicaux. Persistance du seul symptôme goître.*— M... Joséphine, 17 ans, couturière à Lyon. Antécédents : la mère et une tante goîtreuses.

Fig. 132. — Goître exophtalmique traité par la sympathicotomie ; obs. 5 de Jaboulay ; malade avant le traitement.

Personnellement, aucune affection avant l'âge de treize ans. A ce moment, le cou commence à grossir et un an après, à la suite d'une émotion assez vive, surviennent brusquement les symptômes basedowiens : exophtalmie, goître, tachycardie. Un traitement par les toniques et l'hydrothérapie donne peu de résultats.

Le 15 décembre 1895, tous les symptômes redoublent à la suite d'une contrariété, en même temps qu'apparaît de l'ictère.

A l'entrée à l'hôpital, en juin 1896, on constate : une exophtalmie

très prononcée, avec signe de Stellwag, mais pas de signe de Græfe. Le goître, de la grosseur du poing, est animé de battements très visibles ; on perçoit un thrill vibratoire et un souffle continu avec renforcement systolique à son niveau ; de consistance uniforme, la tumeur intéresse surtout le lobe thyroïdien droit ; le tour du cou est de 40 centimètres. La tachycardie est des plus manifestes : 152 au pouls radial. Des palpitations très pénibles reviennent au moindre effort et à la moindre émotion. Il existe un tremblement rapide, à petites oscillations, permettant néanmoins les travaux de la couture. Grande émotivité et changement de caractère.

FIG. 133. — Goître exophtalmique traité par la sympathicotomie ; obs. 5 de Jaboulay ; malade avant l'intervention.

Le 30 juin, anesthésie à l'éther. Incision rétro-mastoïdienne et section des deux sympathiques cervicaux : à gauche, le ganglion cervical moyen est isolé par section de quatre à cinq branches efférentes, puis le tronc lui-même coupé au-dessous du ganglion. A droite, même manœuvre, mais le tronc est sectionné au-dessus du ganglion. Sutures.

Le soir même, l'exophtalmie a presque complètement disparu ;

légère hyperhémie des conjonctives et de l'oreille droite. Au bout de deux à trois jours, le pouls est tombé à 120 ; le quatrième jour, il y a une diminution de deux centimètres et demi dans la circonférence du cou. Le septième jour, le pouls est à 100, et la circonférence du cou de 37 centimètres au lieu de 40 avant l'opération. Les palpitations et le tremblement n'ont plus reparu ; la malade quitte l'hôpital le huitième jour, ses deux plaies cicatrisées, et très satisfaite du résultat.

A cette époque, la malade a été présentée par M. Gayet à la Société de médecine de Lyon.

FIG. 134. — Goitre exophtalmique traité par la sympathicotomie ; obs. 5 de Jaboulay ; malade après l'intervention.

Aujourd'hui, un an plus tard, l'amélioration obtenue a persisté. L'exophtalmie et les palpitations ne sont pas revenues, le cœur bat 90 fois, le tremblement manque au point que la jeune fille peut broder. Seule l'hypertrophie thyroïdienne a récidivé. J'ajoute que l'état général est excellent : la jeune femme est grasse et forte.

OBSERVATION 4.— *Goître exophtalmique. Ablation bilatérale des ganglions cervicaux supérieur et moyen, et du cordon nerveux intermédiaire. Résultat excellent.* — D... Marguerite, 30 ans, employée de commerce,

à Lyon. Rien de particulier dans les antécédents héréditaires. A eu la rougeole et une typhoïdette. L'an dernier, troubles gastriques qui ont à peu près disparu actuellement.

Depuis quelque temps déjà elle se plaignait de palpitations qui la gênaient beaucoup, lorsqu'il y a trois mois environ elle remarqua que son cou augmentait de volume. En outre, elle avait fréquemment des bouffées de chaleur, des céphalées et du tremblement à l'occasion d'une émotion. Lors de son entrée dans le service, elle présente un corps thyroïde hypertrophié avec un lobe gauche un peu moins

FIG. 135. — Goître exophtalmique traité par la sympathicotomie ; obs. 5 de Jaboulay ; malade après l'intervention.

gros que le droit ; le cou, au point le plus saillant, mesure 33 centimètres de tour. Exophtalmie double excessivement accusée. Pupille un peu dilatée. Pas de gêne marquée dans le fonctionnement de l'appareil musculaire de l'œil. Pas de larmoiement, ni d'irritation de la cornée. Tremblement très rapide et très accentué. Crises de tachycardie fréquentes et fort pénibles. Pouls variant entre 100 et 110.

Le 19 janvier 1897, trois jours après l'entrée de la malade dans son service, M. Jaboulay pratique l'ablation bilatérale du ganglion sym-

pathique cervical supérieur, du ganglion moyen et du cordon nerveux intermédiaire.

Dès le lendemain, on note une diminution considérable de l'exophtalmie. La température qui avait été de 39° le soir de l'opération, de 38°8 le lendemain matin, est revenue rapidement à la normale. La malade a eu, dans l'espace de vingt-quatre heures, plusieurs crises de tachycardie. Huit jours après, l'exophtalmie est insignifiante, les yeux sont rentrés dans leur orbite et ont perdu en partie leur éclat particulier ; la malade peut lire à une très grande distance ; le tremblement est presque nul ; les crises de palpitations ne se sont pas reproduites, mais néanmoins le pouls est resté rapide et marque encore 100 à 110 à la minute.

La malade quitte le service le 10 février 1897, métamorphosée au point de vue de la physionomie et enchantée des résultats acquis : son cou mesurait à ce moment 31 cent. 1/2.

Depuis, le goître, qui avait complètement rétrocédé, s'est reformé en partie. Mais le cou ne frémit plus et ne bat plus ; la jeune femme qui, avant son opération, ne pouvait tenir un verre et lâchait tout ce qu'elle prenait, est capable aujourd'hui de marquer le linge ; les autres symptômes ont tout à fait disparu. L'état général est excellent ; les règles ont reparu, l'opérée a engraissé de 5 kilos, elle peut travailler debout dix heures par jour, et il n'est pas rare qu'elle fasse le dimanche une journée de travail supplémentaire. Elle est capable de gravir le cinquième étage où elle habite, plusieurs fois par jour.

Observation 5. — *Goître exophtalmique sans goître. Ablation bilatérale du ganglion cervical supérieur. Résultat excellent.* — G... Eléonore, 55 ans, tisseuse, ne présente absolument rien de particulier dans ses antécédents héréditaires ni personnels.

Il y a trois ans, et sans aucune cause appréciable, la malade se sentit prise de faiblesse et son entourage lui fit observer que ses yeux devenaient saillants. Elle fit à cette époque un séjour d'un mois dans le service de M. Teissier. Néanmoins, l'exophtalmie continua à s'accuser, et bientôt apparurent du tremblement, de la tachycardie. L'hypertrophie du corps thyroïde manquait totalement.

C'est pour ces symptômes que la malade fit dans le service de M. le professeur Lépine deux séjours consécutifs, en juillet 1895 et en janvier 1896. On lui fit absorber du corps thyroïde, soit en nature, soit en extrait, mais sans aucun résultat.

Le 25 janvier 1897, elle entra dans mon service. La physionomie était vraiment effrayante, l'exophtalmie, énorme, ayant presque luxé l'œil gauche hors de son orbite. Le tremblement était très accusé et très rapide, et subissait parfois une recrudescence telle que la malade ne pouvait porter à la main un récipient contenant du liquide sans que celui-ci fût projeté à terre. Surexcitation nerveuse très grande et violents accès de colère pour les motifs les plus futiles. Vue normale. Bouffées de chaleur pénibles. Pas de traces de goître.

A son entrée dans le service la malade présentait des symptômes inquiétants consistant en crises de tachycardie et de dyspnée avec râles nombreux dans les deux poumons. Ces crises étaient tellement intenses et l'état général paraissait si mauvais que l'on crut un instant que toute intervention serait impossible et dangereuse. Le pouls, dans les périodes d'accalmie, variait entre 100 et 110.

Le 26 janvier on pratiqua l'ablation double du ganglion cervical supérieur du sympathique.

Le résultat fut immédiat. Trois jours après l'opération, la physionomie avait perdu son expression terrible, les yeux, et en particulier le gauche, étaient presque complètement rentrés dans l'orbite. La malade avait retrouvé son calme. Quant au tremblement il n'en restait plus trace. Mais ce qu'il y eut de particulièrement remarquable ce fut la disparition complète des accès de dyspnée paroxystique qui étaient si pénibles avant l'opération. La malade respirait facilement et pouvait monter les escaliers presque sans aucune oppression huit jours après l'intervention. Toutefois la tachycardie avait en grande partie persisté et le pouls variait encore entre 100 et 110, s'élevant dans les moments d'émotion, jusqu'à 120. Mais l'angoisse précordiale avait disparu. La vue était excellente et M. Dor, qui voulut bien examiner la malade, nota une amplitude d'accommodation de 4 dioptries, alors que, d'après la courbe de Donders, une femme de 55 ans ne doit avoir à sa disposition qu'une amplitude de 1,75 dioptrie.

Le 11 février, la malade quittait le service dans l'état le plus satisfaisant.

Aujourd'hui huit mois après l'intervention, la guérison persiste, guérison vraie et non amélioration. J'ai, en effet, retrouvé cette femme dans son logement, au 5e étage ; elle n'a plus d'exophtalmie, plus de palpitation, plus de dyspnée, plus de tremblement. Elle qui ne pouvait sortir de son lit, tant elle était oppressée, est capable de gravir son cinquième jusqu'à quatre ou cinq fois par jour ; de plus elle fait des journées régulières de dix heures de travail comme laveuse.

Observation 6.— *Goître exophtalmique sans exophtalmie. Ablation bilatérale du ganglion cervical supérieur. Guérison. Depuis, mort de grippe.*— G... Marie, 66 ans, concierge. Entrée à Saint-Paul le 6 janvier elle porte depuis sa jeunesse un goître volumineux. Le tremblement est apparu il y a trois ans à la suite d'une frayeur. Exophtalmie à peine marquée. Pas de troubles de la vision. Le cou mesure 39 cent. 1/2.

Le 20 janvier 1897, ablation bilatérale du ganglion sympathique cervical supérieur.

Huit jours après l'opération le tremblement avait cessé et le volume du cou avait diminué d'un centimètre et demi (38 cent.).

Cette malade était guérie, lorsqu'elle prit une attaque de grippe compliquée bientôt de broncho-pneumonie, qui entraîna la mort.

Le volume du cou semblait encore avoir diminué dans les derniers jours, mais on n'a pas pris de mensuration.

*
* *

Examinons les résultats de ces observations.

I. — *La sympathicotomie a-t-elle eu des inconvénients ?*

1° Au point de vue opératoire, je ne puis m'empêcher de remarquer qu'aucune de mes malades n'a succombé à l'opération : ni des 6 dont je rapporte l'histoire, ni des 3 plus récentes, trop récentes pour que j'aie cru devoir en parler. Je doute fort qu'il en eût été ainsi, si l'on eût traité ces malades par un mode quelconque d'intervention thyroïdienne.

2° Au point de vue fonctionnel ou trophique, je n'ai vu aucun trouble dans la sphère de distribution des nerfs sectionnés. D'abord, du côté des téguments du cou et de la tête, rien ne s'est produit de spécial, et la vaso-dilatation à laquelle on était en droit de s'attendre, je ne l'ai jamais vue ailleurs qu'à la conjonctive oculaire, et pendant quelques jours seulement. Du côté du fond de l'œil, il n'y a rien eu à signaler, qu'un peu de vaso-dilatation. Les yeux ont conservé du rétrécissement pupillaire, mais l'accommodation n'en a pas été modifiée. Il n'y a pas eu d'ulcérations des muqueuses ni d'atrophie de la face.

Rien du côté du cœur, qui au contraire a toujours mieux fonctionné après l'opération qu'avant.

II. — *La sympathicotomie a-t-elle eu des résultats thérapeutiques réels ?* — La sympathicotomie, dans tous nos cas, qui étaient des cas graves, opérés après épuisement des ressources de la médecine, nous a donné des résultats thérapeutiques heureux et durables.

Essayons de les examiner méthodiquement.

1° Les symptômes oculaires semblent se modifier avec une rapidité particulière et dans le sens le plus favorable : l'exorbitis s'atténue dès les premiers jours, et le lendemain même de l'opération, on peut constater sa rétrocession qui va jusqu'à la disparition complète du symptôme. D'autre part la vision s'améliore : phénomène de cause assez complexe pour que je le laisse de côté actuellement, désirant en faire ultérieurement une étude spéciale.

2° Le goître met un temps plus long à rétrocéder. Ordinairement toutefois, dans les dix jours qui suivent la section, on note une sensible diminution de son volume, qui peut aller jusqu'à sa disparition complète, comme dans l'une de nos observations : notons du reste que dans deux autres, au bout de quelques mois, sans cause dans l'un, en coïncidence avec le retour de la menstruation dans un autre, le goître a reparu.

3° La tachycardie est également influencée, les contractions du cœur deviennent plus régulières et plus calmes, et l'on peut véritablement se demander si la sympathicotomie ne devrait pas être pra-

tiquée dans certaines névroses de cet organe, susceptibles de devenir graves, telles que la tachycardie paroxystique essentielle.

Enfin, il n'est pas douteux que la sympathicotomie influence d'une façon heureuse le système nerveux central, puisque, dans tous les cas, la nutrition générale se relève, le tremblement disparaît, l'impressionnabilité des malades se corrige.

*
* *

Telles sont nos conclusions ; il est nécessaire, pour se faire une idée tout à fait précise de la sympathicotomie, d'ajouter quelques mots sur le choix des cas et sur le choix du procédé opératoire.

1° *Choix des cas.* — La sympathicotomie agit à n'en pas douter, avec une intensité variable, suivant deux conditions.

a) Suivant l'âge des malades. Il m'a semblé que les résultats étaient meilleurs chez les personnes âgées que chez les jeunes filles : les premières voient l'exophtalmie, le goître et les palpitations rétrocéder plus vite, plus complètement et d'une façon plus définitive que les malades plus jeunes. Cette question d'âge tient sans doute à un état physiologique des systèmes modérateur et accélérateur du cœur différent suivant la période de la vie où on les considère : le système accélérateur est particulièrement prépondérant dans le jeune âge ; les physiologistes disent que si l'on excite le pneumogastrique chez les nouveau-nés, on constate que la fonction modératrice du cœur qui emprunte la voie de ce nerf existe à peine : donnée physiologique d'ailleurs en parfait accord avec la différence, considérable aux âges extrêmes, du nombre des pulsations cardiaques. Or il existe, dans l'épaisseur du pneumogastrique, des filets nerveux qui font partie du système accélérateur du cœur ; il en existe aussi dans la trame du trijumeau qui se rendent à l'appareil oculaire ; la section ou la résection du sympathique cervical laisse donc subsister des courants qui, dans le jeune âge et chez les jeunes sujets, peuvent être encore assez considérables pour suppléer en partie la force principale et habituelle supprimée par l'opération : l'explication de ce fait que les meilleurs résultats ont été obtenus chez des femmes âgées réside donc peut-être dans la diminution fonctionnelle progressive du système sympathique sous l'influence de l'âge et de l'évolution.

b) Suivant la forme de la maladie. La sympathicotomie donne de bons résultats dans toutes les formes de maladie de Basedow, mais il est une de ces formes qui est véritablement son triomphe : c'est la forme sans goître, avec exophtalmie prédominante. D'autre part, je n'aimerais guère à opérer un malade franchement hystérique, parce que, dans ces cas, les symptômes du goître exophtalmique peuvent fort bien n'être que de faux symptômes basedowiens, et relever de la thérapeutique générale de la névrose.

2° *Choix du procédé opératoire.* — Par quel procédé doit-on pratiquer la sympathicotomie.

a) Jonnesco, on le sait, a proposé d'enlever, bilatéralement, la totalité du sympathique cervical. Pour ce faire, il pratique de chaque côté du cou une incision qui le parcourt dans toute sa longueur. Il coupe la jugulaire externe et doit aussi parfois couper, soit la thyroïdienne inférieure, soit la vertébrale, et quelquefois ces deux troncs artériels. Enfin, pour réséquer le ganglion inférieur, il s'approche tout près du cul-de-sac pleural. C'est là, au point de vue esthétique, une intervention d'importance, qui laisse deux cicatrices étendues de la mastoïde à la clavicule. C'est en outre une opération qui sans être aussi difficile qu'on pourrait le croire n'est pas sans présenter de réels dangers. Ne lui voyant aucun avantage sur les opérations plus simples et ne m'apercevant pas que ses malades aient été plus soulagés que les miens, je crois considérer cette technique complexe comme une complication inutile.

b) Je m'en tiens donc à ma manière d'agir primitive qui consiste à aller immédiatement à la recherche du ganglion sympathique supérieur, et à l'enlever en même temps qu'une petite portion du cordon nerveux qui lui fait suite. Cette façon d'agir ne donne lieu qu'à une petite cicatrice, cachée en grande partie derrière l'oreille. On ne rencontre aucun vaisseau important et l'hémorragie est insignifiante. Du reste, on est sûr de couper le sympathique, puisque c'est le seul nerf de la région qui porte des renflements ganglionnaires, et l'on ne s'expose pas à sectionner ou simplement à tirailler le pneumogastrique. Il n'y a qu'un inconvénient possible : c'est l'existence d'anomalies anatomiques, telles qu'un double cordon reliant le ganglion cervical supérieur au ganglion cervical moyen ou telle encore que la bifidité du premier de ces ganglions ; dans de tels cas, on en serait quitte pour compléter l'intervention, au bout de quelques jours.

*
* *

Pour être tout à fait satisfaisante l'étude que je viens d'entreprendre devrait se terminer par la détermination du mode d'action, dans le goître exophtalmique, de la sympathicotomie ? Sur ce point, qui, heureusement, est d'un intérêt plus théorique que pratique, la réponse, bien qu'on puisse l'entrevoir, ne peut être qu'incertaine. Toutefois il n'est pas douteux que cette opération réalise le traitement symptomatique et peut-être même, dans une certaine mesure, le traitement causal de la maladie de Basedow. Cette affection, en effet, que sa cause soit dans les centres nerveux, dans la thyroïde, dans le sympathique, ou, peut-être, suivant les cas, tantôt dans l'un, tantôt dans l'autre de ces appareils, emprunte à coup sûr la voie du sympathique cervical pour manifester ses effets ; l'excitation de ce nerf paraît bien être toujours en jeu quoiqu'il manque souvent à son tableau la dilatation pupillaire. Dès lors, en supprimant ce con-

ducteur, emprunté par la maladie de Basedow pour produire ses symptômes oculaires, cardiaques et thyroïdiens, les phénomènes objectifs de l'affection cessent ou tout au moins s'atténuent : on constate, en particulier, une vaso-dilatation de la conjonctive oculaire qui dure quelques jours, et, en même temps, le recul de l'œil et la diminution de l'exorbitisme. C'est pourquoi je crains bien pour la théorie de Rosenthal et d'Abadie, qui subordonne l'exophtalmie à la dilatation des vaisseaux rétro-oculaires, qu'elle ne soit inexacte, du moins en ce qui concerne les phénomènes oculaires, puisque la section du sympathique cervical produit la vaso-dilatation dans le territoire de l'artère ophtalmique et que, malgré cette vaso-dilatation, en même temps qu'elle, l'exophtalmie diminue. La diminution de l'exorbitisme tient donc à un phénomène musculaire : elle est due à la paralysie du muscle lisse orbitaire interne, et n'est pas plus un phénomène vaso-moteur que le resserrement pupillaire. Quoi qu'il en soit, il se pourrait fort bien que la sympathicotomie ait, en dehors de l'influence symptomatique que nous venons de signaler, une influence susceptible de devenir curatrice : elle modifie en effet la circulation encéphalique et la circulation bulbaire, et c'est sans doute pour cela qu'elle provoque des changements dans les sphères et du côté d'appareils éloignés de la tête et du cou, ainsi que des modifications d'ordre général, dont l'intérêt n'est pas encore bien précisé.

XXIX. — Trois cas de goître exophtalmique traités par la résection totale et bilatérale du sympathique cervical (*J. L. Faure*).

L'influence de la résection du cervical sympathique sur l'évolution des accidents qui caractérisent le goître exophtalmique est encore à l'étude. Les faits qui en ont été publiés ne permettent pas de s'en faire une idée précise. C'est à ce titre que je crois devoir publier les trois opérations de ce genre que j'ai eu l'occasion de pratiquer jusqu'à ce jour.

*
* *

Voici le résumé de mes trois observations :

Observation I. — Bau... Angélique, trente-deux ans, opérée le 5 juin 1897 à l'hôpital Laënnec.

Antécédents héréditaires : Père mort d'une affection pulmonaire aiguë. La mère, également morte, avait une maladie nerveuse.

Antécédents personnels : A douze ans érysipèle grave qui a récidivé.

A vingt ans fièvre typhoïde légère. Trois enfants. Pendant dix ans règles très irrégulières, aménorrhée durant trois ans, puis hémorragies abondantes, pertes blanches, etc. Depuis deux ans les règles sont redevenues à peu près normales.

C'est peu de temps après la fièvre typhoïde que les premiers phénomènes de la maladie ont fait leur apparition. C'est le goître qui s'est d'abord manifesté et a bientôt pris un volume considérable, puis l'exophtalmie est survenue et peu à peu tous les symptômes actuels se sont établis avec une intensité de plus en plus grande. Depuis une dizaine d'années la malade est restée à peu près dans le même état. Cependant le goître a légèrement rétrocédé sous l'influence de nombreuses séances d'électrisation faites à l'hôpital Tenon. En revanche l'exophtalmie a augmenté. Une conjonctivite chronique tourmente la malade qui présente de légères ulcérations de la cornée. M. le Dr Millée auquel elle s'est adressée pour les soins de ses yeux, qui la font surtout souffrir, me l'envoie afin de lui pratiquer la section du sympathique cervical.

Au moment de l'opération l'état est le suivant :

Le goître est assez volumineux, étalé, et la circonférence du cou est, au point le plus saillant, de 39 centimètres.

L'exophtalmie est très prononcée. La malade ne peut fermer complètement les yeux et, pendant le sommeil, une partie du globe oculaire et de la cornée reste à découvert. Il y a des deux côtés une conjonctivite intense avec de légères ulcérations de la cornée et de pe-

tites taches blanches, reliquat d'ulcérations anciennes. Le champ visuel est un peu diminué à gauche. L'accommodation se fait bien ainsi que les mouvements volontaires du globe oculaire. Dans les moments d'excitation il y a du spasme des paupières.

Les troubles circulatoires sont intenses. La tachycardie est violente; le cœur, qui bat d'ordinaire de 110 à 120 fois par minute, arrive à 160 et 180 au moment des crises; ses mouvements sont violents, leur impulsion sous la paroi thoracique soulève la main qu'on applique sur elle; ils incommodent énormément la malade. Le tracé sphygmographique traduit tous ces phénomènes, et donne une ligne irrégulière qui ne ressemble en rien à un tracé normal. Il y a d'ailleurs une augmentation notable du volume du cœur et un souffle au premier temps qui est interprété par les uns comme un souffle d'insuffisance mitrale et par les autres comme un souffle extracardiaque. Les carotides, l'aorte abdominale battent avec violence. Le cou est comme soulevé à chaque pulsation et cette expansion vasculaire présente son maximum au niveau du corps thyroïde.

Les troubles moteurs sont intenses. Le tremblement est constant et assez fort, surtout au niveau des mains ; il augmente beaucoup lors des émotions ; il y a dans les jambes des soubresauts, des sensations de fléchissement subit qui gênent énormément la malade, qui parfois est près de tomber et obligée de s'asseoir.

Il y a aussi des troubles sensitifs d'ordre divers, des névralgies violentes dans la sphère du trijumeau, surtout au niveau des orbites et à gauche, des douleurs au creux épigastrique, dans le rachis, les lombes, des sensations de chaleur dans les jambes ou de froid dans la poitrine.

Il y a également des troubles sécrétoires, salivation continuelle, urines abondantes, diarrhées profuses, et des troubles trophiques, chute des cheveux et des sourcils, taches de vitiligo, etc.

Les troubles psychiques sont accentués. Dès le début de l'affection la malade est devenue indolente, apathique, maussade, hypocondriaque. Son sommeil est mauvais, elle a des cauchemars incessants, et même à l'état de veille des hallucinations. C'est ainsi qu'elle compte et gravit des marches d'escaliers imaginaires.

Bref, ainsi qu'on peut s'en convaincre par les quelques détails de cette observation, la malade présente tous les désordres circulatoires, moteurs, sensitifs et psychiques du goître exophtalmique.

Le 5 juin 1897, opération. Anesthésie au chloroforme. L'opération est commencée par le côté droit. Incision de 12 centimètres environ partant de l'apophyse mastoïde et longeant le bord postérieur du sterno-mastoïdien qui est immédiatement reconnu et libéré. Les filets du plexus cervical superficiel sont respectés, la branche du spinal, que le tranchant du bistouri a légèrement entamée, se rompt ultérieurement. Avec la sonde cannelée le tissu cellulaire de la région est rapidement dissocié. Un écarteur charge en avant le

sterno-mastoïdien et le paquet vasculo-nerveux. Très rapidement, après avoir reconnu et récliné en arrière les filets obliques du plexus cervical profond, le ganglion supérieur du grand sympathique apparaît, appliqué contre la colonne vertébrale et très facile à reconnaître. Pendant que le paquet vasculo-nerveux, carotide, jugulaire interne et pneumogastrique, se laisse entraîner en avant, le ganglion reste fixé sur la colonne vertébrale par des filets anastomosés avec les nerfs du plexus cervical profond. Quelques coups de sonde cannelée l'isolent complètement. Il est saisi avec une pince à griffes, légèrement soulevé et ses diverses racines sont coupées sans difficulté avec de petits ciseaux courbes et mousses. Le ganglion se laisse alors détacher de la colonne cervicale, emportant avec lui l'extrémité supérieure du cordon du sympathique, qui est libérée sans aucune difficulté avec la sonde cannelée. Au bout de quelques centimètres on aperçoit les filets obliques du nerf cardiaque supérieur et une sorte de plexus nerveux. Le cordon du sympathique est sectionné au-dessous. La longueur du fragment ainsi réséqué, tronc nerveux et ganglion, est de 6 à 7 centimètres. Aucun phénomène particulier au moment de la section. Suture de la plaie au crin de Florence. Aucune ligature n'a été nécessaire et l'opération a duré sept minutes. Du côté gauche, opération identique. Elle est seulement rendue plus longue et plus difficile par la présence de ganglions tuberculeux dans la région rétro-carotidienne. Ils sont enlevés. Mais l'opération en est prolongée et dure vingt minutes. Un catgut est placé sur la veine jugulaire externe.

Pansement à la gaze stérilisée. Les suites opératoires sont des plus simples. Le huitième jour les fils sont enlevés et le 15 juin, dixième jour, le pansement est définitivement supprimé.

L'amélioration des symptômes a été immédiate. Pendant l'opération, au moment de la section des filets nerveux on n'a rien remarqué de particulier. Mais le tracé sphygmographique pris dans l'après-midi, quelques heures après l'opération, donne une courbe presque normale avec lignes d'ascension régulièrement espacées, qui ne ressemble en rien à la courbe de la veille. Dès la première nuit la malade peut fermer complètement les yeux, ce qu'elle n'avait pas fait depuis plusieurs années. Dès le lendemain matin la diminution de la saillie des globes oculaires est nettement appréciable. Pendant les deux premiers jours la soif est très vive et la malade tousse constamment. L'arythmie cardiaque continue, mais le nombre des pulsations diminue d'une façon assez régulière et se maintient aux environs de 100. La céphalalgie est encore assez violente. Le jour de l'enlèvement définitif du pansement le cou ne mesure plus que 36 centimètres. Il a donc diminué de 3 centimètres. D'ailleurs le goître s'est très manifestement affaissé. L'état général s'est amélioré, la malade mange mieux, elle se sent plus gaie, dort bien et ne présente plus l'excitabilité d'autrefois et cet état de trémulation perpétuelle dont elle souffrait beaucoup.

Elle sort le 25 juin en bon état.

Le 13 juillet elle revient. L'exophtalmie est à peu près ce qu'elle était au moment de la sortie. Les yeux se ferment toujours bien, et la conjonctivite a à peu près disparu. Le cou n'a plus que 35 centimètres : il a donc perdu encore 1 centimètre. Le pouls est à 100, toujours arythmique et violent. Les jambes sont faibles, la diarrhée a reparu ; l'appétit est médiocre et la malade a de temps en temps des soubresauts. L'état moral est toujours bon, le sommeil excellent. En somme les signes physiques présentent une tendance à l'amélioration, mais il y a d'autre part une recrudescence de phénomènes intestinaux et cardiaques assez inquiétante.

La malade a été revue le 1er octobre. L'amélioration s'est accentuée de plus en plus et la malade est vraiment métamorphosée. Les yeux sont toujours dans le même état ; ils se ferment toujours bien, mais n'ont pas diminué sensiblement depuis sa sortie de l'hôpital ; il y a même du côté gauche un peu de conjonctivite. Le goître est resté stationnaire ; il semble même avoir un peu augmenté et la circonférence du cou est de 35 centimètres et demi. Le cœur est toujours irrégulier, mais les battements sont moins violents, les palpitations moins fréquentes et moins fortes. La malade a très bonne mine, elle a beaucoup engraissé, mange, boit, digère et dort bien, le tremblement est moins fort, du côté des jambes il n'y a plus ni faiblesses, ni fléchissements subits. Elle marche bien et longtemps. Son caractère s'est également très favorablement modifié.

En somme l'amélioration, très considérable, a été progressive et semble devoir augmenter encore.

Observation II. — Claire, trente-sept ans.

Père mort à soixante et un ans d'une amputation de pied ; mère morte d'une tumeur abdominale inopérable, à soixante-deux ans. Un des frères de la malade est aliéné, un autre est atteint d'une maladie de foie. Une sœur est atteinte d'une maladie nerveuse, un autre frère est bien portant.

Vers l'âge de sept ou huit ans la malade aurait eu des panaris analgésiques à tous les doigts. Réglée à seize ans. A vingt-quatre ans, à la suite d'une émotion morale vive, accès de folie qui dure quatre mois.

Le goître exophtalmique a débuté il y a plus de deux ans. Il y a eu à ce moment des phénomènes d'aménorrhée passagère.

La malade est soignée dans le service du professeur Landouzy, qui après avoir essayé sans succès divers traitements, a bien voulu me la confier.

L'exophtalmie est très marquée ; les yeux sont très saillants ; cependant ils sont encore recouverts par les paupières, même au moment des paroxysmes ; il n'y a aucune lésion de l'œil et la vue est bonne. Le corps thyroïde est assez régulièrement hypertrophié ; le tour du cou est de 38 centimètres. L'auscultation y dénote un souffle très net ; il

y a des battements violents dans tous les vaisseaux du cou, et le doigt sent dans la profondeur un frémissement circulatoire très intense. La tachycardie n'est pas très accentuée. Le pouls ne bat guère que de 80 à 100 fois par minute : il est assez régulier. Il y a de temps en temps des crises de palpitations assez violentes. Le tremblement des mains est très net, sans être violent ; les jambes sont faibles, mais ne tremblent pas. La malade présente des sensations de chaleur très marquée, des poussées d'urticaire, des diarrhées abondantes durant trois ou quatre jours. Son caractère s'est aigri. Elle est inquiète, agitée, impatiente. Elle dort mal et se plaint de maux de tête constants.

Le 3 août 1897, opération avec l'aide de mon collègue et ami Arrou. Anesthésie au chloroforme. L'intervention est commencée par le côté droit. Incision allant de la partie postérieure de l'apophyse mastoïde au tiers interne de la clavicule qu'elle déborde même d'un bon centimètre. Le bord postérieur du sterno-mastoïdien est disséqué et dénudé sur toute sa longueur, le nerf spinal sacrifié et, avec une sonde cannelée, après avoir récliné en avant le bord postérieur du sterno-mastoïdien et le paquet vasculo-nerveux, le ganglion cervical supérieur facilement isolé. Avec de petits ciseaux mousses, il est libéré de toutes ses attaches nerveuses et attiré avec une pince à griffes en même temps que le cordon du sympathique cervical qui émane de son extrémité inférieure. Celui-ci est très rapidement isolé. Avec la sonde cannelée et surtout avec les doigts, très rapidement, on le suit jusqu'au niveau de l'artère thyroïdienne inférieure qui traverse obliquement la région. Elle est énorme ; elle a au moins 1 centimètre de diamètre et est animée de battements violents. Le cordon du sympathique s'insinue au-dessous d'elle en formant en ce point un plexus qui représente le ganglion cervical inférieur. Le ganglion supérieur, toujours attenant au cordon du sympathique, est passé par-dessous l'artère. Mais en réclinant celle-ci, cependant sans aucune violence, on la déchire complètement. Les deux bouts en sont immédiatement saisis et liés. La dissection du sympathique est alors reprise. Il est suivi sans difficultés jusqu'au niveau du ganglion cervical inférieur. L'artère et la veine vertébrales sont réclinées en dehors. L'artère sous-clavière, qui est énorme, presque aussi grosse que le pouce, est laissée en avant. Le ganglion cervical inférieur, délicatement saisi avec une pince à griffes, est isolé de tous côtés avec la sonde cannelée, puis sectionné au niveau de ses attaches inférieures, et le sympathique cervical est ainsi enlevé en un seul morceau sur toute sa hauteur, avec les ganglions situés à chaque extrémité. L'hémostase est nulle, la thyroïdienne inférieure ayant été liée au cours de l'opération, et dans cette région où tout se fait au doigt ou à la sonde cannelée, aucun vaisseau ne donnant de sang. Suture de la peau au crin de Florence. L'opération a duré environ vingt-cinq minutes. Elle est alors reprise du côté gauche. Même incision. Même dissection du

bord supérieur du sterno-mastoïdien. Au moment de la recherche du ganglion cervical supérieur, le nerf pneumogastrique qui apparaît dans la plaie est saisi et légèrement écarté avec la pince à griffes. Instantanément, au moment même où le nerf est saisi, la malade qui jusqu'alors respirait très régulièrement, cesse de respirer. L'arrêt respiratoire est absolu et immédiat. La respiration artificielle prolongée pendant environ cinq minutes ramène la malade à la vie. L'opération est reprise. Mais par prudence, je me contente d'enlever le ganglion cervical supérieur et le cordon du sympathique sur une hauteur de 4 ou 5 centimètres environ. Hémostase nulle ; suture au crin de Florence. Pansement à la gaze stérilisée.

Suites opératoires excellentes : la malade a été assez agitée pendant les deux premiers jours, puis son état s'est amélioré ; le neuvième jour les sutures sont enlevées des deux côtés : la réunion est complète.

La malade sort le 24 août.

A cette date l'exophtalmie a diminué, mais d'une façon peu sensible. En revanche le goître a presque totalement disparu et la circonférence du cou est tombée de 38 centimètres à 34. L'état général est bien meilleur. L'agitation perpétuelle de la malade s'est beaucoup calmée. Elle mange et dort bien, se déclare satisfaite, et est effectivement beaucoup mieux. Pas de changement bien appréciable du côté du pouls.

En octobre, l'état général continue à être excellent. La malade boit et mange bien, travaille tranquillement, n'a plus de palpitations violentes, bref se trouve transformée. Elle se plaint seulement d'assez vives douleurs dans le dos et dans les épaules. Elle a cependant encore du tremblement, un pouls rapide et irrégulier. Son goître est resté stationnaire. Mais l'exophtalmie a diminué dans de grandes proportions et les yeux sont presque normaux. En somme il y a dans ce cas,au bout de trois mois, amélioration manifeste du côté du goître, amélioration considérable et progressive du côté de l'exophtalmie, et amélioration très sensible du côté de l'état général.

Le résultat, comme dans le cas précédent, a donc été satisfaisant.

Observation III. — Duch..., vingt-quatre ans.

Cette malade, qui m'avait été confiée par MM. Jean Charcot et Gasne et qui venait du service du professeur Raymond à la Salpêtrière, était un type extraordinairement net de goître exophtalmique, dont elle présentait à peu près tous les troubles connus, développés chez elle avec une intensité remarquable : exophtalmie démesurée, goître considérable, tachycardie violente, tremblement généralisé, troubles de la sensibilité générale, troubles digestifs, troubles sécrétoires, aspect myxœdémateux, céphalée continuelle, caractère irritable, troubles psychiques, etc.

Le 15 août, opération. Anesthésie au chloroforme. Je commence par le côté droit. Longue incision s'étendant de la partie postérieure de la mastoïde au tiers interne de la clavicule. Dissection du bord pos-

térieur du sterno-mastoïdien qui est récliné en avant avec les vaisseaux profonds du cou. Il y a un certain nombre de vaisseaux artériels et veineux qui donnent du sang et, contrairement à ce que j'avais vu jusqu'alors, il faut faire un peu d'hémostase. Le ganglion cervical supérieur qui se laisse récliner avec le paquet vasculo-nerveux du cou est assez difficile à trouver, surtout à cause d'un suintement sanguin assez abondant. Il est cependant reconnu, séparé avec des ciseaux mousses de toutes ses connexions et attiré par le bas avec le cordon du sympathique qui lui fait suite. La section de l'extrémité supérieure du ganglion amène l'ouverture d'un plexus veineux dont l'hémostase demande quelques minutes. Puis le ganglion étant attiré peu à peu, le cordon qui en émane est isolé très facilement avec la sonde cannelée et les doigts. Il est passé au-dessous de la thyroïdienne inférieure, couchée transversalement dans le fond de la plaie et très volumineuse. Puis le ganglion inférieur est isolé avec soin des organes voisins, sous-clavière, artère et veine vertébrales. Ses attaches inférieures sont sectionnées avec de petits ciseaux mousses et le cordon tout entier du sympathique cervical avec les deux ganglions qui l'accompagnent est enlevé d'un seul coup. Quelques catguts pour l'hémostase. Sutures au crin de Florence. L'opération a duré environ trois quarts d'heure. Je me mets en devoir d'opérer du côté gauche. La peau est divisée sur toute l'étendue de la ligne cléido-mastoïdienne. A ce moment la malade, aux trois quarts réveillée, s'agite, remue, pousse quelques cris. Sur ma demande, l'aide chargé du chloroforme lui en donne quelques gouttes, comme à l'ordinaire. La malade fait quelques inspirations profondes, puis brusquement cesse de respirer. La respiration artificielle est aussitôt commencée. Elle est continuée pendant une heure. Les tractions rythmées de la langue, une injection d'un litre de sérum dans la saphène, l'oxygène, les piqûres d'éther et de caféine, l'électricité, rien n'y fait : la malade ne se réveille pas.

L'autopsie pratiquée le lendemain n'a fourni aucun renseignement particulier.

Cette catastrophe, lamentable en elle-même, l'est d'autant plus qu'elle est survenue chez une malade chez laquelle l'intensité des symptômes aurait pu, mieux que chez toute autre, servir à apprécier l'efficacité du traitement.

*
* *

Cette courte série d'opérations ne permet de tirer aucune conclusion bien sérieuse ni dans un sens, ni dans l'autre. J'estime cependant que les opérations de ce genre étant encore assez rares, elle ne saurait être considérée comme une quantité négligeable.

Au point de vue de la *technique opératoire*, je n'ai rien à ajouter à ce qui a été dit par Jonnesco. J'ai pu me convaincre que la résection totale du sympathique cervical, y compris le ganglion inférieur, ne présente pas de difficultés extraordinaires, pourvu qu'on sache

se retourner dans un cou et qu'on ait présente à l'esprit l'anatomie de la région. L'incision allant de la mastoïde au tiers interne de la clavicule me paraît bonne. Elle est immense. Mais c'est une opération où il faut du jour, et elle en donne. La partie la plus difficile de l'opération est la recherche du ganglion cervical supérieur ; on le trouve parfois très facilement collé contre la colonne cervicale, mais quelquefois on a quelque tendance à passer derrière lui, et à aller dans la loge musculaire prévertébrale ; quand on ne le trouve pas très facilement, il faut songer à la possibilité de cette fausse manœuvre et se porter alors un peu en avant, contre le faisceau vasculo-nerveux du cou, au contact duquel il se trouve. Lorsqu'il est reconnu, ce qui est très facile, car il a un aspect très particulier et ne ressemble qu'à lui-même, on sectionne délicatement ses diverses racines et son extrémité supérieure, soigneusement dégagée à la sonde cannelée. J'ai eu une fois une hémorragie faible mais persistante et ennuyeuse. Quand on tient le ganglion, rien n'est plus facile que de suivre le tronc du sympathique. Mais il faut ici proscrire le bistouri. La sonde cannelée et surtout le doigt permettent d'aller vite en besogne. L'artère thyroïdienne inférieure, souvent énorme et qui traverse le fond de la plaie en passant au devant du tronc nerveux qui forme parfois un plexus ou un anneau autour d'elle, peut être gênante. Dans un de mes cas, malgré des tractions minimes, elle s'est déchirée. Si elle gêne trop, surtout pour la recherche et l'isolement du ganglion cervical inférieur, on n'hésitera pas à la sectionner entre deux pinces ou deux catguts. L'isolement du ganglion cervical inférieur m'a paru facile, malgré la profondeur à laquelle on opère et le voisinage de la veine vertébrale. Celle-ci, d'ailleurs solide, est assez loin. L'artère sous-clavière l'est encore plus. Quant au sommet de la plèvre, en se tenant contre le ganglion on évitera de le blesser.

Le nerf spinal que j'ai conservé la première fois, gêne beaucoup. S'il est trop encombrant on n'hésite pas à le couper, car sa section n'amène pas de grands troubles du côté du trapèze.

L'hémostase est en général singulièrement facile. Il peut arriver de n'avoir pas une seule ligature à mettre.

Les *résultats* m'ont paru très favorables. Je laisse pour le moment de côté, bien entendu, le cas malheureux sur lequel je reviendrai plus loin. Dans les deux autres cas, dans le premier surtout, les résultats immédiats ont été presque surprenants. Je sais bien qu'avec des malades de cette nature, névropathes et impressionnables, l'amélioration subjective qu'elles peuvent accuser n'a pour ainsi dire aucune valeur. Mais il est des signes objectifs qui en ont davantage. Il y a eu chez mes deux opérées, et d'une façon manifeste, diminution de l'exophtalmie, qui, chez la première se maintient au bout de quatre mois ce qu'elle était au bout des quinze premiers jours, et qui chez la seconde s'est accentuée d'une façon frappante pendant le mois qui a suivi sa sortie de l'hôpital. Il y a diminution

du goître, très sensible chez toutes les deux, et qui, après s'être manifestée très nettement pendant les jours qui ont suivi l'opération, semble s'être arrêtée, si bien que le corps thyroïde n'est pas tout à fait revenu à son volume normal. La tachycardie a été moins nettement influencée : chez ma première malade, une transformation presque immédiate s'était produite, puis peu à peu les phénomènes cardiaques semblent s'être rétablis, si bien que le cœur est encore arythmique, violent, rapide et désordonné ; il y a cependant aussi de ce côté une amélioration évidente, et les malades se plaignent moins que par le passé de leurs palpitations. Enfin il y a chez mes deux malades une grande amélioration de l'état général ; la première surtout, opérée depuis quatre mois, est vraiment transformée : les troubles de la sensibilité générale, les défaillances musculaires se sont atténuées, ont disparu, le caractère est redevenu à peu près normal, et la malade a engraissé dans des proportions considérables ; chez la seconde, l'amélioration est également incontestable, mais le sujet est aussi maigre que par le passé.

Il est par exemple un point que je ne puis passer sous silence. C'est l'accident de chloroforme qui a emporté ma troisième opérée. S'il était survenu brutalement comme toujours, mais isolément, je serais tenté d'en rendre responsable la fatalité seule. Mais il ne faut pas oublier que ma seconde malade a été, elle aussi, victime d'une syncope brusque dont elle a heureusement été rappelée grâce à quelques minutes de respiration artificielle. Voilà donc deux malades sur trois qui ont présenté des accidents graves pendant l'anesthésie. Faut-il voir dans ce fait une simple et malheureuse coïncidence, faut-il y voir l'effet d'un chloroforme impur, faut-il y voir enfin l'influence de l'opération elle-même ? Il est impossible de répondre à ces questions d'une façon ferme. Il est certain qu'il y a eu, vers l'époque où ces femmes ont été opérées, un nombre insolite d'accidents dus au chloroforme dans les hôpitaux de Paris. A quoi est due cette série malheureuse ? Il est bien difficile de ne pas en rendre responsable le chloroforme, qui, sans qu'il soit possible de préciser sous quelle influence, s'est trouvé d'une toxicité anormale. Il se pourrait donc que ces deux malades eussent l'une et l'autre souffert de cet état de choses. Mais je me demande si ce n'est pas l'opération elle-même qu'il faut incriminer. Je sais bien qu'elle a été faite et répétée assez souvent, sinon dans la maladie qui nous occupe, au moins dans l'épilepsie, affection pour laquelle mes confrères Jonnesco et Chipault l'ont employée un bon nombre de fois sans observer d'accidents analogues. Cependant je ne puis ne pas me souvenir que le grand sympathique est considéré par tous les physiologistes, comme le nerf accélérateur du cœur dont le pneumogastrique serait le modérateur : or il est parfaitement possible qu'après la résection d'un des grands sympathiques, le cœur, privé d'une de ses sources d'énergie, ait plus de tendances à s'arrêter sous l'influence d'un anesthésique que lors-

qu'il possède la totalité de ses moyens d'action. Chez ma deuxième malade, c'est au moment du pincement du pneumogastrique que l'arrêt brusque du cœur et de la respiration s'est produit : il est parfaitement logique d'admettre que cette syncope a été produite par l'excitation du pneumogastrique, nerf modérateur, dont l'action, n'étant plus contrebalancée par celle de son antagoniste, le grand sympathique, est devenue prépondérante. Chez ma malade qui a succombé, le pneumogastrique, il est vrai, n'a point été touché : peut-être le cœur, ne trouvant plus dans les sympathiques sa réserve d'énergie habituelle, a-t-il succombé sous l'action toxique de l'anesthésique, alors qu'il eût résisté si l'action du grand sympahique avait été là pour le soutenir.

Je ne pense pas que cet accident doive suffire à élaguer la résection du sympathique de la thérapeutique de la maladie de Basedow, et, pour ma part, confiant dans les améliorations certaines qu'elle m'a données, j'y aurais recours à la première occasion : je me contenterai d'endormir mes malades à l'éther, que je crois, sous le rapport des syncopes, beaucoup moins dangereux que le chloroforme. De plus, je crois avec Jonnesco, qu'il peut être prudent de faire l'opération en deux séances : mes deux malades n'ont eu leurs accidents qu'au cours de la deuxième partie de l'opération, et si je m'en étais tenu à la première, il est bien vraisemblable qu'elles n'eussent rien présenté d'anormal. Mais j'estime que lorsqu'on se trouve en présence d'une maladie aussi mystérieuse, aussi grave et aussi rebelle que l'est le goître exophtalmique, on n'a pas le droit de renoncer à une opération qui semble efficace, avant que l'avenir ne nous ait montré d'une façon plus claire ce que l'on peut attendre d'elle.

XXX. — Remarques sur un cas de résection bilatérale et totale du sympathique cervical pour goître exophtalmique (*Soulié*).

J'ai eu l'occasion d'opérer au début de cette année, et depuis, de suivre une malade à qui j'ai pratiqué la résection bilatérale et totale du sympathique cervical : le petit nombre des observations de cet ordre m'engage à publier la mienne, en y joignant les quelques réflexions qu'elle m'a suggérées.

*
* *

B... Marie est une habituée de l'Hôtel-Dieu de Marseille. De 1893 à 1897, elle a passé à peu près dans tous les services, se soumettant très volontiers à toute expérimentation, réclamant même les traitements nouveaux, dans l'espoir de guérir.

Le 15 janvier 1896, mon maître, le professeur Villeneuve, pratique sur elle l'exothyropexie, en présence des professeurs Laget et Nepveu; l'opération, malgré une hémorragie en nappe assez gênante, donna un résultat parfait au point de vue chirurgical ; un résultat malheureusement nul au point de vue de la guérison définitive : le goître qui avait paru diminuer ne tarda pas à reprendre ses dimensions primitives, les phénomènes cardio-vasculaires et nerveux ne subirent aucune amélioration.

Au commencement de l'année 1897, la malade rentrait à nouveau dans le service de M. le professeur Laget, qui la renvoyait à M. le professeur Villeneuve en mars. A ce moment elle présentait, sauf l'exophtalmie qui chez elle a toujours fait défaut, le tableau complet de la maladie de Graves. Pouls fréquent variant de 110 à 140 pulsations par minute, s'accélérant nettement sous l'influence des émotions, de la parole, du mouvement ; souffle sus-apexien post-systolique ; vaisseaux du cou dilatés et animés de mouvements désordonnés; pouls radial déprimé, pouls carotidien supertendu ; palpitations presque incessantes et très douloureuses provoquant des insomnies très pénibles. Corps thyroïde du volume d'un œuf de dinde, l'hypertrophie occupant surtout le lobe droit. Les yeux avaient le brillant et l'étrangeté signalés chez les Basedowiens ; la pupille réagissait bien à l'accommodation et à la lumière ; myosis léger ; pas de signe de Stellwag; signe de Graefe peu prononcé, mais existant ; vue intacte. Tremblement intense, très prononcé et constant aux membres supérieurs, augmentant par le mouvement, se généralisant à tout le corps par crises, affectant tous les caractères décrits par Charcot-Marie.

Troubles sensitifs variés : névralgies diverses et fugaces, crampes d'estomac, coliques abdominales, douleurs précordiales, etc. Rythme respiratoire accéléré : 32 inspirations au repos, 46 après marche ; accès de suffocation fréquents ; toux sèche, survenant par crises interminables. Voix rauque et goîtreuse. Anorexie, appétit irrégulier et fantasque ; vomissements muco-bilieux surtout le matin, constipation opiniâtre, polydipsie. Leucorrhée abondante, menstruation irrégulière. Pollakiurie et polyurie, avec urine fortement pigmentée, presque bronzée. Amaigrissement progressif, marche vers la cachexie : la malade pe-

FIG. 136. — Goître exophtalmique traité par la résection totale du sympathique cervical ; obs. de Soulié.

sait 63 kilogs il y a 8 ans, 53 en 1894, 50 aujourd'hui. Caractère insupportable, exigeant, susceptible ; colères brusques ; idées fixes ; un peu de manie de persécution.

Au mois d'avril 1897, M. le professeur Villeneuve me confie la malade pour pratiquer sur elle la résection bilatérale du sympathique du cou.

J'opérai en deux fois à vingt jours d'intervalle, en présence de MM. les professeurs Villeneuve et Laget, et du Dr Sépet, chef de clinique médicale, des Drs Raynaud, médecin principal de la marine, et

Mourier, médecin militaire, assisté par le Dr Lartail, chirurgien des hôpitaux et M. Laporte, interne du service.

Le 17 avril 1897, résection du sympathique du côté gauche. Anesthésie chloroformique. Section de la peau, suivant le bord postérieur du sterno-mastoïdien depuis l'apophyse mastoïde jusqu'à 2 centimètres au-dessous de la clavicule. Section de la jugulaire externe entre deux ligatures. (Je placerai ici une petite remarque opératoire qui a bien son importance au point de vue de la sécurité de l'intervention.

FIG. 137. — Goître exophtalmique traité par la résection totale du sympathique cervical ; obs. de Soulié.

Jonnesco nous dit que, dans certains cas, il a trouvé le sympathique, contre les muscles prévertébraux, dans l'atmosphère celluleuse qui les recouvre, que d'autres fois il l'a trouvé relevé derrière la face postérieure du sterno-mastoïdien, contre le paquet vasculo-nerveux carotido-jugulaire. Pour éviter cette incertitude, il suffit de ne pas inciser la gaine du sterno-mastoïdien ; de passer en arrière. Alors avec un large écarteur on relève en même temps que le muscle le paquet vasculo-nerveux, sans le voir, le devinant à peine, et l'on tombe sur le sympathique sans erreur possible. J'ai pu me convaincre de ce fait par des recherches cadavériques et par les deux

opérations que j'ai pratiquées sur le vivant.) Recherche du ganglion cervical supérieur. Dissection totale du sympathique cervical jusques et y compris le ganglion cervical inférieur ; pas de ganglion moyen remplacé sur le sujet par un plexus. Section entre deux ligatures de la thyroïdienne inférieure. Résection de tout le cordon nerveux avec ses branches afférentes et efférentes. Sutures profondes à la soie. Sutures superficielles, intra-dermiques continues à la soie. Suites opératoires très bénignes.

Le 5 mai, même opération du côté droit. Le ganglion moyen est ici très apparent, on voit se détacher de lui trois filets très fins qui se dirigent vers le thorax ; je les sectionne à deux centimètres du ganglion. Suites opératoires aussi simples que la première fois.

Pendant deux semaines, on put croire à un résultat remarquable : le tremblement était devenu insignifiant, les palpitations extrêmement rares et jamais douloureuses, le pouls était descendu à 80 et 90.

Mais, dans le courant de juillet, tous les phénomènes morbides se reproduisirent : le goître reprit le même volume, les phénomènes cardio-vasculaires reparurent aussi intenses qu'avant l'intervention : il en fut de même des troubles oculaires, nerveux, respiratoires et génito-urinaires ; à partir de ce moment, la malade n'eut plus un instant de tranquillité et son état mental surtout s'aggrava sensiblement : elle était inquiète, préoccupée ; elle est entrée à deux reprises à l'Hôtel-Dieu, pour en ressortir chaque fois au bout de quelques heures, sur sa demande expresse. Les cicatrices cervicales ont pris dans son existence un rôle déplorable : elle y pense sans cesse, elle éprouve constamment de leur côté des tiraillements nerveux : à un moment même, et pendant deux ou trois jours, elle a eu du torticolis à gauche, torticolis du reste sans contracture et qui semble n'avoir été qu'une position défectueuse résultant de ses douleurs locales.

Pendant les mois d'août et de septembre, la malade séjourna successivement dans les services des professeurs Bonnet et Villeneuve.

A la fin de septembre, après les vacances, je la retrouvai dans ce dernier. Elle était manifestement plus mal que jamais. L'émotivité surtout avait pris des proportions invraisemblables et le pouls suivait des oscillations parallèles variant de 110 à 80, d'un moment à l'autre. En outre l'auscultation des sommets révélait des signes de tuberculose.

Il était difficile d'imaginer un échec plus complet.

*
* *

Que devons-nous conclure de cette observation ?

1° *Au point de vue opératoire*, elle s'ajoute aux faits connus pour montrer que, contrairement à ce qu'on pouvait supposer, la résection totale du sympathique cervical n'est pas difficile, mais seulement délicate : en ayant soin, comme je l'ai indiqué, de ne pas ouvrir

la gaine du sterno-mastoïdien, on met à l'abri l'important paquet vasculo-nerveux du cou, dont on reste séparé par le feuillet postérieur de l'aponévrose d'enveloppe du muscle. Le ganglion cervical supérieur se laisse aisément disséquer au doigt. Quant au ganglion inférieur, on peut éviter de l'aller chercher au fond d'un puits en prolongeant, comme je l'ai fait, l'incision jusqu'au-dessous de la clavicule, et en portant fortement en haut et en avant le moignon de l'épaule ; manœuvre qui, faisant basculer l'os, découvre largement la partie inférieure du champ opératoire et permet de faire sous les yeux cette partie de l'opération. Enfin, il ne serait peut-être pas inutile d'exécuter systématiquement la ligature de la thyroïdienne inférieure, qui, ainsi que l'a remarqué Jonnesco, est d'une friabilité extrême.

2° *Au point de vue thérapeutique*, elle démontre :

a) Que la résection bilatérale du sympathique est sans dangers fonctionnels : le sympathique, avec ses nombreux ganglions, avec ses nombreuses voies d'origine, qui lui constituent autant de délais, ne peut être évidemment comparé à un cordon nerveux ordinaire, dont la section abolit la fonction.

b) Que la résection bilatérale du sympathique n'est point, dans le goître exophtalmique, d'une efficacité régulière. Peut-on objecter à notre résultat nul que chez notre malade, le sympathique formait, suivant la remarque anatomique de Jaboulay, avec les ganglions supérieurs et moyens, deux cordons dont je n'aurais coupé qu'un seul : il me suffit, pour réfuter cette objection, de rappeler que mes deux interventions se sont étendues jusqu'au-dessous du ganglion cervical inférieur. Peut-on objecter que j'ai fait l'intervention, non pas en un temps mais en deux : il me semble difficile d'attribuer une valeur quelconque à une objection de cet ordre. Enfin j'ajoute que ma malade rentrait, par son âge avancé, dans la catégorie de ceux que Jaboulay juge particulièrement favorables : elle n'a, comme on l'a vu, en rien bénéficié de cette circonstance.

Il faut bien dire du reste que les observations publiées jusqu'à présent sont loin de nous éclairer sur les résultats éloignés de la résection du sympathique.

Et même, en cherchant bien, plus d'une ne nous annonce, même dans les jours qui suivent l'intervention, qu'un résultat partiel : en particulier, la tachycardie ne semble avoir été presque jamais influencée ; dans la première observation de Jaboulay elle avait, trois semaines après l'opération, repris sa fréquence antérieure ; dans l'observation de Reclus, elle oscillait, le 7e jour entre 80 et 100 ; dans les observations de Jonnesco, je note : chez son premier malade, avant, pouls un peu fréquent, immédiatement après pouls à 120, deux mois après entre 120 et 110 ; chez son second malade ; avant 110, un mois et demi après 108, chez le troisième : avant (?), après 118 à 82 ; chez le quatrième, avant (?), après 108 à 114.

Je crois donc pouvoir conclure, et sans me laisser influencer outre mesure par mon observation personnelle, que de nouvelles observations sont nécessaires pour conclure à l'efficacité thérapeutique de la résection bilatérale du sympathique cervical dans le goître exophtalmique.

*
* *

Je m'en voudrais du reste de ne pas ajouter que je doute fort qu'elles viennent modifier ma conclusion pessimiste : en effet, la théorie d'Abadie, au nom de laquelle, somme toute, on pratique la résection du sympathique dans le goître exophtalmique, est loin de me satisfaire à tous les points de vue. Tout d'abord, elle repose sur un postulatum : l'excitation permanente des filets vaso-dilatateurs contenus dans le sympathique ; je ne nie pas que cela soit possible, mais pourquoi cette excitation des vaso-dilatateurs et des accélérateurs du cœur, à côté d'un repos absolu des vaso-constricteurs ? M. Jaboulay fait remarquer à juste titre, à l'encontre de cette théorie, que la dilatation de la pupille manque souvent, ce qui ne devrait pas être, et qu'il se produit de la vaso-dilatation de la conjonctive, en même temps que l'exorbitis diminue. Dans la théorie d'Abadie, il faut accepter également que la cause excitante réside dans les seuls centres supérieurs d'origine du sympathique. Mais les centres échelonnés dans la moelle ? Qu'en faire ? Sont-ils indemnes complètement, ou bien jouent-ils un rôle dans les troubles viscéraux de la maladie de Basedow, en particulier dans la diarrhée ? D'ailleurs pour expliquer les troubles généraux du goître exophtalmique, et les symptômes autres que ceux qui composent la triade, Abadie est obligé d'en revenir à la théorie thyroïdienne si décriée depuis quelque temps. Il suffirait, d'après lui, de la vaso-dilatation de la thyroïde pour empoisonner l'organisme : mais alors, nous revenons à la théorie de la viciation d'une sécrétion interne ; c'est un cercle vicieux.

XXXI. — Des effets de la section du sympathique cervical sur la vision chez l'homme, et, en particulier, de son influence favorable sur la myopie (*Jaboulay*).

Les malades à qui j'ai pratiqué la section du sympathique cervical, épileptiques et exophtalmiques, ont accusé après l'opération un phénomène sur lequel j'ai déjà attiré l'attention à plusieurs reprises, à savoir l'amélioration de la vision éloignée.

Un de mes malades, opéré d'un seul côté, lisait de l'œil correspondant à 1 m. 20 ce qu'il ne lisait de l'autre œil qu'à 80 centimètres; chez un autre, épileptique, myope et astigmate, le punctum remotum qui était, avant, à 35 centimètres se recula à 50 centimètres; deux autres, épileptiques, et six, Basedowiens, accusèrent spontanément, et sans que nous ayons pris soin de la noter par des chiffres, cette même amélioration.

*
* *

Ces observations me déterminèrent à *employer la sympathicotomie chez une malade atteinte, conjointement à quelques phénomènes basedowiens, de myopie progressive avec scléro-choroïdite postérieure.*

1° *Les résultats sur la myopie* ont été les suivants (Dr Jacqueau) : avant l'ablation du ganglion cervical supérieur, l'œil droit avait 6 dioptries de myopie, le punctum proximum étant à 12 centimètres 9, le remotum à 16 ; six jours après l'opération, la myopie n'était que de 1, 50 dioptrie, le proximum s'étant reculé à 30 centimètres, le remotum à 66 centimètres ; l'amplitude d'accommodation n'avait pas varié. Quant à l'œil gauche, il avait 5,50 dioptries de myopie, le proximum à 14 centimètres et le remotum à 18 centimètres ; la section du sympathique cervical ne changea rien de ce côté : il faut dire que cet œil avait été, avant l'opération, atropinisé. Je dois ajouter que cet œil gauche était rentré dans l'orbite, après la section, un peu moins que l'œil droit, et que le sympathique gauche, dont une partie du ganglion cervical supérieur avait aussi été excisée, était moins volumineux que le droit. Il semble donc que ces deux phénomènes, rentrée de l'œil dans l'orbite et recul de la vision éloignée, soient rattachés l'un à l'autre très étroitement, au point que, plus l'œil se rapetisse dans l'orbite après la sympathicotomie plus la vision éloignée s'aiguise, et inversement.

N'est-ce pas le pendant de ce fait, facile à constater, que les myopes ont les yeux d'autant plus gros et saillants que leur vue est plus basse?

La section du sympathique cervical, qui, produisant le recul oculaire, réalise l'opération de choix dans l'exophtalmie, est donc aussi, et par cela même, une opération capable de corriger la myopie.

Comment l'expliquer ? La myopie paraît être en partie sous la dépendance d'une action musculaire extra-orbitaire, la même probablement qui projette l'œil en dehors : peut-être faut-il en chercher la cause dans la contracture du muscle lisse orbitaire de Sappey et de Müller, ou d'un muscle analogue et inconnu qui allonge le diamètre antéro-postérieur du globe oculaire et obéit au sympathique ; les succès qu'avaient obtenus Philips, Guérin, Bonnet en sectionnant, l'un les grands obliques, l'autre les droits interne et externe, le troisième le petit oblique, sont peut-être explicables par la lésion de ce muscle que les chirurgiens précédents auraient pu couper involontairement en même temps que les muscles auxquels ils rapportaient la cause de la myopie. D'autre part, le resserrement pupillaire a été chez les sympathicotomisés proportionnel à l'intensité du recul oculaire, et de l'amélioration de la vision éloignée : il y a dès lors autant de raisons pour attribuer la correction de la myopie après sympathicotomie à un phénomène intra-oculaire, modifiant la réfraction, qu'à un phénomène péri-oculaire et simplement mécanique. Peut-être même y a-t-il association des deux actions, péri-oculaire et intra-oculaire. Nous devons toutefois remarquer que, chez notre malade, l'œil droit a seul été influencé dès le premier jour, et que seule sa réfraction s'est améliorée : or c'est précisément l'œil qui n'avait pas été atropinisé : l'œil gauche, au préalable atropinisé, n'avait pas encore modifié sa réfraction, comme si l'atropine, en s'opposant au resserrement pupillaire provoqué par la sympathicotomie, avait en même temps annulé, ou du moins retardé l'influence de la section sur la réfraction. La part de l'action intra-oculaire n'est donc, dans l'influence de la sympathicotomie sur la myopie, certainement pas négligeable.

2° *Les résultats sur la scléro-choroïdite avec staphylocome postérieur* que présentait des deux côtés notre malade n'ont pas été moins nets : dix jours après la section, les lésions de scléro-choroïdite postérieure tendaient à disparaître dans l'œil droit, au point qu'on ne constatait plus les grandes taches noires antérieurement appréciables ; corrélativement, l'acuité, qui était pour l'œil droit, avant l'opération, de 1/20 atteignait 1/12,50, et celle de l'œil gauche, qui mesurait 1/60 arrivait à 1/20, la malade proclamant que, depuis le début de son affection oculaire, elle n'avait jamais eu aussi bonne vue.

Comment expliquer cette amélioration des lésions du fond de l'œil ? Seraient-elles analogues à des troubles trophiques qu'une opération sur le système nerveux commandant leur territoire serait capable d'amender ? La sympathicotomie retentit-elle sur les centres nerveux qui commandent la nutrition de l'œil, et est-elle capable de produire sur eux des effets du même genre que ceux que l'on observe dans les organes périphériques, et de modifier leur trophisme ? Agit-elle sur le trophisme de ces centres, et par cet intermédiaire sur l'œil, ou bien atteint-elle simultanément les uns et les autres ? Autant d'hy-

pothèses. En tout cas, on ne peut pas dire que la sympathicotomie ait soustrait l'œil à une influence néfaste qui lui serait venue du sympathique cervical lui-même, car le ganglion cervical supérieur enlevé a été examiné histologiquement et n'a point présenté de lésions, sauf une pigmentation un peu exagérée des cellules ; resterait cependant la supposition que des lésions nerveuses ont pu exister plus bas sur le sympathique cervical, ou sur un point plus rapproché de ses origines centrales. Plus simplement, faut-il ne voir dans la disparition des taches choroïdiennes que le résultat d'un changement et d'une augmentation du régime vasculaire qui aboutit à leur résorption, comme la vascularisation de la cornée vient à bout de certains leucomes ? Ce sont autant de questions qu'il est bon de poser.

*
* *

Quoi qu'il en soit, nous devons, de cette importante observation, retenir que la section du sympathique cervical peut provoquer :

1° Dans un œil myope des modifications qui le rapprochent de l'emmétropie ;

2° Dans un œil atteint de scléro-choroïdite postérieure, l'amélioration de celle-ci, et, conjointement, de l'acuité visuelle, sans l'assistance d'aucun autre moyen thérapeutique.

*
* *

Il faut bien dire du reste que ces effets de la sympathicotomie ne sont pas constants. En particulier, chez deux autres de mes malades, sympathicotomisés pour basedowisme, nous ne les avons pas observés. Dans un cas de forte myopie, allant de 19 à 20 dioptries, nous n'avons pas eu de modification de la réfraction, ainsi que l'a constaté M. Gayet qui a examiné la malade avant et après la sympathicotomie : seule la vision éloignée a été améliorée. Il en a été de même chez une jeune fille, également examinée par M. Gayet, et qui, sans changement de la réfraction oculaire, a seulement accusé l'augmentation de la vision pour les objets placés à distance. Il serait à désirer que des observations ultérieures viennent préciser les causes physiologiques ou pathologiques de cette inconstance.

XXXII. — Résultats et mode d'action du hersage dans certaines sciatiques non variqueuses (*Marty*).

Delagenière, du Mans, a, dans le précédent volume des *Travaux de neurologie chirurgicale* (1897, p. 263), attiré l'attention sur le traitement par le hersage de certaines sciatiques variqueuses : notre travail actuel a pour but de démontrer que cette technique est également applicable et fructueuse dans certaines sciatiques graves, non variqueuses.

*
* *

Rapportons tout d'abord nos observations et nos expériences.

I. Observations. — Nos observations sont au nombre de deux ; nous en sommes redevable à la bienveillance de notre vénéré maître, M. Gérard-Marchant.

Observation 1. — P... Amélie, 37 ans, garde. Pas d'antécédents héréditaires. A toujours bien marché. Bien réglée. A eu 6 grossesses à terme (deux enfants vivants, les autres morts de diphtérie). Après la seconde grossesse, elle a ressenti des douleurs légères au niveau de la zone d'émergence du sciatique droit : elle a pu continuer son travail, mais, peu à peu, la douleur s'est précisée, accentuée, suivant le trajet du nerf. En octobre 1895, la malade présente les points douloureux caractéristiques ; elle est traitée sans résultat par des siphonages, des douches sulfureuses, des fumigations. Bientôt de la scoliose survient, puis la station debout devient impossible ; enfin le sommeil disparaît, et, dans son lit, la malade ne peut se reposer que du côté gauche : les douleurs sont intolérables. Pas de stigmates d'hystérie.

Opération le 24 juillet 1896. Le sciatique, mis à nu au lieu d'élection, a tous les caractères macroscopiques d'un nerf sain, de grosseur et de mobilité normales, de couleur d'un blanc nacré sans varices autour de lui. Avec une sonde cannelée on fait la dissociation des faisceaux nerveux ; il n'y a pas de varices des veinules interfasciculaires. Le hersage laisse le nerf aplati, doublé de largeur. Hémostase. Drain.

Le lendemain, la malade ressent dans le sciatique gauche une douleur vive que calme une injection de morphine ; il lui semble en outre que sa jambe opérée est comme morte. Ces phénomènes disparaissent peu à peu et lorsque, treize jours plus tard, la malade quitta l'hôpital, elle pouvait s'appuyer sur une canne pour marcher ; au bout de six semaines elle ne souffrait plus et, en même temps, sa scoliose s'était effacée.

Le 4 mars 1897 nous notons les détails suivants : cicatrice régulière de 15 centimètres ; la sensibilité est tout à fait normale et aussi parfaite que possible, à la piqûre, au contact, au chaud, au froid, à l'eau tiède ; la mensuration donne des deux côtés, à la cuisse et à la jambe, des chiffres identiques ; les réflexes rotuliens et achilléens sont normaux, la marche normale, la station debout non fatigante. La malade a repris sa profession de garde et déclare n'être jamais fatiguée.

Observation 2. — R... Georges, âgé de 45 ans, journalier, entre dans le service de M. Gérard-Marchant, lit n° 10 *bis*.

Père asthmatique ; mère nerveuse présentant de fréquents accès d'hystérie.

Vers l'âge de 5 à 7 ans, fièvre typhoïde très intense, à forme cérébrale, durée 4 à 5 mois. A 16 ans, troubles mentaux, d'une durée de 6 mois ; les accès revenaient tous les 15 jours environ et duraient 24 à 36 heures. Traitement par des douches froides sur la tête, à Bicêtre. Quoique très soulagé, le malade ne se sentait pas complètement guéri (moments d'absence, tendance à regarder et à fixer les objets brillants, mémoire affaiblie, excitation génésique anormale, quitte sa place d'employé des chemins de fer sans motif). A ce moment, hémorrhoïdes internes.

Il y a 14 mois, en soulevant un lourd fardeau, le malade ressentit une douleur très aiguë, qu'il localisait à la région correspondant à l'émergence du sciatique gauche. Au bout de 15 jours, cette douleur disparut dans le décubitus dorsal. Au moindre effort elle reparaissait, très intense. Le malade travailla cependant encore 2 mois. Au bout de ce temps, il entra à Necker où il resta 3 mois. Là, il fut traité par le siphonage, les pointes de feu, le salicylate, l'antipyrine. Pas d'amélioration. Il quitta l'hôpital, resta chez lui jusqu'au moment où, la douleur ayant augmenté d'intensité, il entra à Tenon, dans le service de M. Gérard-Marchant.

A ce moment, il n'y avait ni amaigrissement, ni augmentation de volume du membre inférieur malade. Marche relativement facile et peu douloureuse. Dans la station debout, colonne vertébrale très légèrement déviée à droite. La douleur avait son maximum d'intensité à l'émergence du sciatique. A la pression, le trajet du sciatique était très douloureux, avec diminution progressive de la douleur depuis l'émergence du nerf jusqu'à la tête du péroné où elle disparaissait. Le membre inférieur gauche était à peu près insensible à la piqûre. Le droit l'était un peu moins. La sensibilité était moins altérée au-dessus du tronc, conservée pour le contact ; au chaud et au froid, atténuée dans le membre inférieur gauche. Le réflexe pharyngien était normal, le réflexe rotulien exagéré à gauche, normal à droite ; pas de réflexe achilléen, ni à droite ni à gauche. Les autres organes étaient normaux ; pas d'albumine dans les urines.

Opération le 30 avril 1897. Le malade est couché sur le côté droit, le membre inférieur gauche replié. Chloroforme. Incision de 15 cen-

timètres environ, qui permet, après avoir sectionné les faisceaux inférieurs du grand fessier, d'apercevoir le sciatique. Le nerf est de coloration normale ; pas de varices autour de lui. Le hersage est fait sur une longueur de 2 centimètres environ au lieu d'élection. Pas de varices internes du nerf. Hémostase. Suture du plan musculaire. Asepsie. Drain. Suture de la peau. L'opération a duré 20 minutes. Pansement.

Le malade partit pour Vincennes le 2 juin, ne souffrant absolument plus, et ressentant seulement quelques crampes dans les mollets. La sensibilité du membre qui avait commencé à reparaître vers le 2e jour, était, à cette époque, redevenue tout à fait normale.

II. Expériences. — Nos expériences physiologiques sont au nombre de trois ; dans ces trois cas, nous sommes redevable de l'examen histologique du nerf hersé à M. Pilliet, chef du laboratoire de la clinique chirurgicale de la Charité.

Expérience 1. — Cobaye, 870 grammes ; le 10 février 1897.

Après avoir attaché l'animal sur la table d'opération et l'avoir préalablement endormi, nous avons mis à nu le sciatique droit, à travers le muscle fessier, sur une étendue de 1 centimètre 1/2 environ. Nous avons chargé le nerf sur une sonde cannelée, en ayant soin de ne pas produire de tiraillements. A l'aide d'un passe-fil fin et mousse, nous dissocions les faisceaux du sciatique, sur une longueur de 1 centimètre, par des dilacérations longitudinales, au nombre de cinq. La première dilacération est fort douloureuse, l'animal se réveille, il pousse des cris aigus et réagit violemment. Les autres sont moins pénibles et, à la dernière, l'animal ne donne point signe de souffrance. Asepsie. Suture de la peau. Lorsque l'animal est réveillé, on constate que la sensibilité est abolie sur la zone innervée par le nerf hersé ; si l'on pince l'un des deux doigts externes, le cobaye ne réagit pas, tandis que le pincement du doigt interne provoque des cris et des mouvements violents. Si on place l'animal sur le sol, il marche, en appuyant sur le sol la patte opérée, dont les mouvements sont conservés, un peu gênés seulement par suite sans doute de la section du grand fessier. Donc, immédiatement après le hersage, la sensibilité est supprimée dans le nerf hersé et sa motilité est conservée. L'animal meurt 20 jours après, d'un accident de laboratoire. Sur les coupes transverses du nerf, fixé par le liquide de Flemming et coloré par le liquide de Weigert à l'hématoxyline, on constate des lésions interstitielles et des lésions des tubes eux-mêmes. Les lésions interstitielles sont des épanchements de fibrine en voie d'organisation qui correspondent à des hémorragies produites par l'opération. Ils isolent les faisceaux des tubes nerveux et l'on constate un épaississement assez notable de la gaine lamellaire de chaque faisceau. Les lésions des tubes sont très marquées : un grand nombre sont tuméfiés, d'autres sont réduits à leur gaine, et la myéline s'est extravasée en larges boules entre ces tubes, en dehors des gaines. Il n'y a pas de prolifération

conjonctive, et, ce qui s'explique par le peu de temps écoulé depuis l'opération ; pas de dégénérescence apparente du cylindre-axe. Le résultat est donc le suivant : section d'un certain nombre de tubes, hémorragie interfasciculaire et dissociation mécanique du tronc du nerf lui-même en une série de faisceaux isolés.

Expérience 2. — Lapin blanc endormi à l'éther, le 15 février. Mise à nu du sciatique droit, en passant à travers l'épaisseur des muscles fessiers : on charge le nerf sur une sonde cannelée et, après l'avoir isolé sur une étendue de 1 cent. 1/2, on le herse à l'aide du passe-fil mousse : dissociation complète des faisceaux. Pendant l'opération, on constate des contractions fibrillaires dans la patte droite.

Après l'opération, sensibilité abolie dans cette patte, motilité con-

Fig. 138. — Nerf sciatique du cobaye vingt jours après le hersage : la gaine conjonctive est très épaissie et envoie des prolongements vasculo-conjonctifs dans le tronc nerveux ; la gaine névrilemmatique des faisceaux subsistants est épaissie et les isole du tissu cicatriciel ambiant.

servée. Le 5e jour, il y a encore un certain retard dans la perception douloureuse. Le 30e elle est normale.

Le 60e jour, l'animal est tué par piqûre du bulbe. A la hauteur du hersage, le tissu cicatriciel forme un manchon qui permet de voir par transparence le nerf dont les faisceaux étalés semblent avoir conservé les rapports que le hersage leur avait donnés. Sur les coupes, traitées comme dans l'expérience 1, on constate que le hersage a détruit la gaine d'enveloppe du nerf, et que cette gaine s'est soudée aux muscles voisins, avec lesquels elle se confond ; sa surface interne irrégulière envoie dans l'épaisseur du nerf des prolongements fibreux qui le dissocient complètement ; au contact de ces ponts scléreux se voient

des faisceaux nerveux restés normaux, dans lesquels la gaine propre s'est considérablement épaissie, les isolant ainsi de la sclérose diffuse ambiante. Ces faisceaux contiennent des tubes normaux. Un grand nombre de ceux qui sont compris dans les travées fibreuses de nouvelle formation sont au contraire très petits, quoique avec persistance du cylindre-axe. Le tissu fibreux contient de plus un certain nombre de gaines vides. En somme, sclérose diffuse de la gaine générale, épaississement protecteur des gaines lamellaires restées intactes, tendance par conséquent à un cloisonnement du nerf beaucoup plus marqué que celui qui existe à l'état normal.

Fig. 139. — Nerf sciatique du lapin, soixante jours après le hersage : le nerf est scléreux, adhérent au tissu musculaire, et ses faisceaux isolés par le travail de sclérose qui, en les laissant intacts, a envahi les gaines névrilemmatiques.

Expérience 3. — Chienne du poids de 10 kilos. Sciatique mis à nu sous chloroforme, à travers l'épaisseur des muscles fessiers. On charge le nerf sur une sonde cannelée et on le herse sur une longueur de 1 cent. 1/2. Suture.

Après l'opération, conservation de la motilité, abolition de la sensibilité.

Celle-ci reparaît dans le courant du premier mois.

L'animal est tué le 60e jour par piqûre du bulbe. Au point hersé, on trouve un manchon de tissu cicatriciel tout autour du nerf élargi,

et des adhérences avec les parties voisines traumatisées par l'opération. Plus haut et plus bas, le nerf paraît sain macroscopiquement. Au microscope des coupes portant sur le point hersé y révèlent des lésions conjonctives considérables. Un certain nombre de faisceaux ont leurs gaines rompues et se sont confondus. En revanche, pour d'autres, les gaines lamellaires ont proliféré, déterminant une véritable sclérose, un encapsulement complet d'un faisceau nerveux au milieu du tronc principal lui-même. Un certain nombre de ces faisceaux individualisés sont soudés par leur gaine à la gaine conjonctive périphérique, diffuse et épaissie elle-même : il n'y a pas trace des anciennes hémorragies. La lésion principale est en somme, ici encore, une sclérose conjonctive avec épaississement spécial des gaines nerveuses et tendance à l'isolement de chacun des faisceaux du nerf : il existe certainement, à côté de cette sclérose, une diminution de nombre des tubes nerveux, mais sans lésions manifestes de ceux qui sont restés en place. Ni les racines, ni la moelle ne présentent d'altérations.

***

En somme, de nos observations et de nos expériences, nous croyons pouvoir conclure.

1° Le hersage, consistant en une dilacération des nerfs des tubes nerveux au moyen d'une sonde cannelée, ou d'une herse spéciale, paraît donner d'excellents résultats non seulement dans les sciatiques variqueuses, mais encore dans les sciatiques non variqueuses.

2° Le hersage provoque anatomiquement la section de quelques tubes nerveux, la disparition de quelques autres, et la sclérose diffuse de la gaine du nerf, avec cloisonnement ; il supprime momentanément ses fonctions sensitives, en lui conservant sa fonction motrice ; il est difficile d'apprécier exactement la relation existant entre cet effet physiologique et l'effet anatomique corrélatif.

XXXIII. — Trois cas de torticolis mental traités chirurgicalement (*Jasinski*).

Le torticolis mental est, parmi les variétés de torticolis spasmodique, l'une de celles dont la thérapeutique est encore le moins bien déterminée : ni l'intervention chirurgicale, ni le traitement médical, ne donnent pour sa guérison de sécurité réelle.

Je suis donc pleinement d'accord avec M. Brissaud lorsqu'il nous dit : « l'habitude morbide n'est point ici le fait des muscles, mais de la volonté; aux vieillards manque, avec la confiance, la docilité indispensable ». Mais je crains qu'elles ne manquent plus généralement à l'immense majorité des malades atteints de tics convulsifs forme mentale, soit que leur tic ne soit que la manifestation d'une affection psychique quelconque, soit que le malade ne devienne, secondairement à ce tic, la proie d'une affection de cette nature. Pas plus qu'un vieillard, et moins encore même, ces malades n'ont, en effet, la volonté nécessaire pour réagir.

Aussi, lorsqu'ils nous consultent, nous chirurgiens, ne devons-nous pas ignorer qu'ils ont toujours, depuis des années entières qu'ils ont leur tic, subi tous les traitements médicaux les uns après les autres, et que nous sommes leur dernière planche de salut : ils ne se sont décidés à courir les chances d'une opération sanglante qu'après avoir acquis, par expérience personnelle, la conviction que tous les autres moyens n'ont sur leur affection aucun effet durable.

A-t-on le droit de leur refuser cette intervention ?

C'est, je crois, aux faits et aux faits seuls, et non à des considérations théoriques qu'il faut demander la réponse.

*
* *

Les trois observations suivantes, qui me sont personnelles, auront donc au moins le mérite de grossir la statistique des documents qu'un jour ou l'autre, sans doute, quelque chirurgien réunira.

Observation 1. — Ma première opération remonte à 1886. Il s'agissait d'une demoiselle de 20 ans, dont la mère était atteinte d'une névrose que l'on avait renoncé à traiter. Cette jeune personne souffrait depuis un an et demi d'un torticolis spasmodique du côté droit ; les spasmes duraient toute la journée : pendant le sommeil ils disparaissaient, pour reparaître dès le réveil de la malheureuse qui était hantée par des idées de suicide. Le traitement interne, longtemps suivi, sous tous ses modes, n'avait donné aucun résultat, si bien que le médecin

traitant, mon ami le Dr Gajkiewicz me l'envoya, en conseillant une élongation du nerf spinal que j'exécutai par la voie prémastoïdienne en décembre 1886. Dès après l'opération, les spasmes du sterno-cléido-mastoïdien et du trapèze disparurent. Aujourd'hui, dix ans après l'opération, ils ne sont pas revenus : la malade se porte à merveille.

Observation 2. — Quelques mois après, en mars 1887, a été opérée par moi une dame de 35 ans, hystérique, fille d'une tabétique, atteinte d'un torticolis spasmodique. Excision du nerf spinal avant sa bifurcation et avant son trajet transmusculaire, sur une étendue de 2 centimètres. Disparition du tic, atrophie incomplète du sterno-cléido-mastoïdien et du trapèze. Un mois après, récidive. Malade non revue depuis.

Observation 3. — Un gentilhomme de Lithuanie, fils d'un homme qui s'était suicidé dans un accès d'aliénation mentale, vint en 1887 à Varsovie se faire soigner, n'ayant pu obtenir aucun résultat par les traitements de toutes sortes qu'il avait subis chez lui et à St-Pétersbourg. Ce malade, âgé de 35 ans, marié, n'ayant pas d'enfants, était depuis trois ans atteint, sans cause appréciable, d'un torticolis spasmodique caractérisé par des mouvements rotatoires de la tête associés à des mouvements d'inclinaison à gauche et en arrière : pendant les crises, l'extrémité inférieure de son sterno-mastoïdien se raidissait et devenait dure comme du marbre. Les mouvements involontaires étaient d'une force extraordinaire. Tout le jour, et pendant la plus grande partie de la nuit, le malade était dans un état d'hébétude profonde, il n'aboutissait au sommeil complet que durant quelques heures, pendant lesquelles ses contractions disparaissaient. Pour soutenir sa tête, le malade avait constamment l'une de ses mains sous le menton et l'autre sous l'occiput, et la force qu'il déployait pour la maintenir en équilibre avait produit en ces deux points de véritables ulcérations. Mes confrères et amis les Drs Gajkiewicz et Nussbaum ayant épuisé l'arsenal des moyens thérapeutiques et psychothérapiques, finirent par me le confier. Je fis, tout d'abord, une myotomie du sterno-cléido-mastoïdien gauche ; après trois jours de répit la contracture passa sur le sterno-mastoïdien droit. Je le myotomisai à son tour, et appliquai un appareil immobilisateur en feutre plastique; dix jours plus tard, les spasmes reparurent, débutant cette fois tantôt par l'un, tantôt par l'autre des trapèzes, d'ordinaire par le gauche. J'excisai trois centimètres du nerf spinal gauche et replaçai le collier en cuir moulé ; il y eut un calme absolu de trois semaines et une atrophie manifeste du sterno et du trapèze gauches ; au commencement de la quatrième semaine, nouvelle récidive du côté droit. C'est alors que j'eus l'occasion de montrer mon malade au professeur Mikulicz qui m'encouragea à aller plus loin ; je suivis son conseil et, après excision de trois centimètres du spinal droit, j'obtins un nouveau calme de deux mois. Tout à coup apparurent des contractions puissantes et douloureuses dans l'omo-hyoïdien droit, qui,

pendant la crise, présentait une saillie de la grosseur d'un assez gros crayon ; le malade soulevait l'épaule droite et faisait une sorte de profond salut avec sa tête, comme s'il voulait approuver énergiquement une proposition faite par une personne se tenant à sa droite. C'est alors que je lui fis la cinquième opération : myotomie sous-cutanée de l'omo-hyoïdien : il se produisit un nouveau transfert à gauche, mais le malade partit pour son domicile en me disant qu'il ne veut plus jouer le rôle d'une pièce d'anatomie. Il revint à Varsovie après 16 ans d'absence, le 19 mai 1897 : il était dans un état vraiment pitoyable, incapable de causer, vieilli, maigri, avec des cheveux gris, ayant l'air d'un vieillard septuagénaire et trahissant par ses traits changés des souffrances atroces. Sa femme nous raconta que l'état dans lequel il se trouvait ne durait pas depuis plus de 4 ou 5 mois, car, après son départ de Varsovie en 1887, il s'était, pendant de longues années, porté à merveille, sans un seul accès, pouvant administrer ses biens, et menant une vie calme et heureuse. Un jour, après une indisposition légère, les spasmes avaient reparu tout d'un coup, plus intenses qu'ils n'avaient jamais été, s'étendant à la tête, au cou et aux épaules, accompagnés de spasmes de la partie inférieure du thorax. Après avoir essayé, sans succès, de la morphine aux doses les plus élevées, le malade partit pour St-Pétersbourg où on lui fit subir les traitements les plus divers : électrisation, magnétisme, hypnotisme, traitement spécifique, quoiqu'il n'eût jamais eu la syphilis ; un beau soir enfin, il s'enfuit, à proprement parler, de la maison de santé où il était, et revint à Varsovie décidé à subir à nouveau quelqu'une de ces interventions chirurgicales qui jadis lui avaient assuré une guérison durable. Lorsque je le revis, il était perpétuellement en proie à des accès, qui duraient chacun plusieurs heures et se reproduisaient plusieurs fois par jour ; ils le laissaient couvert de sueur, réclamant à grands cris le soulagement illusoire d'une piqûre de morphine. Le 25 mai, je lui fis, sur ses instances répétées, une excision de toutes les branches profondes du plexus cervical des deux côtés, suivant la technique indiquée par Letiévant en 1873 : j'enlevai le tronc commun des nerfs sterno-mastoïdien, auriculaire et cervical transverse, le nerf du trapèze, enfin les trois minces filets nerveux dont l'un se rend au sympathique, l'autre à la branche descendante, le troisième au nerf phrénique. Après cette opération, le type des spasmes changea, mais les crises ne cessèrent point : on voyait se contracter les deux sterno-mastoïdiens, quoique atrophiés jusqu'à ne pas paraître plus gros que le petit doigt et le sous-cutané par groupes isolés. Le 5 juin 1897, je sectionnai à ciel ouvert les deux sterno-mastoïdiens dans leur partie moyenne et toutes les parties visibles du peaucier : le résultat fut partiel ; la tête elle-même et le cou restèrent en repos, mais le malade se mit à exécuter des mouvements de demi-rotation de tout son corps sur ses jambes immobiles en restant debout et en soutenant son occiput d'une ou de

l'autre main alternativement : ces nouvelles crises étaient du reste rares, elles ne survenaient que deux ou trois fois par jour et laissaient parfois le malade vingt-quatre heures au repos. Lorsqu'il repartit chez lui, à la fin de juin 1897, son amélioration était indiscutable et il était capable de faire de longues promenades à pied.

*
* *

Telles sont mes trois observations. J'ai dit qu'étant donnée leur diversité, je n'essaierais d'en tirer aucune conclusion générale : n'empêche qu'elles me paraissent suffisamment encourageantes pour engager, mieux, pour obliger les chirurgiens à recourir, dans le torticolis mental, aux interventions sanglantes lorsque les traitements médicaux rationnels auront été tentés sans succès : ce qui est presque toujours le cas, lorsque le chirurgien se trouve en présence de malades de cette sorte.

XXXIV. — Quelques mots sur un cas d'hémarthrose tabétique (*J. B. Charcot et H. Dufour*).

Nous avons eu l'occasion d'observer, en septembre 1896, dans le service de M. le professeur Raymond, un tabétique qui, en dehors d'autres symptômes variés, paralysie des extenseurs de la jambe avec atrophie, atrophie de la langue, présentait une modalité d'arthropathie tabétique, la modalité hémorrhagique, sur laquelle il nous paraît utile de réunir, à cette occasion, les très rares documents que nous avons pu recueillir.

I

Voici tout d'abord l'histoire de notre malade, réduite à ses éléments essentiels pour tout ce qui n'a pas trait à la complication chirurgicale qu'il présentait.

*
* *

B... Joseph, cocher, âgé de 38 ans, a eu à 17 ans un chancre syphilitique pour lequel il a suivi un traitement tout à fait insuffisant. Marié à 22 ans, il a eu trois enfants dont un est mort en nourrice « faute de soins », les deux autres sont vivants.

Six ans après le chancre, à 23 ans, a débuté l'affection actuelle, sous forme de sciatique droite, puis gauche, donnant au malade la sensation de déchirements aigus « comme si on lui promenait une scie le long de la jambe » ; leur intensité fut telle qu'il resta, à ce moment, deux mois au lit. Cinq ans après, nouvelle attaque de sciatique double, avec phénomènes douloureux plus diffus et hyperesthésie cutanée. L'année suivante, crises douloureuses dans les mains, le long du dos, en ceinture ; un jour, à la suite d'une violente angoisse précordiale, syncope ; depuis trois ans, tous ces phénomènes douloureux ont disparu, sauf un peu d'entéralgie intermittente.

Il y a six mois, légère incontinence d'urine.

Aujourd'hui, le malade est un ataxique à la période d'état. Signe de Westphal, ataxie aisément constatable pour la jambe droite, et quelquefois malhabileté des mains. L'arthropathie de la hanche gauche ne permet de rechercher ni le signe de Romberg ni l'incoordination de la marche. Les pieds sont tombants, autant par suite du relâchement musculaire que par la pression prolongée des couvertures. Paralysie totale des extenseurs de la jambe droite, avec atrophie musculaire. Tremblement de la langue véritablement ataxique. Sens musculaire et articulaire altérés. Plante du pied légèrement hyperesthésique. Signe d'Argyll Robertson, avec diminution de l'acuité

visuelle ; légère diminution de l'acuité auditive ; affaiblissement léger de la mémoire.

Ce tableau d'ensemble esquissé, revenons sur l'épisode articulaire qui nous intéresse le plus, et qui, du reste, a été la cause de l'entrée du malade à la Salpêtrière.

Le 6 avril 1896, B..., qui avait repris son travail, interrompu depuis quelques jours, tomba lourdement sur le pied gauche en descendant du siège de sa voiture. Il ne fit pas de chute mais « porta à faux ». Il eut, sans souffrir, la sensation que quelque chose venait de se déboîter dans sa hanche gauche, et qu'il ne pouvait se porter que difficilement sur le membre de ce côté. Toutefois il put remonter sur son siège, et, le lendemain, reprendre son travail. Ce n'est que deux jours plus tard que, sa jambe devenant tout à fait impotente, il entra à Beaujon dans un service de chirurgie. Trois semaines après il revenait chez lui ; le Dr Thevenard constatait une luxation iliaque avec raccourcissement du membre et empâtement de la fosse iliaque : une tentative de réduction remit momentanément en place les surfaces articulaires qui se reluxèrent presque de suite. Le 12 août 1896, le Dr Thevenard et l'un de nous constations pour la première fois une tuméfaction fusiforme et fluctuante occupant la face externe et supérieure de la cuisse gauche ; elle siégeait à une assez grande distance de la hanche, et ce n'est que par hypothèse que l'on pouvait admettre sa communication avec l'articulation malade. Pendant un mois, elle augmenta de volume. Lors de l'entrée du malade à l'hôpital, le 12 septembre, elle était énorme, avec son point culminant à mi-hauteur de la cuisse ; le membre avait l'aspect d'un énorme gigot, dont la petite extrémité eût été au niveau du genou ; la tuméfaction était franchement fluctuante ; elle paraissait sur le point de rompre les téguments, sillonnés de grosses veines dilatées et sans rougeur diffuse inflammatoire ; les muscles de la cuisse étaient amaigris ; le membre était raccourci de cinq centimètres, en rotation externe et abduction ; le grand trochanter siégeait dans la fosse iliaque externe gauche ; les mouvements volontaires de la hanche étaient difficiles, les mouvements passifs possibles sans douleur et avec une amplitude remarquable. La lésion articulaire était donc une luxation tabétique, avec usure des extrémités osseuses.

Une ponction exploratrice pratiquée dans la tumeur ramena du sang.

Les jours suivants, la progression de l'épanchement nécessita une intervention chirurgicale. Elle fut faite le 25 septembre par le Dr Lapointe qui se contenta d'inciser la tumeur ; il s'écoula 1 litre 1/2 environ de liquide constitué par du sang presque pur, contenant de gros caillots cruoriques et des masses fibrineuses coagulées : on constata par l'exploration de la cavité qu'elle communiquait avec l'articula-

tion coxo-fémorale et que la partie supérieure du fémur était atrophiée.

Consécutivement, et malgré les précautions prises pour les pansements, la plaie devint le siège d'une légère infection staphylococcique, le malade exigea son départ de l'hôpital et nous avons appris que, refusant chez lui de se faire soigner, il avait fini par succomber avec les symptômes généraux d'une infection purulente.

II

L'arthropathie tabétique de ce malade, outre les grands caractères des arthropathies tabétiques, sur lesquels nous ne saurions insister, outre, encore, une complication, la suppuration, dont la pathogénie est, dans le cas particulier, d'une netteté parfaite, a présenté un détail qui constitue son intérêt particulier : la nature hémorragique du liquide.

*
* *

Cette constatation n'a été faite que dans un fort petit nombre de cas. En France dès 1876, le professeur Raymond présentait à la Société anatomique une observation où la ponction d'arthropathies tabétiques avait donné issue à du liquide séro-sanguinolent. En 1878, Talamon remarque incidemment que, dans deux observations de Charcot et Ball, le liquide était sanguinolent. Une observation de Michel, également de 1878, relate qu'à l'autopsie d'un malade atteint d'arthropathie tabétique on trouva dans l'articulation un liquide jaune rougeâtre, onctueux, filant, dans lequel l'examen fit voir un grand nombre de globules rouges. En 1894, Chipault publiait un fait où le diagnostic d'hémarthrose fut porté, et M. Brissaud rapportait deux observations, l'une où la nature hémorragique du liquide ne fut que soupçonnée, l'autre où une ponction évacuatrice ramena 300 grammes de sang. En Allemagne, des faits analogues ont été publiés par Sterne, Oppenheim et Siemerling, Wolf, Müller. En outre, un peu partout, les traités classiques, au moins les traités récents, citent la possibilité d'hémarthroses tabétiques, sans y insister.

*
* *

Malgré leur nombre limité, ces observations suffisent pour nous montrer que l'hémarthrose tabétique est loin de se présenter toujours avec les mêmes caractères : il semble que, quelquefois, elle ne se distingue en rien des arthropathies non hémorragiques ; d'autres fois une ecchymose sous-cutanée peut faire penser à la présence du sang dans l'articulation ; d'autres fois encore, la rapidité de l'épanchement serait en faveur de la nature hémorragique du liquide. « Il n'est pas admissible, dit M. Brissaud, que la synoviale permette la transsudation soudaine d'une si grande quantité de liquide : une hémorragie seule est capable d'un pareil résultat. »

Il faut à ce propos remarquer que l'hémarthrose tabétique peut être primitive, ou succéder à une hydarthrose plus ou moins ancienne, de même nature, en un mot être secondaire : le caractère mixte, à la fois synovial et hémorragique du liquide semble, théoriquement tout au moins, devoir constituer la caractéristique de cette seconde variété.

Il paraît enfin assez fréquent que l'épanchement hémorragique s'étende, comme dans notre observation, après avoir rompu la synoviale, dans les interstices celluleux du voisinage.

*
* *

Quant à la cause de la nature hémorragique de l'épanchement elle est encore bien incertaine : certaines des autopsies que nous avons signalées parlent d'une véritable pachysynovite ; notre malade, d'autre part, présentait en même temps que ses hémorragies articulaires des entérorragies : faut-il conclure, dans un cas, à des lésions purement locales, dans l'autre à une sorte de diathèse hémorragique? Il n'est pas douteux que des interprétations très affirmatives seraient au moins prématurées.

*
* *

Quoi qu'il en soit, ces hémarthroses qui présentent, dans certains cas, une véritable tendance à la rupture spontanée, rupture qui serait fatalement suivie d'infection, doivent être traitées, au besoin, par aspiration ou par arthrotomie discrète : la terminaison malheureuse observée chez notre malade, et qui a eu pour cause unique son refus obstiné de se soumettre à des soins chirurgicaux prolongés jusqu'à guérison complète, ne saurait en rien modifier cette conclusion, que justifie de la façon la plus absolue l'histoire des arthropathies tabétiques en général.

XXXV. — Un cas extraordinaire d'arthropathie hystérique (*Ch. A. Morton*).

L'observation que l'on va lire est un cas, réellement extraordinaire, d'affection hystérique des articulations des membres inférieurs. Pendant trois ans, le malade qui en était porteur fut traité par deux chirurgiens comme atteint d'une maladie organique de la hanche, et lorsque la nature exacte de son affection eut été reconnue, il en fut guéri en moins de trois mois. La maladie était du reste, pendant plus de deux ans, restée limitée à une articulation coxo-fémorale, et ayant été considérée comme indiscutablement tuberculeuse avait été traitée par le repos et l'extension; un examen répété sous chloroforme n'avait même pas permis de reconnaître sa véritable nature.

*
* *

Le malade était un jeune homme de 19 ans, entré à l'hôpital général de Bristol, le 1er novembre 1896. A 9 ans, il avait été admis dans un hôpital provincial pour une affection de la hanche gauche, il y avait été traité par l'extension, et au bout de trois mois, avait été considéré comme guéri. A 12 ans, il avait été de nouveau soigné dans le même hôpital, pour des accidents identiques, à l'aide d'une attelle et de l'extension pendant six mois, puis avait été renvoyé chez lui avec un appareil. A 16 ans, nouveaux accidents douloureux dans la même jointure avec impossibilité de la marche ; peu à peu, le membre inférieur se fléchit, et se fixa dans cette position anormale, si bien que le patient, considéré comme atteint de tuberculose de la hanche, resta pendant les années 1894 et 1895 dans l'hôpital où il avait déjà été admis. A deux reprises, le membre malade fut étendu sous chloroforme, et fixé à l'aide d'une attelle et de l'extension continue. En janvier 1896, le malade fut renvoyé chez lui, avec un appareil permettant la marche ; deux mois plus tard, survenaient des douleurs dans la hanche droite et dans les deux genoux ; les deux membres inférieurs se plaçaient dans la position la plus défectueuse où ils eussent encore été. Des symptômes de tuberculose du poumon droit, apparus à cette époque, ne pouvaient que confirmer le médecin traitant dans l'opinion qu'il s'agissait de tuberculose articulaire.

En avril 1896, une dernière fois, le membre inférieur gauche fut étendu sous chloroforme et placé dans un appareil à extension qui ne tarda pas à être enlevé : le membre reprit de suite sa position défectueuse.

Lorsque je vis le malade pour la première fois, les membres infé-

rieurs présentaient l'aspect figuré par la photographie ci-jointe, due à mon aide, M. Aubrey ; ils étaient dans un tel état de torsion que j'eus peine à convaincre plusieurs des aspirants qu'il n'y avait point luxation de la hanche droite : du reste, la position prise par le membre n'eût certainement pas été possible avec une hanche normale, et la rotation en dedans si accentuée que la face interne de la jambe reposait à plat sur le lit ne pouvait s'être produite que progressivement, par relâchement graduel des ligaments articulaires. L'attitude des membres inférieurs était en réalité la suivante : flexion des deux hanches, compensée par une lordose qui empêche sur la figure de s'en rendre compte ; adduction extrême des cuisses, avec rotation

Fig. 140. — Arthropathie hystérique des deux hanches avec attitude extraordinaire.

interne. Cette rotation était, du côté droit, si accentuée, que le trochanter se trouvait sur la même ligne verticale que l'épine iliaque antéro-supérieure. Le genou gauche était fléchi à angle droit, et le genou droit davantage encore. Les deux hanches et les deux genoux étaient complètement immobilisés et les tentatives pour les mouvoir provoquaient les plus vives douleurs. Les muscles des membres inférieurs, surtout du gauche, étaient très atrophiés, de sorte que les extrémités osseuses articulaires paraissaient hypertrophiées, sans l'être en réalité ; il n'y avait du reste d'empâtement ni au niveau des genoux, ni au niveau des hanches, ni à leurs alentours. Pas d'élévation de température. La prise de la tubérosité de l'ischion ou de tout autre point osseux fixe provoquait des douleurs aussi vives que celles déterminées par les tentatives de mobilisation articulaire.

Il me sembla dès l'abord tout à fait invraisemblable qu'une affection de la hanche eût pu durer trois ans à l'état aigu sans produire de collection ossifluente, si elle avait été tuberculeuse.

Sans qu'il y eût du reste d'autre manifestation d'hystérie, je me demandai s'il ne s'agissait pas là d'une manifestation de cette névrose, et je décidai à tout hasard d'agir comme s'il en était ainsi.

Le 5 novembre, du chloroforme fut donné ; dès que le malade fut endormi, les muscles des membres inférieurs se relâchèrent, ils reprirent une position beaucoup plus voisine de la normale, et quelques manipulations suffirent pour modifier les éléments restants de la déformation ; dans aucune articulation ne se manifestèrent de frottements : toutefois, aux genoux, quelques adhérences durent être rompues, et après extension complète, les ligaments se trouvèrent si relâchés que des mouvements latéraux devinrent possibles, à un degré considérable : de solides attelles furent fixées à chaque membre inférieur, pour s'opposer à la flexion et à l'adduction des cuisses. A son réveil, le malade ne se plaignait que peu des articulations ; un épanchement minime et indolore se produisit dans le genou droit et dura une quinzaine. Il se manifesta une légère tendance à la rotation interne de la cuisse droite, qui nécessita l'adjonction de ce côté d'un poids complémentaire de deux livres. Du massage des muscles des membres inférieurs fut de suite commencé. Le malade était ravi de sa condition, et paraissait fort bien admettre qu'il pût bientôt se remettre à marcher ; il en était autrement de la mère, dont il fut impossible de l'isoler. Un mois après la chloroformisation, les attelles furent enlevées et les articulations mobilisées ; en supportant le malade par les bras on put le faire descendre de son lit et se tenir debout. La surveillante de la salle, qui avait sur lui une grande influence, sut lui persuader de recommencer les essais les jours suivants, et bientôt il put faire quelques essais de marche. Entre temps, on continua les massages. A la fin de décembre, le malade pouvait se promener, lentement, mais avec sécurité, dans l'hôpital, et les muscles de ses membres inférieurs avaient considérablement augmenté de volume. La flaccidité de son genou droit avait disparu, mais il persistait encore, au niveau de son genou gauche, une légère mobilité latérale. Aucune articulation n'était douloureuse.

Le malade quitta l'hôpital le 23 janvier.

*
* *

En somme, la grande difficulté que présenta le traitement de ce cas fut de prévenir le retour des contractures après le réveil chloroformique en évitant la fixation des membres dans la rectitude où l'on devait, dans ce but, les immobiliser. Cette seconde alternative eût du reste été préférable car elle n'eût pas absolument empêché la marche. Heureusement qu'elle ne se produisit pas et que sous l'influence

du massage, même pendant la période d'immobilisation, les muscles commencèrent à se développer.

On a vu que le résultat définitif avait été parfait.

Ai-je besoin d'ajouter que s'il avait été autrement, j'aurais exigé que fût joint, au traitement suivi, l'isolement rigoureux du malade : c'est là, on le sait, un précepte qu'il ne faut jamais oublier en présence d'une manifestation d'ordre hystérique, quelle qu'elle soit.

XXXVI. — Les périarthropathies trophiques (bursopathies et synoviopathies) (*A. Chipault*).

Alors que les arthropathies trophiques ont été, depuis que Charcot a attiré l'attention sur elles, maintes fois décrites et que d'innombrables observations en ont été publiées, les lésions trophiques des autres cavités synoviales, synoviales tendineuses et bourses séreuses, n'ont été signalées, à notre connaissance, ni par les neurologistes, ni par les chirurgiens. Il faut du reste croire qu'elles sont fort rares, car mon attention étant attirée depuis plusieurs années sur leur possibilité, je n'en ai rencontré dans les auteurs qu'un seul exemple, dû à Sokoloff, et j'ai examiné de très nombreux malades porteurs des troubles trophiques les plus divers avant d'en rencontrer moi-même : c'est il y a un an seulement que j'observai, à quelques jours d'intervalle, deux faits qui, réunis à ceux de Sokoloff, vont servir de base à cette étude.

*
* *

Voici tout d'abord ces trois observations :

Obs. I (Sokoloff, *Soustavnia poragenia pri glimatojé spinnago mozga sirengomiélii. Vratch*, 1896, p. 596, obs. III). — Homme de trente-sept ans, syringomyélique. Le 26 novembre 1888, en même temps que surviennent des frissons, avec élévation de température, au delà de 40°, on constate un gonflement considérable du coude gauche, où se produisent des craquements très nets pendant les mouvements de la jointure ; on note de la fluctuation sur la face postérieure de l'olécrâne. De suite on procède à l'incision de la collection supposée ; il s'écoule du liquide fluide, sanguinolent, avec un peu de pus ; la cavité ne communiquait pas avec la cavité articulaire ; toutefois la gravité de l'état général donnant à penser que celle-ci est également infectée, on l'ouvre par une incision longitudinale ; il ne s'écoule pas de pus mais exclusivement du liquide sanguinolent et visqueux ; l'extrémité supérieure du cubitus est épaissie, élargie, dépourvue de cartilage, ainsi que celle du radius et la partie inférieure de l'humérus ; la première est enlevée au ciseau, et les deux autres modelées pour remplacer l'articulation détruite. Sutures complètes de la plaie. Lorsque, au bout de plusieurs mois, le malade quitta l'hôpital, il était porteur d'une bonne articulation mobile.

Obs. II (personnelle). — J. Lat., âgé de quarante-sept ans, tabétique, est venu à plusieurs reprises à la consultation chirurgicale de la Salpêtrière me consulter pour une série de troubles trophiques siégeant sur le pied droit et datant de cinq ans environ. Ils avaient débuté à la suite d'une crise de douleurs fulgurantes qui avaient eu pour

siège le membre inférieur droit, douleurs fulgurantes qui, depuis, s'étaient reproduites à maintes reprises, et avaient toujours constitué le symptôme dominant de sa maladie. Il a eu toutefois, il y a une dizaine d'années, des troubles oculaires. Aujourd'hui encore les signes d'Argyll-Robertson et de Romberg sont très nets ; les réflexes rotuliens sont abolis ; l'incoordination motrice est à peine appréciable, et c'est tout au plus si le malade talonne quelque peu, lorsqu'il est fatigué. Quant aux troubles trophiques, exclusivement limités au pied droit, ils ont débuté par un mal perforant métatarso-phalangien du gros orteil, mal perforant pour lequel mon maître, M. Théophile Anger, a pratiqué jadis, au désir du malade, l'amputation de l'orteil dans la continuité du métatarsien ; à la suite de cette intervention, l'opéré était resté environ trois mois sans accident de ce côté, puis une nouvelle ulcération s'était creusée sur la cicatrice, pour se fermer, du reste, au bout de peu de temps ; alors, les orteils restants se raidirent en flexion, par ankylose de leurs articulations à la face dorsale desquelles apparurent simultanément de petites plaies qui, elles aussi, mirent peu de temps à se cicatriser. Ces cicatrices et les cicatrices métatarsiennes restèrent extrêmement sensibles, sans qu'il y eût à leur niveau la moindre trace d'inflammation ; c'est simplement pour se faire faire des pansements ouatés, mettant le membre à l'abri des changements de température auxquels il était extrêmement susceptible, que le malade venait à la consultation. J'y insiste donc, quoique cela n'ait qu'une importance secondaire : le pied n'était le siège d'aucune plaie lorsque survinrent les accidents sur lesquels il appela mon attention, en septembre dernier. C'est la veille au matin, à son réveil, qu'il s'en était aperçu, sans s'en inquiéter outre mesure, les phénomènes constatés ne s'accompagnant ni de gêne, ni de douleur : le cou-de-pied et la jambe étaient devenus le siège d'un œdème considérable, à surface lisse, peu dépressible, sans élévation de température locale. Je pensai à un début d'arthropathie et conseillai le repos au malade. Je ne sais s'il suivit mon conseil, mais huit jours plus tard, lorsqu'il revint, l'œdème avait disparu et l'articulation paraissait tout à fait normale; il n'existait plus qu'un gonflement tout à fait limité longeant la face externe du cou-de-pied d'arrière en avant et de haut en bas en passant au-dessous de la malléole, suivant en un mot le trajet des tendons péroniers. Ce gonflement était régulier, indolore, spontanément ou lors des mouvements et du palper, qui ne révélait à son niveau ni frottements, ni bruits anormaux. Le dos du pied présentait quelques suffusions ecchymotiques. J'appliquai simplement le pansement ouaté habituel. Quinze jours après toute trace de l'épanchement avait disparu.

Obs. III (personnelle). — Comme le précédent, l'autre malade que j'ai observé était un tabétique, et, sauf des détails insignifiants, l'histoire de son tabes est identique à celle du malade précédent. Le début en avait été caractérisé par quelques troubles oculaires auxquels

s'étaient ajoutés des troubles viscéraux, puis étaient survenues des douleurs fulgurantes dans la région gastrique et dans le membre inférieur droit. Trois ans environ après leur début apparurent sur ce membre de nombreuses ulcérations trophiques, siégeant en trois ou quatre points de la plante et à la face dorsale des orteils : leur apparition, d'après le malade, aurait été directement consécutive à un refroidissement prolongé et excessif du pied. Quoi qu'il en soit, elles mirent plus d'un an à se cicatriser et laissèrent après elles d'épaisses croûtes épidermiques qui tombaient de temps en temps en découvrant une peau fine, lisse et violacée qui ne tardait pas à s'épaissir à son tour. Il n'y avait pas d'incoordination motrice. Cet état durait, sans modification réelle, en bien ou en mal, depuis plus de quatre ans, lorsque survint le nouvel accident pour lequel je fus consulté. Le 14 octobre 1896, sans traumatisme, sans que rien dans les habitudes ou la profession du malade expliquât ce phénomène, apparut, tout à coup, en moins de vingt-quatre heures, au cours d'une crise exceptionnellement violente de douleurs, une collection fluctuante localisée à la partie antérieure du genou. Cette collection, sans élévation locale de température, sans exagération à son niveau de la sensibilité, sans changement manifeste de la couleur de la peau, siégeait exactement en avant de la rotule qu'elle débordait de tous les côtés. Les mouvements du genou étaient normaux, ni diminués, ni exagérés ; ils ne provoquaient aucun bruit ni frottement anormal dans l'articulation où manquait d'autre part tout liquide. En un mot, il n'y avait pas d'arthropathie, mais un simple épanchement dans la bourse prérotulienne. La tumeur qu'il formait était bien grosse comme le poing. Aussi, sur les instances du malade, qu'elle gênait beaucoup, et qui désirait en être débarrassé de suite, sans attendre la résorption spontanée que je lui assurais probable, procédais-je à son ouverture. Quelques injections de cocaïne me permirent d'y réussir sans chloroforme. L'incision que je fis, longitudinale et de 5 centimètres environ, donna issue à environ un verre de sang presque pur ; les parois de la bourse prérotulienne ne me parurent au doigt ni altérées ni épaissies, et, après un lavage aseptique, leur examen direct ne m'y montra qu'une infiltration ecchymotique insignifiante. La plaie fut suturée et recouverte d'un pansement ouaté. Lorsque ce pansement fut enlevé, au bout d'une huitaine, la guérison était complète. Deux mois plus tard, je revis le malade qui n'offrait aucun phénomène nouveau de ce côté : je ne le considère du reste nullement comme à l'abri d'une récidive.

*
* *

Malgré leur nombre aussi restreint que possible, les observations qui précèdent, deux de synoviopathie, deux de bursopathie, vont nous permettre de tenter une rapide esquisse des affections dont elles sont des exemples, esquisse que rendront plus nette les analogies saisis-

santes existant entre ces affections rares et les arthropathies de même origine, singulièrement plus fréquentes.

*
* *

Leur *pathogénie* semble très analogue : notre observation de synoviopathie se rapporte à un cas de tabes, notre observation de bursopathie à un cas de tabes et celle de Sokoloff à un cas de syringomyélie : or tabes et syringomyélie sont les affections où se rencontrent avec le plus de fréquence les arthropathies trophiques. En outre, comme c'est la règle, l'accident trophique siégeait, dans le cas de syringomyélie, à un membre supérieur, et mieux encore, dans la bourse rétroolécrânienne, par conséquent au voisinage du coude, siège habituel des arthropathies syringomyéliques ; dans les deux cas de tabes, l'accident siégeait aux membres inférieurs, une fois dans la gaine des péroniers, une autre fois dans la bourse prérotulienne, et l'on sait que dans cette affection les membres inférieurs sont presque exclusivement le siège des arthropathies trophiques. Enfin, le syringomyélique de Sokoloff et nos deux tabétiques étaient, comme c'est la règle en cas d'arthropathie, des malades dont l'affection nerveuse se caractérisait, presque exclusivement, par des symptômes trophiques : le syringomyélique de Sokoloff présentait non seulement l'affection précitée de sa bourse rétroolécrânienne, mais encore une arthropathie du coude ; nos deux tabétiques présentaient, outre leur lésion plus particulièrement décrite, de nombreuses altérations trophiques, cutanées et osseuses, du membre inférieur sur lequel elle siégeait.

On peut donc dire qu'au point de vue pathogénique, les périarthropathies obéissent aux mêmes règles que les arthropathies.

*
* *

L'*étude clinique* des périarthropathies montre des analogies de même ordre.

Leur début, dans les deux cas où il est noté, a été rapide, imprévu, rappelant ainsi le mode de début le plus fréquent des arthropathies ; une fois il s'est accompagné d'un œdème dur, empâtant toute la région, une autre fois il a coïncidé avec une crise de douleurs fulgurantes.

La lésion produite, sa symptomatologie s'est réduite à sa plus simple expression : tumeur au niveau de la séreuse atteinte, très tendue quoique légèrement dépressible dans un cas, fluctuante dans l'autre, et bien limitée ; dans nos deux cas, légère suffusion ecchymotique dans la région avoisinante ; dans les deux, aucun symptôme fonctionnel : ni douleur spontanée ou provoquée, ni gêne quelconque des mouvements régionaux.

L'évolution dans le seul cas où elle ait été abandonnée à elle-même, dans le cas de synoviopathie, a été très rapide : en moins de quinze

jours, sous l'influence d'un pansement ouaté compressif, l'épanchement avait complètement disparu.

*
* *

Le *pronostic* des périarthropathies n'est pourtant pas aussi bénin qu'on pourrait le supposer. Même en négligeant l'indiscutable gravité des affections médullaires dont elles ne sont qu'un symptôme, il reste à se demander si elles ne sont pas sujettes aux récidives : il est plus que probable que l'avenir résoudra cette question par l'affirmative. D'autre part elles peuvent suppurer, et suppurer sans cause appréciable, comme les arthropathies : la remarquable observation de Sokoloff nous le démontre, et démontre même qu'elles peuvent s'infecter de préférence à une arthropathie voisine.

*
* *

La *thérapeutique* des périarthropathies me paraît devoir être des plus discrètes, au moins dans les cas non compliqués. On a vu que chez l'un de mes malades, une synoviopathie des tendons péroniers avait très rapidement disparu sous l'influence d'un simple pansement ouaté. Il est vrai que dans mon second cas, où il s'agissait d'une bursopathie prérotulienne, j'ai cru devoir inciser et vider la poche : c'était là une intervention si insignifiante que j'ai facilement cédé aux sollicitations de mon malade, que sa tumeur prérotulienne paraissait gêner beaucoup par la place qu'elle occupait dans son vêtement. Il va du reste de soi qu'un traitement actif et énergique devient indispensable si le contenu de la poche vient à suppurer ; c'est ce qu'a compris Sokoloff, dans son cas du reste complexe où la coexistence, avec la lésion de la bourse rétroolécrânienne, d'une arthropathie du coude, a nécessité une intervention singulièrement plus grave et plus délicate que celle qui eût été suffisante pour une bursopathie rétroolécrânienne simple, même infectée.

*
* *

Je tiens, avant de terminer cette étude, à dire que l'existence, dès maintenant bien constatée, des bursopathies et des synoviopathies, soulève plusieurs problèmes d'un réel intérêt : *Quel est le rôle des bursopathies plantaires dans la genèse des maux perforants, quel est le rôle des synoviopathies dans la production des panaris syringomyéliques, quel est leur rôle dans la production des ruptures tendineuses spontanées, signalées dans le tabes et la syringomyélie ? ce sont là des questions qu'il n'est pas encore possible de résoudre à l'aide des faits observés, mais que je tenais du moins à poser.*

XXXVII.— Les craquements périarticulaires chez les hystériques : deux observations (*A. Chipault*).

En 1882, MM. Féré et Quermone signalaient la fréquence, chez les hystériques, de craquements sous-scapulaires plus ou moins exagérés par la simulation, et capables d'en imposer pour une lésion organique ; nous avons observé plusieurs fois ces phénomènes sur lesquels il nous semble inutile d'insister : nous croyons, au contraire, important de noter deux faits où des craquements de mêmes caractères siégeaient non plus en ce point, mais au niveau de séreuses périarticulaires, séreuses où on ne les avait pas notés jusqu'à présent, et où ils pourraient également faire croire à une lésion véritable, une périarthrite dans le cas particulier.

*
* *

Voici tout d'abord mes deux observations.

Obs. I. — La première est relative à une jeune fille de vingt et un ans, vue par moi il y a un an aux environs de Paris. Elle a les antécédents héréditaires et personnels les plus chargés qu'il soit possible d'imaginer ; son père est mort tabétique, paraît-il, sa mère est névropathe à l'extrême, ainsi que les deux ou trois parents que j'ai eu l'occasion de voir lors de ma visite ; elle-même a eu pendant l'enfance la diphtérie, la rougeole, la scarlatine, la fièvre typhoïde, cette dernière compliquée d'accidents méningitiques. La jeune fille, dans un pareil milieu, avec une constitution aussi débile, ne pouvait manquer de devenir, d'une manière ou d'une autre, une nerveuse. Au moment de la puberté, qui tarda jusqu'à près de 17 ans, survinrent des crises convulsives qui furent considérées comme de l'épilepsie, puis, à la suite d'une de ces crises, il y a six mois, les mouvements de la cuisse droite devinrent douloureux, la marche impossible et la malade dut rester couchée. Le médecin prononça le mot d'hystérie et conseilla de faire examiner la jeune fille à la Salpêtrière. Un tel diagnostic devait avoir la conséquence qu'il eut : le médecin fut changé. Son successeur immobilisa la malade, lui cribla la hanche de pointes de feu, fit de l'élongation avec des poids : le tout sans succès, si bien qu'il fut remplacé à son tour. Un nouveau et troisième médecin, revenant sans doute au premier diagnostic, remplaça l'immobilisation par la mobilisation et réussit par faire faire à la malade une tentative de marche : quoique parfaitement logique, et tout à fait indiqué dans ce cas particulier, cet essai eut une conséquence assez malheureuse : pendant qu'on aidait la malade à descendre du lit, elle perçut, dans sa cuisse qui était raidie en extension, un fort craquement qui se re-

produisit à plusieurs reprises sous la main du médecin, alors que la malade, à l'aide de ses deux mains, faisait faire à son membre inférieur un mouvement de rotation en dehors, mouvement pareil, disait-elle, à celui qui avait déterminé l' « accident ». A partir de ce jour ce fut sa grande préoccupation : il y avait là au moins une fracture ou une luxation, si bien qu'une consultation fut réclamée. C'est alors que je vis la jeune femme. Étendue dans son lit, tout le membre inférieur en extension protégé par un cerceau, elle gardait l'immobilité la plus absolue et se plaignait de souffrances excessives dans la cuisse : celle-ci, surtout à sa partie externe, portait la trace des nombreuses pointes de feu et de topiques divers qu'on y avait appliqués. La région, à l'examen direct, était le siège d'une hyperesthésie extrême qu'exaspérait le moindre attouchement de la peau. Mais, fait intéressant, alors que la jeune femme se refusait à accepter du côté de son articulation coxo-fémorale tout mouvement communiqué ou même à en tenter volontairement la flexion, l'extension, l'abduction ou l'adduction, elle me proposa, d'elle-même, de reproduire le déplacement particulier qui provoquait le bruit inquiétant. Pendant que ma main explorait la région fessière, elle prit à deux mains sa cuisse et lui fit faire à plusieurs reprises, jusqu'à ce que ma curiosité fût satisfaite, de légers mouvements de rotation en dehors sur son axe. Je ne fus pas long à m'apercevoir, soit dit en passant, que, dans l'exécution de ce mouvement l'aide des mains de la malade était tout à fait illusoire : c'était avec ses muscles fessiers, et presque avec eux seuls, qu'elle accomplissait le mouvement ; on les sentait se contracter sous les doigts, et, au moment où le bord inférieur du grand fessier dérapait sur la tubérosité de l'ischion, on percevait, au toucher et à l'oreille approchée de la région, le bruit qui avait si fort préoccupé la malade : bruit dû au glissement de ce bord sur l'os recouvert d'une bourse séreuse, bruit tout à fait normal, et que la malade avait tout simplement perfectionné par l'exercice, au point de l'amener au degré qu'il présentait chez elle. Malgré cette constatation rassurante, un examen de l'articulation sous chloroforme était nécessaire ; il fut fait de suite et me permit d'affirmer ce que j'avais prévu : la parfaite intégrité de l'articulation coxo-fémorale ; d'autre part, je ne pus, pendant que la malade était endormie, reproduire le bruit ischiatique, impossibilité tout à fait logique, puisque les mouvements communiqués ne s'accompagnaient point des contractions nécessaires pour faire frotter contre l'os le bord inférieur du muscle incriminé. Je dois ajouter que l'examen le plus attentif de la malade ne permit de déceler chez elle, en d'autres points du corps, aucun stigmate d'hystérie ; les attaques constatées jadis ne s'étaient plus reproduites depuis l'évolution des accidents articulaires ; le diagnostic de coxalgie hystérique n'en était pas moins indiscutable, coxalgie hystérique accompagnée, et c'était son seul détail intéressant, de frottements normaux, mais exagérés par la simula-

tion, et dont on pouvait fort bien faire le symptôme de quelque lésion périarticulaire ou articulaire. Je n'eus qu'à confirmer le traitement qu'avait proposé mon confrère : mobilisation et massage ; c'est tout ce qu'il y a à faire dans les cas de ce genre, et d'ordinaire cela suffit pour amener la guérison.

Obs. II. — Ma seconde observation, aussi singulière, est relative à une jeune femme de 25 ans, qui vint une dizaine de fois à la consultation de la Salpêtrière, où je pus l'étudier à loisir.

Le symptôme pour lequel elle avait cru devoir s'adresser à un chirurgien, était l'existence, qu'elle avait récemment constatée, au niveau de l'épaule, de craquements analogues à ceux présentés par la malade dont je viens de raconter l'histoire et qui, comme chez elle, n'étaient que l'incident accessoire d'un très complexe tableau clinique.

En effet, cette jeune femme, après avoir eu l'enfance la plus difficile : fièvre scarlatine, rougeole, diphtérie, fièvre typhoïde, bronchite ; vers 8 ans, une toux nerveuse revenant par crises d'une semaine environ, tous les mois, pendant près de deux ans ; à 10 ans et demi, âge où commencèrent les règles, des crises d'étouffements suivies de périodes de mélancolie profonde, avait été prise à 15 ans, à la suite d'une peur, suivie d'une crise de larmes, de mouvements spasmodiques rythmés du tronc et de l'épaule, mouvements qui, depuis cette époque, c'est-à-dire depuis dix ans, avaient duré sans la moindre interruption.

Ils avaient, du reste, présenté une fréquence et une intensité très variables suivant le moment, et sous la dépendance étroite des conditions extérieures : s'aggravant pendant les périodes de préoccupations ou de fatigue, s'atténuant lors des périodes de repos, pendant les séjours à la campagne, les voyages et cessant, d'autre part, tous les jours pendant le sommeil.

Il faut dire aussi que, depuis leur début, ils avaient changé plusieurs fois de caractères intrinsèques. Au début ils consistaient en une petite toux sèche, immédiatement suivie d'un mouvement d'élévation de l'épaule gauche. Puis la toux se montra seule. Puis elle se termina par un aboiement suivi de reniflement. Puis les crises de toux se transformèrent en crises d'étouffements, caractérisées par une succession de petits mouvements expiratoires, après lesquels se produisait un temps d'arrêt pendant lequel la malade, la nuque raidie, le cou gonflé, la bouche ouverte, faisait de vains efforts pour aspirer l'air, jusqu'à ce que tout d'un coup les muscles inspirateurs entrassent en action : lentement et longuement l'air pénétrait alors dans la poitrine, des larmes et des sanglots survenaient ; la crise était finie ; ce fut, au dire de la malade, la phase la plus pénible qu'elle ait traversée ; quoique bien moins nombreuses que toutes les autres sortes de crises qu'elle eût jamais eues, ces crises asphyxiques, du reste très douloureuses, la plongeaient dans une inquiétude profonde : elle ne pouvait plus travailler et restait confinée dans sa chambre. Cet état dura plus d'un an, puis,

subissant une dernière modification, les mouvements spasmodiques prirent, il y a de cela près de trois ans, les caractères qu'ils ont conservés presque complètement jusqu'à ce jour.

Arrivons donc à l'état actuel de notre malade.

De taille moyenne, d'aspect un peu anémique et inquiet, elle ne présente, au premier abord, rien qui attire l'attention, lorsque tout à coup survient, en dehors de sa volonté, mais tout à fait consciemment, une crise spasmodique dont les phases sont les suivantes : d'abord se produisent trois ou quatre spasmes du diaphragme, suivis d'une expiration sonore, sans aucun caractère phonétique, expiration qui s'accompagne d'un mouvement énergique d'ascension du larynx, de rejet léger de la tête en arrière, et d'ouverture de la bouche. Au cours de ce spasme respiratoire, d'ordinaire au moment précis où commence l'élévation du larynx, se produit un mouvement combiné du membre supérieur gauche, qui débute par une ascension de l'épaule due au sterno-mastoïdien et au trapèze, et que suit la rotation du bras en dedans par contraction des pectoraux, accompagnée de contraction du biceps qui fléchit l'avant-bras, dont tous les muscles sont raidis ; la main vient s'appuyer sur la région épigastrique sans la frapper. Ces crises sont fréquentes, se reproduisent toutes les quatre ou cinq minutes, plus souvent même lorsque l'on regarde la malade ou que quelque incident la préoccupe. Alors, en même temps que les spasmes augmentent de fréquence, ils augmentent d'intensité, et parfois même les crises deviennent subintrantes, par séries de deux ou trois : l'état mental a donc sur elles une action évidente. Il semble, nous allons le voir, qu'il en soit de même de la volonté, au moins d'une façon tout à fait indirecte. C'est ici que j'en arrive, après bien des retards, on le voit, au symptôme qui me paraît mériter particulièrement l'attention. Il y a plusieurs mois, cinq ou six, la jeune femme remarqua que, au moment de la crise où le bras se tourne en dedans, se produisait dans l'épaule un craquement qui l'inquiéta fort : ces mouvements perpétuels n'avaient-ils pas fini par déranger quelque chose de ce côté ? Elle consulta un médecin qui lui mit, sur la partie externe de la région, des pointes de feu dont les traces restent encore : ces pointes de feu ne firent qu'augmenter son inquiétude, et, dans l'intervalle de ses crises spasmodiques, elle passa son temps à remuer l'épaule de toutes les manières pour trouver l'origine de ce bruit insolite : elle s'aperçut qu'elle pouvait le reproduire, en dehors de ses crises, en faisant des mouvements identiques à ceux que celles-ci provoquaient, mais que si elle modifiait ces mouvements de façon à porter l'avant-bras en arrière du tronc, au lieu de le porter en avant, le bruit ne se produisait pas. Quelques jours après cette constatation qui la frappa beaucoup, elle fut très étonnée d'avoir une crise pendant laquelle l'avant-bras, au lieu de se fléchir et de venir toucher la région épigastrique, ne fit qu'un mouvement de flexion tout à fait limité, puis, frôlant la partie latérale du thorax, d'avant en arrière, alla se

placer définitivement à sa face postérieure : au cours de cette crise, le craquement inquiétant ne se produisit pas. Depuis, la malade offre, cinq ou six fois par jour, disséminées au milieu de ses crises avec déplacement antérieur de l'avant-bras, des crises à déplacement postérieur. Nous avons pu assister à l'une d'entre elles, au cours de laquelle, ainsi que les dires de la malade nous l'avaient fait prévoir, il n'y eut pas le moindre craquement. Au contraire, lors des crises ordinaires, crises que nous avons décrites tout à l'heure en détail, on perçoit, en approchant à légère distance l'oreille de l'épaule, un craquement que la main localise au-dessous de l'articulation scapulo-humérale, au niveau où le tendon de la longue portion du biceps est croisé par le tendon aponévrotique du grand pectoral. Ces craquements se produisent lorsque le spasme de ces deux muscles est au maximum, pour se reproduire une seconde fois, accompagnés de craquements moins importants, lorsqu'ils se relâchent. Il me semble assez logique de les attribuer à une subluxation du long tendon bicipital, délogé de sa gouttière par la pression du tendon aponévrotique pectoral, et non soutenu par le tendon relâché aponévrotique du grand dorsal ; subluxation dont l'absence, lors des crises avec déplacement de l'avant-bras en arrière, est peut-être due à la tension alors existante du tendon aponévrotique du grand dorsal et à la moindre rigidité du long tendon bicipital. Quoi qu'il en soit, les craquements perçus sont sous la dépendance étroite des mouvements spasmodiques ; ils n'en sont qu'un épiphénomène, et ne relèvent ni d'une arthrite ni même d'une périarthrite qui serait venue les compliquer.

Reste à déterminer la nature de tous ces accidents. Je crois qu'il est difficile de ne pas en faire une manifestation de l'hystérie, un spasme rythmique hystérique formé par la combinaison, pour adopter la classification de M. Pitres, d'un spasme rythmique respiratoire et d'un spasme rythmique systématisé. Leur début à la suite d'une émotion, leurs variations périodiques et journalières, sous l'influence de l'état psychique de la malade, leur modification récente par une sorte d'auto-suggestion, leur terminaison à une époque donnée par des crises de larmes, me semblent rendre ce diagnostic évident. Je dois dire, du reste, qu'ils sont, à l'heure actuelle, la seule manifestation de la névrose que présente la malade ; elle n'en offre pas d'autre stigmate, et en particulier, pas de point spasmogène ou spasmoclastique. On peut, il est vrai, arrêter quelques instants le spasme en serrant énergiquement le bras, mais il s'agit là d'un arrêt purement mécanique, et du reste transitoire, car, dès qu'on cesse d'agir, le mouvement reprend où il en était. Cet arrêt mécanique est fort pénible pour la malade par l'effort douloureux de ses muscles pour vaincre la force employée ; mais, et c'est là un point qui ne manque pas d'intérêt, il ne provoque jamais la transformation du spasme en une crise d'hystérie banale, complète ou avortée.

*
* *

Les deux observations que je viens de rapporter n'offrent de commun, en dehors de la nature hystérique des accidents présentés par les malades, que le curieux symptôme qui a retenu sur elles notre attention : la présence de frottements périarticulaires d'une intensité assez grande pour avoir provoqué d'eux-mêmes l'inquiétude des malades. Dans le premier cas, nous l'avons dit, ces frottements sont survenus au cours d'une arthralgie coxo-fémorale ; dans le second, pendant l'évolution d'un spasme rythmique de l'épaule. Dans un cas comme dans l'autre, ils ont fait croire à de la périarthrite, rendue vraisemblable, dans le premier cas par un traumatisme aigu plus ou moins authentique, et dans le second par un traumatisme chronique indiscutable. Leur développement sur un terrain hystérique, leur production dans certains mouvements forcés seulement, alors qu'ils manquent absolument dans les mouvements communiqués, à l'état de veille ou sous chloroforme, me font penser, on l'a vu, que ce diagnostic était inexact et qu'il s'agit là simplement de frottements normaux, cultivés plus ou moins consciemment par les malades et sans lésion vraie.

*
* *

Les frottements séreux ou synoviaux périarticulaires sont, en somme, un phénomène de tout point comparable aux frottements sous-scapulaires décrits par Féré : de même que ceux-ci peuvent faire croire à des lésions pleurales, à des fractures de côtes, les frottements périarticulaires que nous venons de décrire peuvent faire croire à de la périarthrite : leur connaissance clinique est donc loin d'être indifférente.

XXXVIII. — **Les trois phases, articulaire, névrotrophique et myélopathique, du syndrome rhumatismal déformant** (*Barjon*).

Le mot « rhumatisme », employé en pathologie pour désigner un grand nombre d'affections articulaires de nature différente, à évolution lente ou rapide, à terminaison heureuse ou malheureuse, est un mot dont la conservation ne contribue pas peu à jeter la confusion sur leur histoire.

Autrefois, le rhumatisme était considéré comme une sorte de diathèse générale pouvant frapper tous les viscères, tous les organes de la locomotion : douleurs ou impotences fonctionnelles étaient synonymes de rhumatisme. Peu à peu le jour se fit dans ce chaos, et la diathèse se disloqua. On en sépara d'abord la goutte, puis les névralgies, puis un grand nombre de douleurs viscérales, et, enfin, les pseudo-rhumatismes infectieux. Bientôt, on précisa davantage encore, et le rhumatisme articulaire aigu fut considéré comme une maladie infectieuse générale avec localisations sur les séreuses articulaires et viscérales au même titre que la fièvre typhoïde par exemple qui est une maladie infectieuse générale à localisation intestinale.

Nous avons montré dans notre thèse (Lyon, 1897) combien la séparation entre les vrais et les pseudo-rhumatismes était artificielle et fragile et combien peu probable était la spécificité du rhumatisme articulaire aigu.

A mesure que la question se précisait davantage et que la maladie articulaire devenait quelque chose de bien net et de bien défini en clinique on avait le tort,croyons-nous,de lui conserver la dénomination de rhumatisme, terme qui gardait toujours quelque chose de sa signification primitive trop générale. On avait le tort surtout de vouloir employer ce mot pour désigner les formes chroniques et déformantes des affections polyarticulaires. D'ailleurs, il n'y a qu'en France qu'on ait conservé la dénomination de rhumatisme chronique déformant : en Angleterre, depuis Garrod, la même maladie est désignée sous le nom de polyarthrite rhumatoïde et en Allemagne on vient de proposer avec raison au Congrès de Berlin (1897) par la voix autorisée du rapporteur Baumler le terme de polyarthrite déformante.

Nous désignerions donc volontiers tous les processus articulaires décrits sous le nom de rhumatisme chronique déformant par le terme moins vague et plus conforme aux idées modernes de *polyarthrite chronique infectieuse à tendance déformante.*

De cette façon nous ne préjugeons en rien de la nature de l'infec-

tion qui est certainement très variable et nous pouvons faire entrer toutes les formes dans un même cadre clinique.

De ce cadre nous bannissons toutes les arthropathies trophiques d'origine nerveuse qui sont indolores, qui ont une marche progressive, lente sans subir jamais de fluxions locales. Les arthropathies des tabétiques, des syringomyéliques diffèrent de la maladie que nous étudions par leur début, leur marche et leur résultat fonctionnel. Dans la polyarthrite déformante les amyotrophies ne précèdent jamais les localisations articulaires ; ces atrophies ne sont pas dues à des lésions organiques des centres de la moelle mais elles sont d'origine réflexe comme l'ont montré les expériences de Raymond et de Hoffa et le point de départ de ce réflexe est dans la lésion articulaire primitive. Seules les arthropathies qui surviennent chez les hémiplégiques, qui s'accompagnent de douleur, rougeur et tuméfaction locale sur les articulations des membres paralysés, pourraient être à première vue interprétées en faveur de l'origine nerveuse des arthrites douloureuses à forme rhumatismale. Mais Marinesco a montré que ces arthrites étaient des arthrites infectieuses secondaires pouvant aboutir à la suppuration et que l'hémiplégie agissait seulement en favorisant l'infection grâce aux troubles vaso-moteurs qui l'accompagnent. Pauli, Charrin et Roger nous ont appris en effet par leurs expériences combien la paralysie des vaso-moteurs contribuait à favoriser l'infection.

Il reste donc bien établi qu'il existe deux groupes de polyarthrite déformante. Au premier se rattachent toutes les formes douloureuses avec poussées successives aiguës, subaiguës ou chroniques aboutissant à la déformation et à l'impotence fonctionnelle : ce sont celles que nous allons étudier ; au second se rattachent toutes les arthropathies succédant à des troubles trophiques au cours des maladies du système nerveux évoluant lentement et d'une façon progressive après un début brusque révélant d'emblée la déformation. Ces formes restent constamment indolores à moins de complications inflammatoires. Ce sont des arthrites secondaires.

*
* *

Les arthropathies chroniques déformantes à forme rhumatismale évoluent d'une façon assez régulière en trois périodes :

1° Période articulaire ;

2° Période névrotrophique ;

3° Période myélopathique.

Les deux premières périodes sont, suivant les cas, plus ou moins distinctes l'une de l'autre ; parfois la 2e empiète sur la 1re ; elles se confondent souvent surtout lorsque les amyotrophies sont précoces. La 3e période n'est pas une terminaison forcée de la maladie : c'est en quelque sorte plutôt une complication qu'une véritable phase de

l'évolution ; un assez grand nombre de malades paraissent y échapper.

1re *Période*. — Période dite articulaire parce que ce sont les douleurs et les déformations articulaires qui dominent tout.

On voit se produire sous une influence étiologique variable, froid, humidité, surmenage, etc., une série de fluxions polyarticulaires présentant une allure aiguë, subaiguë ou chronique d'emblée ; à localisation symétrique, débutant souvent par les grandes articulations puis envahissant successivement les autres ou affectant dès les premiers jours les petites articulations phalangiennes. Ces fluxions sont toujours douloureuses et intermittentes, c'est-à-dire qu'elles présentent des périodes d'amélioration et d'aggravation; parfois même plusieurs années de santé parfaite s'écoulent entre une première atteinte et la reprise de la maladie. Les déformations articulaires se montrent d'une façon plus ou moins précoce, soit après la première fluxion articulaire, soit, habituellement, un peu plus tard. C'est aussi à cette période que se produisent les complications viscérales sur l'endocarde et le péricarde; tantôt c'est une péricardite simple qui disparaît sans laisser de traces ou plus rarement aboutit à la symphyse du péricarde ; tantôt c'est une endocardite qui laisse le malade porteur d'une insuffisance ou d'un rétrécissement mitral ou encore d'une lésion aortique.

Tant que le malade reste à cette période il est susceptible de guérir complètement de ses lésions articulaires; les déformations ne sont jamais très marquées; elles consistent simplement en nouûres, tuméfactions des extrémités articulaires; les déformations définitives et irrémédiables, celles qui procèdent de lésions avancées des os, des luxations et subluxations causées par les parésies et les contractures ne se montrent que lorsque les troubles trophiques ont envahi à la fois le squelette et la fibre musculaire.

Cette première période est donc caractérisée par des fluxions articulaires douloureuses intermittentes, par le début des déformations et du gonflement articulaires, par les complications viscérales des grandes séreuses. Dans quelques cas rares, la maladie s'arrête là sous l'influence du repos, d'une bonne alimentation, d'un traitement approprié. La guérison peut être complète, surtout si le cœur est intact et les malades, après avoir été des infirmes pendant plusieurs années, recommencent à marcher et à se servir de leurs membres avec assez de facilité.

Nous avons eu l'occasion d'étudier quatre observations de ce genre.

2e *Période*. — La 2e période ou période névrotrophique, est dominée tout entière par l'atrophie musculaire.

Ce symptôme, avons-nous dit, peut être extrêmement précoce ; on l'a noté au 5e jour de la maladie. C'est dans ces cas que les deux premières périodes se chevauchent. Habituellement il n'en est pas ainsi : l'amyotrophie se montre au bout de plusieurs mois ou de plu-

sieurs années. Elle peut être tardive, elle peut même manquer tout à ait ou être à peine sensible.

L'atrophie ne frappe jamais que les membres dont les articulations ont été atteintes : elle ne se généralise pas, mais certains muscles, les extenseurs par exemple paraissent être atteints de préférence.

Elle est curable ; elle peut s'améliorer beaucoup quand les arthrites se résolvent, elle s'aggrave au contraire avec les lésions articulaires; elle ne s'accompagne jamais de secousses fibrillaires ni de réaction de dégénérescence.

Elle n'est donc pas sous la dépendance d'une lésion organique des centres trophiques (cellules des cornes antérieures de la moelle) mais d'ordre réflexe, à point de départ articulaire, telle que celle obtenue expérimentalement par Raymond et Hoffa.

C'est à cette période aussi que se montrent les contractures, les rétractions tendineuses, phénomènes auxquels prennent une égale part l'action réflexe provoquée par les douleurs articulaires et la prédominance des fléchisseurs sur les extenseurs atrophiés: il en résulte une exagération notable des déformations articulaires ; il se produit des subluxations et des luxations ; les surfaces articulaires vont s'ankyloser en mauvaise position et l'impotence fonctionnelle du malade va devenir tout à fait irrémédiable.

Les réflexes tendineux sont habituellement exagérés ; les troubles trophiques de la peau, des ongles et des poils viennent s'ajouter aux amyotrophies.

Les poussées articulaires continuant à se faire, sous l'influence de cette irritation constante les filets terminaux des nerfs subissent des altérations névritiques, qui restent toujours localisées aux petites ramifications nerveuses périarticulaires ou intramusculaires ; dès qu'on remonte vers les gros troncs nerveux on ne trouve plus rien (cas de Pitres et Vaillard, cas expérimentaux de Moussous); la moelle est également intacte.

3e *Période.* — Si nous avons montré que l'existence d'une lésion médullaire primitive était très discutable, nous sommes par contre tout disposé à admettre l'existence d'une lésion médullaire tardive secondaire. L'irritation constante des extrémités nerveuses finit par provoquer dans les cellules qui leur servent de centre trophique d'abord des troubles dynamiques puis même des lésions organiques; c'est ce que l'on décrit en pathologie nerveuse sous le nom de névrite ascendante. Les expériences de Hayem paraissent décisives à cet égard. Il a pu par l'arrachement des nerfs périphériques, par leur irritation mécanique et chimique, provoquer une névrite ascendante étendue jusqu'aux racines médullaires et à la moelle avec myélite transverse consécutive. On peut encore rapprocher de ces faits l'atrophie des groupes cellulaires des cornes antérieures correspondant aux nerfs des membres amputés. Duménil, Mme Déjerine-Klumpke admettent catégoriquement cette marche ascendante

de la lésion vers la moelle. Les lésions médullaires des cornes antérieures décrites par Klippel dans un cas d'arthrite tuberculeuse du genou reconnaissent sans doute le même mécanisme. On ne peut donc refuser au rhumatisme chronique déformant qui fait des névrites périphériques le droit de faire aussi des lésions médullaires. Mais ces lésions, nous le répétons, sont toujours tardives et secondaires.

Ce sont aussi parfois des lésions de méningite chronique qu'on observe comme dans le cas de MM. Teissier et Roque, mais elles sont d'un ordre tout différent: il s'agit là d'une localisation sur les méninges du même processus infectieux qui a envahi les articulations.

Il reste donc acquis que, dans certains cas, rares d'ailleurs, il peut se produire des lésions médullaires au cours de l'évolution de la polyarthrite déformante.

A ces lésions correspondent des symptômes nerveux qui caractérisent cliniquement la phase ultime que nous désignons sous le nom de myélopathique.

Ces symptômes nerveux prennent même le pas sur les manifestations articulaires : ils se rapprochent le plus souvent du syndrome sclérose latérale amyotrophique mais peuvent revêtir aussi d'autres formes, en particulier celle de la maladie de Parkinson (cas de Brissaud).

Les malades sont alors de véritables infirmes, ils passent leur existence au lit ou dans un fauteuil; parfois ils sont recroquevillés sur eux-mêmes, incapables de marcher; ceux qui peuvent se tenir debout ont un aspect raide et empalé. Les membres sont animés de tremblement; la colonne est courbée et déviée (scoliose, cyphose). Les amyotrophies atteignent leur maximum d'intensité: elles ne restent plus localisées aux extenseurs, elles se généralisent et les muscles atteints présentent des contractions fibrillaires. Les troubles trophiques sont graves. La peau s'amincit, il se forme des eschares, les ongles s'effritent et tombent. Les extrémités articulaires se décalcifient et se résorbent comme chez les tabétiques ainsi que le montrent les images radiographiques obtenues chez ces malades. Les tendons, se rétractant à l'extrême, donnent aux mains l'aspect de griffes. Enfin les réflexes rotuliens sont très exagérés et on provoque parfois de la trépidation épileptoïde.

Cette période est ordinairement tardive; on ne l'observe que chez les malades porteurs de lésions articulaires très anciennes. Quand elle est précoce, c'est dans des cas où l'infection a été grave, généralisée d'emblée à toutes les articulations, avec poussées aiguës multiples surtout quand les articulations vertébrales sont prises : c'est dans ces cas en particulier qu'on observe les plaques de pachyméningite signalées par MM. Teissier et Roque.

*
* *

Telle est la façon dont nous comprenons l'évolution de la polyar-

thrite chronique déformante. C'est par l'examen minutieux d'un grand nombre de malades que nous sommes arrivé à cette conception qui relie entre eux les symptômes articulaires, amyotrophiques et médullaires sans recourir à l'hypothèse non justifiée de la trophonévrose primitive et en conservant à la maladie son caractère incontestable de maladie primordiale des articulations, vraisemblablement infectieuse.

Nous sommes heureux d'ajouter que Massolongo, dans son rapport au Congrès de Naples, vient d'adopter, au moins en partie, les conclusions auxquelles nous étions arrivé.

TABLE DES FIGURES

Pages

Couverture. Le T sincipital, mutilation préhistorique, schéma.

FIG. 1. — Crâne présentant la déformation préhistorique dite T sincipital ; 1er crâne du musée Broca, provenant du dolmen de Feigneux ; vieille femme. 3

FIG. 2. — Crâne présentant la déformation préhistorique dite T sincipital ; 2e crâne du musée Broca, provenant du dolmen de Vauréal, jeune femme. 4

FIG. 3. — Crâne présentant la déformation préhistorique dite T sincipital ; 3e crâne du musée Broca, provenant du dolmen de Conflans Ste-Honorine ; femme adulte 5

FIG. 4. — Crâne présentant la déformation préhistorique dite T sincipital ; 1er crâne de la collection Perrier du Carne, dolmen d'Epone ; femme adulte 6

FIG. 5. — Crâne présentant la déformation préhistorique dite T sincipital ; 2e crâne de la collection Perrier du Carne, dolmen d'Epone ; femme adulte. 7

FIG. 6. — Crâne présentant la déformation préhistorique dite T sincipital ; 3e crâne de la collection Perrier du Carne, dolmen d'Epone, femme adulte. 8

FIG. 7 et 8. — Brima, tarière employée par les Chaouïas pour la trépanation. 14

FIG. 9. — Autre brima. 14

FIG. 10. — Menchar, scie à trépaner des Chaouïas 16

FIG. 11. — Autre menchar 16

FIG. 12. — Crâne trépané par un toubib Chaouïa, sur lequel on reconnaît les divers modes d'intervention employés chez cette peuplade, et qui servait sans doute de modèle pour les démonstrations scientifiques. 20

FIG. 13. — Les circonvolutions cérébrales aperçues au travers de la paroi crânienne : sutures crâniennes en noir, scissures cérébrales en blanc, silhouette blanchâtre du ventricule latéral avec ses cornes frontale, occipitale et sphénoïdale 28

FIG. 14. — Rapports du cerveau avec la paroi crânienne, d'après l'épreuve radiophotographique précédente. SR, scissure de Rolando ; SS, scissure de Sylvius ; CFA, circonvolution frontale ascendante ; 1re CF, première circonvolution frontale ; 2e CF, deuxième circonvolution frontale : 3e CF, troisième circonvolution frontale ; CPA, circonvolution pariétale ascendante ; PC, pli courbe ; LPS, lobule pariétal supérieur ; LPI, lobule pariétal inférieur ; 1re CT, première circonvolution temporale ; 2e CT, deuxième circonvolution temporale ; CO, circonvolutions occipitales ; Sut. FP, suture fronto-pariétale ; Sut. TP, suture temporo-pariétale ; Sut. sph. T, suture sphéno-temporale ; Sut. OP, suture occipito-pariétale. Un trait en pointillé circonscrit la silhouette du ventricule latéral avec ses cornes frontale, occipitale et sphénoïdale. 29

FIG. 15. — Topographie des sinus frontaux déterminée par la radiophotographie 31
FIG. 16. — Topographie du sinus latéral et des cellules mastoïdiennes déterminée par la radiophotographie. La gouttière osseuse du sinus latéral est indiquée par le fil de plomb fixé à la paraffine le long de son trajet. 33
FIG. 17. — Premier appareil appliqué sur le vivant ; il est fixé par du plâtre sur le crâne ; il porte d'un côté une ampoule de Crookes, et de l'autre un châssis photographique : les rayons traversent le crâne d'une tempe à l'autre 36
FIG. 18. — Le même appareil appliqué de face, de façon que les rayons X traversent le crâne d'avant en arrière. 37
FIG. 19. — Crâne présentant trois points de repère formés par des vis fixées, l'une sur le frontal et les deux autres sur les os jugaux ; une balle de plomb a été introduite dans son intérieur 38
FIG. 20. — Le crâne, portant les repères et renfermant le projectile, est radiographié à l'aide d'un appareil rappelant celui déjà employé sur le vivant ; deux ampoules, placées à distance l'une de l'autre, donnent deux images différentes. 39
FIG. 21. — Deuxième photographie de l'ensemble du crâne et des appareils prise sous un angle différent. Les deux vues photographiques 20 et 21 ne sont pas seulement destinées à montrer le dispositif, elles servent aussi pour construire l'épreuve géométrique . . . 40
FIG. 22. — Epreuves obtenues transversalement ; on voit le projectile en XA et XB ; les lignes tracées sur cette épreuve ont leur application dans la construction de l'épreuve. 42
FIG. 23. — Schéma représentant la position réciproque dans l'espace des trois points de repère et du projectile. Le sommet de chacune des colonnettes est le point demandé. 43
FIG. 24. — Compas imité de celui des sculpteurs. 45
FIG. 25. — Sur le schéma est appliqué notre compas imité du compas des sculpteurs ; ses trois courtes branches touchent les points correspondant aux repères de la face, tandis que la quatrième branche porte une aiguille mobile qui touche le sommet de la colonnette représentant le siège du projectile. 46
FIG. 26. — Application du compas sur les points de repère de la face. La tige mobile descend en se dirigeant vers le projectile, mais elle s'arrête à la surface de l'os ; on connaît la distance qui sépare sa pointe du projectile en constatant la distance entre la glissière de la branche et le petit arrêt porté par cette aiguille . . 47
FIG. 27. — Le crâne ayant été scié pour en détacher la calotte, on voit la tige indicatrice du compas atteindre le centre même du projectile. 48
FIG. 28. — Céphalhydrocèle traumatique. Pièce fraîche montrant deux pertes de substance durale correspondant, la grande à la tumeur la plus volumineuse, la petite à la moins volumineuse 63
FIG. 29. — Même pièce, après dessiccation, montrant les limites de la perte de substance osseuse : la partie marquée d'un X correspond au fragment enlevé pour l'examen histologique. 65
FIG. 30. — Corne de la région pariéto-occipitale gauche 75
FIG. 31. — Epilepsie, hémicraniectomie. 80
FIG. 32. — Epilepsie, hémicraniectomie 80
FIG. 33 et 34. — Même malade que celui de la figure précédente 81
FIG. 35. — Dément, hémicraniectomie. 82
FIG. 36. — Dément, frère jumeau du précédent, hémicraniectomie 83
FIG. 37. — Epilepsie, hémicraniectomie. 84
FIG. 38. — Microcéphalie, hémicraniectomie. 84

FIG. 39. — Ablation de tumeur encéphalique suivie de guérison ; étendue de la perte de substance reportée sur un crâne 111
FIG. 40. — Ablation de tumeur encéphalique suivie de guérison ; la tumeur enlevée, face externe 112
FIG. 41. — Ablation de tumeur encéphalique suivie de guérison : la tumeur enlevée, face interne 113
FIG. 42. — Ablation de tumeur encéphalique suivie de guérison : dépression correspondant à la résection osseuse ; photographie faite six mois après l'opération. 114
FIG. 43. — Ablation de tumeur encéphalique suivie de guérison ; la malade photographiée neuf mois après l'opération 115
FIG. 44. — Colonne vertébrale cervicale, rectiligne. Allongement des 3e, 4e, 5e et 6e apophyses épineuses. 128
FIG. 45. — Mal de Pott, concavité exagérée de la colonne cervicale. Atrophie des 3e, 4e, 5e et 6e apophyses épineuses 128
FIG. 46. — Scoliose dorsale. Les 6e, 7e, 8e apophyses épineuses chevauchent et ont leur extrémité en forme de pointe. 129
FIG. 47. — Cyphose dorso-lombaire ; mal de Pott. Ecrasement des tubérosités des 1re, 2e, 3e apophyses lombaires. 130
FIG. 48. — Cyphose dorsale, apophyse épineuse très haute avec saillie concave au-dessus de leur bord inférieur 130
FIG. 49. — Cyphose dorsale, lordose lombaire. Les apophyses épineuses ont leur extrémité allongée en forme de bec 131
FIG. 50. — Scoliose avec lordose lombaire. Allongement des apophyses épineuses 131
FIG. 51. — Lordose lombaire. Articulation interépineuse 132
FIG. 52. — Lordose lombaire. 5e apophyse épineuse extrêmement mince. . . 132
FIG. 53. — Lordose avec apophyse épineuse de la 5e lombaire en forme de pointe et ouverture du canal sacré. 133
FIG. 54. — Scoliose essentielle. La 5e apophyse épineuse lombaire est relevée en haut. 133
FIG. 55. — La saccade sur l'échelle. Mode de traitement des courbures de l'épine du temps d'Hippocrate. 138
FIG. 56. — Suspension par les pieds en 1497 : manière de faire rendre un ver à un malade 139
FIG. 57. — Appareil de suspension pour la position tête en bas : moufle, fléau, courroie à anneaux, lacet pour maintenir le bras. 142
FIG. 58. — Petit malade atteint de mal de Pott. Avant la traction 143
FIG. 59. — La traction a corrigé en partie la gibbosité 143
FIG. 60. — L'enfant vu de face au moment où le corset vient d'être terminé . 144
FIG. 61. — Le même vu de dos 144
FIG. 62. — Appareil céphalo-thoracique terminé. L'enfant est prêt à être remis horizontalement sur la table. 145
FIG. 63 et 64. — Enfant debout, avec l'appareil céphalo-thoracique 146
FIG. 65. — Table spéciale de Jonnesco, pour la réduction des gibbosités pottiques 149
FIG. 66. — Double bande occipito-mentonnière ; son mode d'application . . 150
FIG. 67. — Application des moufles 151
FIG. 68. — Le malade sur la table, avec l'appareil de traction installé, avant la traction. 152
FIG. 69. — Réduction de la gibbosité par simple traction de 45 à 50 kilos. . 153
FIG. 70. — La pesée 154
FIG. 71. — Gibbosité disparue après la pesée. 154
FIG. 72. — Application de l'appareil plâtré. 155
FIG. 73. — Modelage de l'appareil plâtré. 156
FIG. 74. — Opération terminée. 157
FIG. 75. — Appareil de Redard pour la réduction des gibbosités pottiques. . 162

FIG. 76. — Application de l'appareil. Gibbosité pottique avant la réduction. . 163
FIG. 77. — Application de l'appareil ; la même gibbosité après la réduction à l'aide de tractions simples. 165
FIG. 78. — Arc permettant d'associer, dans la réduction des gibbosités pottiques, des pressions directes sur les gibbosités aux tractions, d'ordinaire seules nécessaires 166
FIG. 79. — Ancien appareil de Redard, pour la réduction lente des gibbosités pottiques. 167
FIG. 80. — Appareil de Redard pour l'assouplissement des scolioses, préliminaire à leur réduction. 168
FIG. 81. — Le même appareil, appliqué 169
FIG. 82. — Disposition pour la réduction manuelle des scolioses. 170
FIG. 83. — Appareil de Rédard, pour la réduction des scolioses. 171
FIG. 84. — Le même appareil appliqué 172
FIG. 85. — Malade chez qui la réduction d'une gibbosité pottique a été suivie de mort par hémorrhagie pleurale. 175
FIG. 86. — Gibbosité pottique traitée par la réduction. Obs. III, 1re série. Malade avant la réduction 180
FIG. 87-89. — Gibbosité pottique traitée par la réduction. Obs. I, 2e série. 1° Bosse avant la première séance de réduction ; 2° Bosse avant la seconde séance de réduction ; 3° Résultat : la colonne s'est allongée et il s'est produit une forte lordose de compensation. 181
FIG. 90. — Gibbosité pottique traitée par la réduction. Obs. II, 2e série. Après deux séances de réduction, on n'a obtenu aucun résultat . . . 181
FIG. 91. — Gibbosité pottique traitée par la réduction. Obs. III, 2e série. Malade après cinq mois de traitement. Résultat nul. 182
FIG. 92-93. — Gibbosité pottique traitée par la réduction. Obs. III, 2e série. 1° Bosse avant le traitement ; 2° bosse après le traitement ; résultat nul 183
FIG. 94. — Gibbosité pottique traitée par la réduction. Obs. IV, 2e série. La malade avant le traitement 184
FIG. 95. — Gibbosité pottique traitée par la réduction. Obs. IV, 2e série. La malade dans son appareil plâtré, comprenant les membres inférieurs, à cause de la coxalgie coexistant avec le mal de Pott . 185
FIG. 96-97. — Gibbosité pottique traitée par la réduction. Obs. IV, 2e série. 1° La bosse avant la réduction ; 2° La bosse lorsque la malade est emmenée par les parents, au dernier degré de la cachexie tuberculeuse 185
FIG. 98. — Gibbosité pottique traitée par la réduction. Obs. V, 2e série. Résultat définitif : la bosse a plutôt augmenté 186
FIG. 99-101. — Gibbosité pottique traitée par la réduction. Obs. V, 2e série. 1° La bosse avant la réduction ; 2° La bosse immédiatement après la réduction ; 3° La bosse lors de l'ablation du premier corset plâtré, au bout de six semaines 187
FIG. 102. — Gibbosité pottique traitée par la réduction. Obs. VI, 2e série. Résultat définitif : la bosse a plutôt augmenté 188
FIG. 103-105. — Gibbosité traitée par la réduction. Obs. VII, 2e série. 1° Bosse avant la réduction ; 2° Bosse immédiatement après la réduction ; 3e Bosse au bout de six semaines, en partie reproduite. 189
FIG. 106. — Gibbosité pottique traitée par la réduction. Obs. VII, 2e série. La malade avant le traitement 190
FIG. 107. — Gibbosité pottique traitée par la réduction. Obs. VII, 2e série. La malade après le traitement ; résultat définitif nul 191
FIG. 108. — Lit à bascule utilisé par l'auteur pour l'immobilisation des maux de Pott. 192

FIG. 109. — Pièce anatomo-pathologique provenant du laboratoire de la Faculté de Lyon. Mal de Pott dorsal supérieur avec espace vide laissé par la réduction. 193
FIG. 110. — Pièce anatomo-pathologique provenant du laboratoire de la Faculté de Lyon. Mal de Pott dorsal, avec ankylose antérieure, soudure et déformations apophysaires 194
FIG. 111. — Pièce anatomo-pathologique provenant du laboratoire de la Faculté de Lyon. Mal de Pott lombaire avec ankylose antérieure et soudure des lames. 195
FIG. 112-115. — Pièce anatomo-pathologique sur laquelle M. le Dr Gayet a pratiqué la réduction de la gibbosité. 1° Bosse avant la réduction ; 2° Résultat obtenu par les tractions seules ; 3° Résultat obtenu par les tractions et les pressions ; 4° Résultat obtenu par les tractions, les pressions et la résection des apophyses 196
FIG. 116. — Pièce anatomo-pathologique, la même, montrant le diastasis sacro-lombaire et, au niveau de la gibbosité, le vide laissant voir la moelle, produit par la réduction. 197
FIG. 117. — Gibbosité pottique traitée par réduction et ligatures apophysaires: ABC avant la réduction ; A'B'C' après traitement. 200
FIG. 118. — Table pour l'élongation de la moelle. 207
FIG. 119. — Le malade placé sur la table à élongation ; disposition des courroies. 208
FIG. 120. — Le malade placé sur la table à élongation ; attitude prise dans l'élongation. 209
FIG. 121. — Vieille figure, représentant un malade probablement atteint de neurofibromatose 216
FIG. 122. — Résection du ganglion de Meckel par le procédé Jonnesco-Juvara. 1er temps : 1° Apophyse zygomatique ; 2° Muscle temporal ; 3° Muscle grand zygomatique 220
FIG. 123. — Résection du ganglion de Meckel par le procédé Jonnesco-Juvara. 2e temps : 1° Apophyse zygomatique ; 2° Muscle temporal ; 3° Muscle grand zygomatique 221
FIG. 124. — Résection du ganglion de Meckel par le procédé Jonnesco-Juvara. 3e temps : 1° Apophyse zygomatique, partie réséquée ; 2° Muscle masséter ; 3° Muscle temporal ; 4° Nerf sous-orbitaire. . . 222
FIG. 125. — Résection du ganglion de Gasser par le procédé de Doyen : 1er temps : Incision de la peau 225
FIG. 126. — Résection du ganglion de Gasser par le procédé de Doyen . 2e temps : Mise à nu du ganglion 226
FIG. 127. — Résection du ganglion de Gasser par le procédé de Doyen. Report sur un crâne du tracé des sections osseuses, face inférieure 227
FIG. 128. — Résection du ganglion de Gasser par le procédé de Doyen. Report sur un crâne du tracé des sections osseuses, face latérale. . . 228
FIG. 129. — Ganglion de Gasser réséqué par le procédé de Doyen. 228
FIG. 130. — Ganglion de Gasser réséqué par le procédé de Doyen. 229
FIG. 131. — Ganglion de Gasser réséqué par le procédé de Doyen. 229
FIG. 132. — Goître exophtalmique traité par la sympathicotomie, observation de Jaboulay, malade avant l'intervention. 255
FIG. 133. — Goître exophtalmique traité par la sympathicotomie, observation de Jaboulay, malade avant l'intervention 256
FIG. 134. — Goître exophtalmique traité par la sympathicotomie, observation de Jaboulay, malade après l'intervention. 257
FIG. 135. — Goître exophtalmique traité par la sympathicotomie, observation de Jaboulay, malade après l'intervention 258

FIG. 136. — Goître exophtalmique traité par la résection totale du sympathique, observation de Soulié. 276
FIG. 137. — Goître exophtalmique traité par la résection totale du sympathique cervical, observation de Soulié 277
FIG. 138. — Nerf sciatique du cobaye vingt jours après le hersage ; la gaine conjonctive est très épaissie et envoie des prolongements vasculo-conjonctifs dans le tronc nerveux ; la gaine névrilemmatique des faisceaux subsistants est épaissie et les isole du tissu cicatriciel ambiant 287
FIG. 139. — Nerf sciatique du lapin, soixante jours après le hersage ; le nerf scléreux adhère au tissu musculaire, et ses faisceaux sont isolés par le travail de sclérose qui, en les laissant intacts,a envahi les gaines névrilemmatiques 288
FIG. 140. — Arthropathie hystérique des deux hanches avec attitude extraordinaire. 299

TABLE DES NOMS CITÉS

Abadie, 242.
Abulcasis, 13.
Aron, 138.
Basedow, 233.
Baumgarten, 95.
Belugou, 208.
Bergmann, 68.
Binger, 26.
Blondel, 208.
Bollinger, 95, 101, 104, 106.
Bonuzzi, 209.
Bourneville, 55.
Bourquin, 87.
Brissaud, 290.
Brown-Séquard, 108.
Bruns, 94, 156, 193, 198.
Budin, 53.
Calot, 139, 140, 141, 148, 159, 165, 174, 193.
Charcot (J.-M.), 7, 14, 207.
Charrin, 314.
Chavasse, 138.
Civel, 193.
Colardeau, 30, 39.
Cuningham, 132.
Dastre, 238, 245.
Debove, 99.
Déjerine-Klumpke, 316.
Delagenière, 280.
Delore, 99.
Demours, 232.
Dor, 105.
Doyen, 79, 83, 85.
Dumont, 6.
Farabeuf, 116, 223.
Favre, 89.
Féré, 307.
Fischer, 105.
Garrod, 313.
Gasne, 270.
Gayet, 178, 193.
Gérard-Marchant, 118, 231, 238, 287.
Gilles de la Tourette, 207.
Graves, 233.
Gruniger, 137.
Guérin (J.), 126.
Hassan ben Belkassem, 21.
Hippocrate, 9, 12, 136.
Hoffa, 314.
Horsley, 78.
Howald, 69, 91.
Israël, 94.
Jaboulay, 234, 239, 259.
Jacqueau, 281.
Jeannel, 150.
Jennings, 138.
Job, 104.
Jonnesco, 249, 271, 273.
Jurinka, 92.
Keller, 97.
Klippel, 317.
Kocher, 73, 249.
Kœhler, 94.
Kœnig, 71, 94.
Krause, 225.
Krœnlein, 72.
Laget, 275, 276.
Langhaus, 65.
Lannelongue, 68, 77, 79.
Lapointe, 295.
Laporte, 277.
Lartail, 277.
Lejeune, 97.
Lossen, 2, 19.
Lunow, 103.
Mackenzie, 232.
Malherbe, 193.
Marchand, 100.
Marey, 44.
Marinesco, 314.
Martel, 94.
Martin (Th.), 10.
Martin, 98.
Menard, 178, 196.
Michel, 296.
Mikulicz, 291.
Mirallié, 175.
Motzukovski, 206.
Mohamed ben Ahmed, 13.
Mohamed ibn Omar el Tounsy, 25.
Montano, 26, 27.
Monteil, 26.

Moosbrugger, 94, 105.
Morat, 238, 243.
Mourier, 276.
Moussous, 316.
Muller, 71, 296.
Murbeck, 51.
Nachtigall, 26.
Nadaud, 51.
Nepveu, 275.
Noble-Smith, 125.
Ollier, 194.
O'Neill, 21.
Oppenheim, 296.
Orlow, 107.
Pajol, 51, 55.
Paoli, 314.
Paris, 10, 17.
Paujans, 53.
Perrier du Carne, 1.
Perron, 53.
Piot (Mme), 1.
Pitres, 311, 317.
Poncet, 99.
Ponfick, 93, 104.
Quenet, 97.
Rahn, 72, 73.
Raynaud, 276.
Raymond, 207, 294, 296.
Reclus, 9.
Redard, 178.
Regnault, 150.
Remy, 34.
Robert-Tissot, 61, 63.
Rochet, 104.
Roger, 314.
Roque, 317, 318.
Roulland, 53.
Roux, 90.
Samter, 95.
Segond, 219.
Seouli-Djilianous, 13.
Sepet, 276.
Sichel, 232.
Siemerling, 296.
Slajmer, 71.
Sokoloff, 302, 305.
Sterne, 296.
Tapret, 55.
Tavel, 65, 91, 104.
Teissier, 317.
Thevenard, 295.
Trendelenburg, 140.
Trousseau, 237.
Vaillard, 317.
Vallas, 100.
Van der Straeten, 97.
Vedrènes, 10, 15, 17.
Vidus Vidius, 137.
Villeneuve, 276.
Wilhems, 156, 178.
Wolff, 296.
Zemann, 94.

TABLE DES MATIÈRES

Pages

PRÉFACE VIII

I. — CRANE ET CERVEAU.

I. — Remarques sur le T sincipital, mutilation préhistorique (*L. Manouvrier*) 1

II. — La trépanation du crâne chez les Chaouïas (*H. Malbot*). 10

III. — Petites notes ethnographiques de chirurgie crânio-encéphalique : les bosses du courage au Wadaï, le plissement de la nuque aux Philippines (*A. Chipault*) 25

IV. — Etude radiographique du crâne et de l'encéphale (*P. Reynier* et *J. Glover*). 28

V. — Détermination radiographique du siège des projectiles dans la tête (*Ch. Remy* et *Contremoulins*). 35

VI. — De l'enfoncement crânien obstétrical ; pronostic et traitement ; un cas de relèvement opératoire des fragments ; guérison (*Sécheyron*). 51

VII. — De la céphalhydrocèle traumatique (*de Quervain*). 61

VIII. — Note sur deux tumeurs rares du péricrâne ; une corne de la région occipito-pariétale gauche, un kyste dermoïde de l'astérion gauche (*J. Reboul*) 75

IX. — Note sur sept observations d'hémicrâniectomie temporaire pour épilepsie, idiotie et microcéphalie (*Th. Jonnesco*). 78

X. — Des complications encéphaliques de l'actinomycose (*de Quervain*) 87

XI. — Un cas d'ablation de tumeur encéphalique, suivie de guérison opératoire et fonctionnelle (*Mareau*) 110

II. — RACHIS ET MOELLE.

XII. — Les déviations rachidiennes symptomatiques des lipomes paravertébraux (*Sécheyron*) 117

XIII. — L'apophysalgie pottique (*A. Chipault*). 122

XIV. — Des variations morphologiques des apophyses transverses et épineuses dans les déviations rachidiennes (*F. Regnault*) . . . 126

XV. — La position « tête en bas » ; ses diverses applications en médecine, et, plus particulièrement, dans le mal de Pott et la scoliose : description du procédé de l'auteur (*Ch. Levassort*). . 136

XVI. — La réduction en un temps des gibbosités pottiques (*Th. Jonnesco*) 148

XVII. — Traitement des déviations de la colonne vertébrale, et plus particulièrement des gibbosités pottiques (*P. Redard*) 159

XVIII. — Remarques sur quelques cas de gibbosités pottiques traités par la réduction (*Malherbe*). 174

XIX. — Remarques sur quelques cas d'emploi de la force pour la réduction brusque des gibbosités pottiques (*E. Vincent*) 178

XX. — Note sur un cas de gibbosité pottique traité par réduction et ligatures apophysaires (*O. Guelliot*). 199

XXI. — Du maintien de la réduction des gibbosités pottiques par les sutures périostées (*Delcroix*). 202

XXII. — Le traitement de l'ataxie par l'élongation vraie de la moelle (*Gilles de la Tourette* et *Chipault*) 204

XXIII. — Nouvelles remarques sur le traitement de l'ataxie locomotrice par l'élongation vraie de la moelle (*Gilles de la Tourette* et *G. Gasne*). 214

III. — NERFS ET DIVERS.

XXIV. — Sur une gravure ancienne où l'on peut reconnaître la neurofibromatose (*H. Meige et Feindel*). 215

XXV. — Nouveau procédé de résection du ganglion de Meckel (*Jonnesco* et *Juvara*). 219

XXVI. — Manuel opératoire de la résection du ganglion de Gasser (*E. Doyen*). 225

XXVII. — Nature et traitement du goître exophtalmique (*Ch. Abadie*). . 231

XXVIII. — Le traitement du goître exophtalmique par la sympathicotomie (*Jaboulay*) 252

XXIX. — Trois cas de goître exophtalmique traités par la résection bilatérale du sympathique cervical (*J. L. Faure*). 265

XXX. — Remarques sur un cas de résection bilatérale et totale du sympathique cervical pour goître exophtalmique (*Soulié*). . . . 275

XXXI. — Des effets de la section du sympathique cervical sur la vision chez l'homme, et en particulier de son influence favorable sur la myopie (*Jaboulay*) 281

XXXII. — Résultats et mode d'action du hersage dans certaines sciatiques non variqueuses (*Marty*). 284

XXXIII. — Trois cas de torticolis mental traités chirurgicalement (*Jasinski*) 290

XXXIV. — Quelques mots sur un cas d'hémarthrose tabétique (*J.-B. Charcot* et *H. Dufour*). 294

XXXV. — Un cas extraordinaire d'arthropathie hystérique (*Ch.-A. Morton*) 298

XXXVI. — Les périarthropathies trophiques : bursopathies et synoviopathies (*A. Chipault*). 302

XXXVII. — Les craquements périarticulaires chez les hystériques : deux observations (*A. Chipault*) 307

XXXVIII. — Les trois phases, articulaire, névropathique et myélopathique du syndrome rhumatismal déformant (*Barjon*). 313

Table des figures 319

Table des noms cités. 325

Imp. G. Saint-Aubin et Thevenot. — J. Thevenot, successeur, Saint-Dizier.

41C
849